

ترمیم فیستول حالب از راه مهبل

مجله نظام پزشکی

سال ششم، شماره ۶، صفحه ۴۹۷-۱۳۵۷

دکتر جواد غفورزاده *

منظور از تدوین این مقاله توضیح درباره درمان چنین فیستولهای وسیع نیست بلکه هدف ارائه راهی است برای درمان فیستولهای کوچک و منحصر به حالب که در جدار مهبل بوجود آمده باشد و ضایعه دیگری در کار نباشد. چنین فیستولهاییکه معمولاً بعد از عمل رحم برداری کامل و ورتهایم پیش میآیند بایک شیوه جراحی خاص، گاهی از راه مهبل نیز قابل ترمیم هستند. این عمل بشرطی از راه مهبل قابل انجام است که جدار مهبل قابل اتساع و کاملاً جا دار باشد و دیواره‌های آن بهسولت قابل کشش بطرف پائین باشد بطوریکه محل فیستول در دسترس جراح قرار گیرد (۵).

چنانکه مهبل بسیار دراز و جایگاه فیستول حالب دور از دسترس و بافت مجاور آن غیر قابل کشش باشد بهترین راه ترمیم، انجام عمل غرس مجدد حالب از راه شکم و بطریق خارج صفاقی است که در آن روش حالب را در منتهی‌الیه تحتانی و سالم آن قطع میکنند و تا حدی که لازم است آنرا از بافت‌های اطراف جدا مینمایند و در قسمت مناسبی از جدار مثانه هرچه نزدیکتر به مثالت مثانه (تریگون) وارد آن عضو میکنند (۴ و ۶).

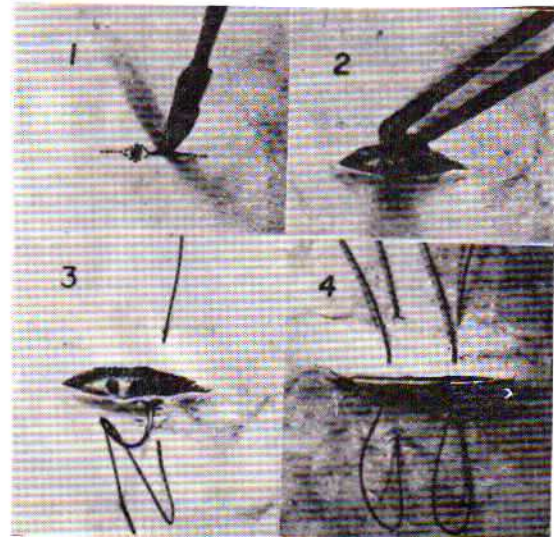
در عمل غرس مجدد حالب در جدار مثانه از راه مهبل که به شیوه کلی بورنهام (Kelly Burnham) مشهور است (۱ و ۷). ابتدا سوراخ مربوط به فیستول حالب را در جدار مهبل پیدا کرده سپس یک

فیستول بین حالب و مهبل از انواع نادر فیستولهای مجرای تناسلی بانوان است. در بین مجموع یکصد و پنجاه و پنج بیمار مبتلا به فیستولهای گوناگون ادراری- تناسلی که در ده سال اخیر توسط اینجانب مطالعه و تحت درمان قرار گرفته‌اند، نوع حالب- مهبل جمعاً شش مورد بیشتر نبوده است. البته باید یادآور شد که تعداد پانزده مورد فیستولهای بزرگ مشاهده شده است که در نتیجه نابودی و فساد بافت قسمت بیشتر دیواره بین مهبل و مثانه، شکاف وسیعی ایجاد میگردد که هر دو حالب و یا یکی از آنها در لبه فیستول بزرگ خود را نشان میدهد. بنابراین درحین ترمیم چنین فیستولهای وسیعی، جراح کم و بیش با حالبها سر و کار خواهد داشت و با استفاده از سند حالب باید مسیر حالبها در حین عمل بررسی شوند تا در موقع تشریح و جدا کردن فیستول و متحرک کردن جدار مثانه صدمه‌ای به حالبها وارد نشود و همچنین موقع دوخت و دوز لبه‌های فیستول، انتهای تحتانی حالبها در لابای بخیه‌ها گرفته نشود و باین ترتیب میتوان سندهای حالب را از راه مجرای ادرار به بیرون مثانه هدایت کرد و در حین عمل و یا بعد از عمل آنها را بیرون آورد (۳ و ۷).

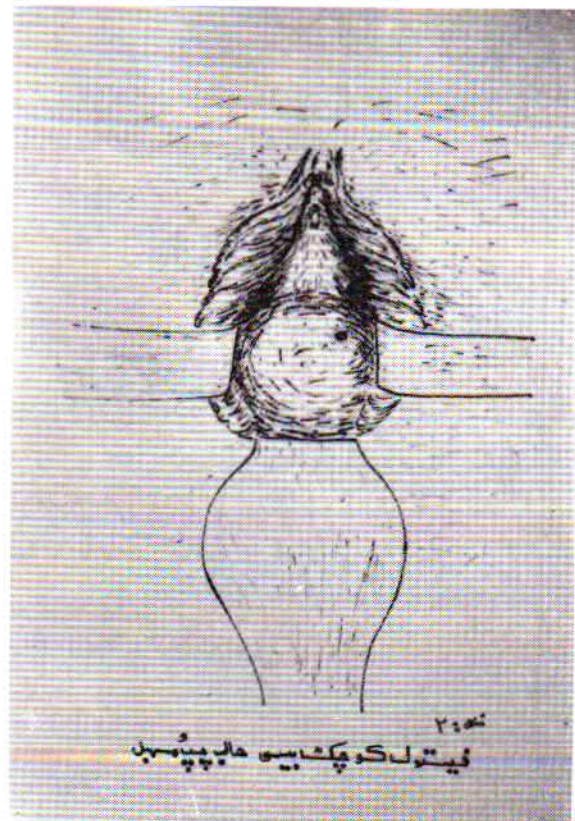
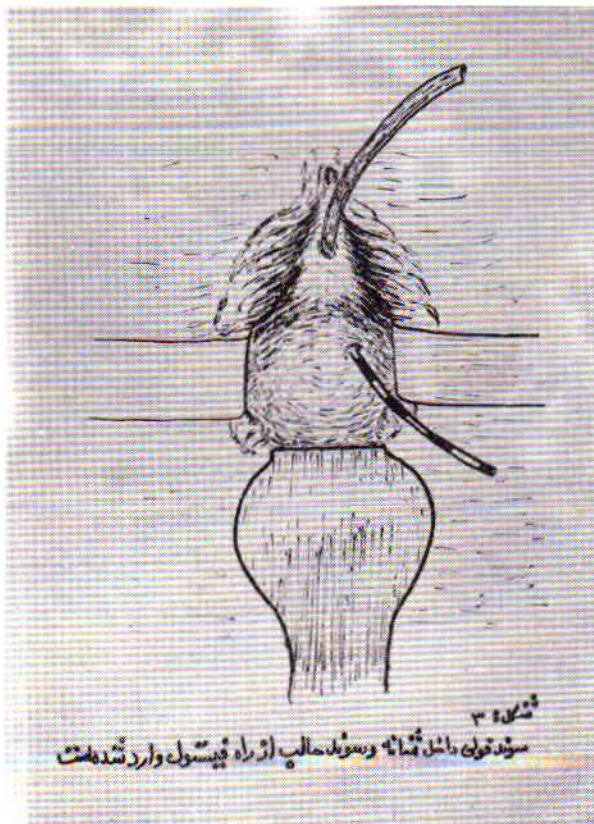
* دانشکده پزشکی داریوش کبیر سابق - دانشگاه تهران .

حدود يك سانتی متر تشریح و از بافت های اطراف مجزا گردد. پس از آنکه انتهای تحتانی حالب آسیب دیده بطور کامل جدا و آزاد شد در نزدیکترین نقطه مناسب در جدار مثانه سوراخی بقطر حالب تعبیه مینمایند و سعی میکنند که انتهای آزاد سند حالب را وارد محوطه درونی مثانه بکنند و بکمک يك پنس کلی خمیده و بلند از راه مجرای ادراری سند حالب را از درون مثانه بخارج هدایت کنند. باین ترتیب انتهای آزاد شده حالب از همان شکاف مجاور به داخل مثانه رانده میشود و پس از آنکه حالب بطریق فوق در مثانه غرس گردید جدار مثانه را در دو طبقه با کرومیک دو صفر ترمیم میکنند و سعی مینمایند جدار مثانه را از آن ناحیه که حالب در درون آن قرار دارد با کرومیک دو صفر با چند بخیه تقویت کنند که از برگشت ادرار درون مثانه به حالب جلوگیری شود. در پایان این عمل جدار مهبل نیز در دو طبقه با کرومیک دو صفر و صفر ترمیم میشود. سند فولی و سند حالب از راه مجرای ادرار، بخالی نگاه داشتن مثانه و تخلیه حالب آزرده کمک خواهد کرد و برای تکمیل درمان و گرفتن نتیجه مثبت از این عمل، تخلیه مداوم مثانه لاقط بمدت يك هفته لازم است (۷). در طول ده سال اخیر از بین بیماران مبتلا به این نوع فیستول بین حالب و مهبل، دو بیمار با شیوه کلی بورتنام عمل شده اند و نتیجه در هر دو مثبت بوده است. چهار بیمار دیگر شرایط مناسب

سوند حالب متوسط و مناسب با سوراخ مزبور وارد حالب میکنند و در حدود ده سانتی متر آنرا بالا میبرند سپس با چاقوی بسیار ظریف برشی در فاصله چند میلی متری دور تا دور فیستول روی مخاط مهبل میدهند و سعی میکنند انتهای تحتانی حالب کاملاً در



شکل ۱- مدل مخصوص نشان دادن نحوه عمل فیستول حالب از راه مهبل. (از کتاب عبدالفتاح یوسف)



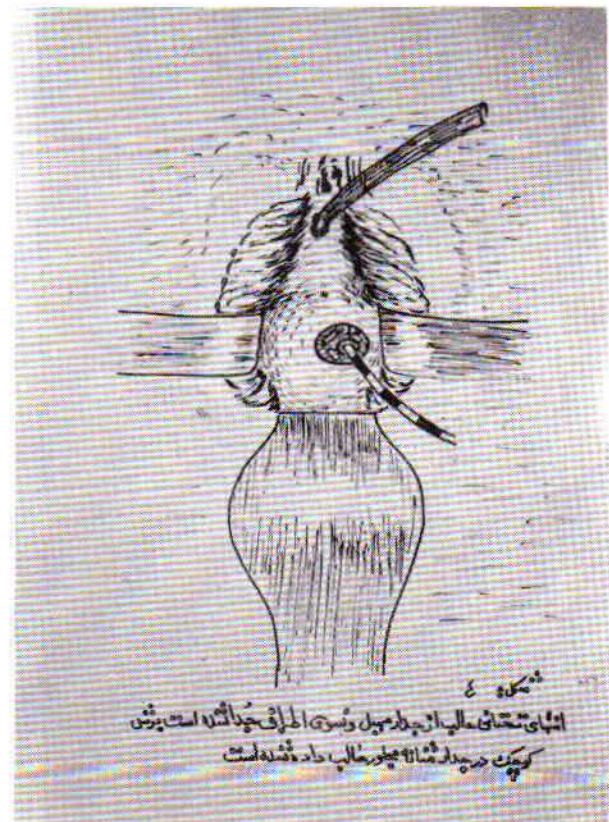
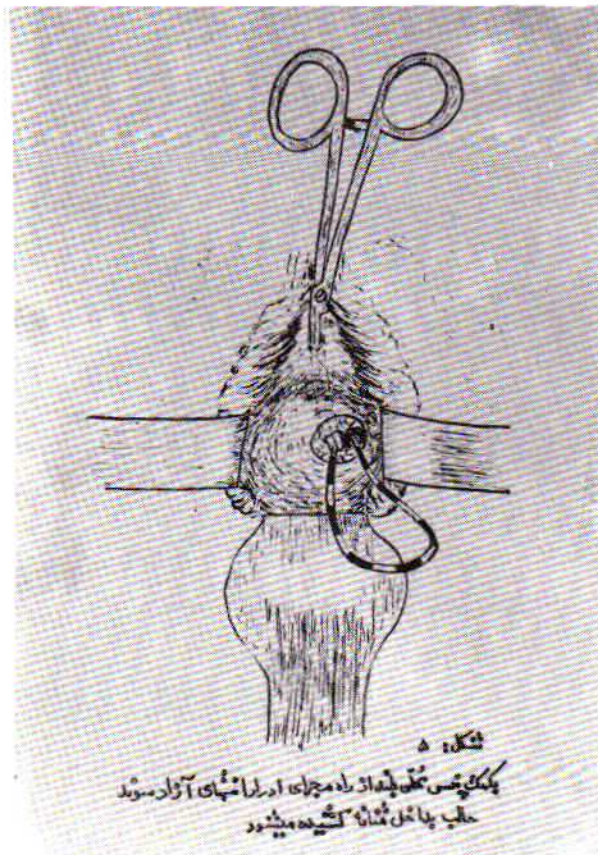
تمام ضایعات سرطانی مجبور به تشریح کامل قسمت انتهایی حالب هستند و با پیدایش اختلال گردش خون و فساد بافت در جدار حالب فیستول حالب پیش می‌آید و چنانچه دیورتیکول و ناهنجاری دیگری نیز در ساختمان حالبها وجود داشته باشد مسلماً پیدایش فیستول حالب بیشتر اتفاق می‌افتد.

نشانه‌های فیستول بین حالب و مهبل معمولاً در هفته دوم عمل جراحی آشکار می‌شود و بیمار عمل شده اظهار می‌دارد، با وجودیکه بطور طبیعی قادر به دفع ادرار از مجرای ادرار است ولی بازم بطور متناوب از مهبل وی ادرار بی اختیار دفع می‌شود، در معاینه زنانه بوسیله سند میتوان در مثانه مقداری ادرار گرفت و درعین حال با مشاهده مهبل بوسیله اسپکولوم وجود ادرار در مهبل نیز جلب توجه میکند و ممکن است وجود یک سوراخ در عمق مهبل که ادرار از آن دفع می‌شود تأیید گردد. چنانچه محلول بلودو-میتلن از طریق سند مجرای ادرار وارد مثانه بکنند و از راه مهبل مراقب وضعیت باشند مشاهده می‌شود که ادراری که در مهبل دیده می‌شود آغشته به رنگ آبی نیست، معلوم می‌شود که رابطه‌ای بین مثانه و مهبل وجود ندارد و فیستول مربوط به حالب است (۷۰۵). سیستمی برای تأیید و تشخیص این فیستول کمک شایانی میکند

برای عمل از راه مهبل را نداشتند و چهار بیمار هم از طرف بالا و خارج صفاق بروش بانی (Bonney) تحت عمل قرار گرفتند و نتیجه آنان نیز رضایتبخش بوده است. مزیت روش غرس حالب از راه مهبل آسان بودن آنست بطوریکه در مدت بسیار کم، حدود نیم ساعت میتوان این عمل را بی خونریزی و برش و صدمات جراحی قابل اهمیت با تمام رسانید و حال آنکه عمل پیوند مجدد حالب به مثانه از راه بالا و خارج صفاق از نظر برش و تشریح و خونریزی و اشکال‌های دیگر قابل مقایسه با این عمل نیست.

بحث :

علت پیدایش فیستول بین حالب و مهبل معمولاً عمل رحم‌برداری کامل در تومورهای بزرگ رحم و نیز عمل ورتهایم است. درحین انجام این عمل پنس‌هایی که برای بستن شریان رحم و یا برای بند آوردن خون جدار مهبل در دو طرف و گوشه‌های آن با بی احتیاطی گذاشته می‌شود و یا جدار حالب در موقع دوخت و دوز در روی بخیه‌ها گرفته می‌شود. جدا نکردن مثانه از جدار مهبل بطور کافی و یا وجود بافت‌های سفت (اسکلروتیک) در موقع عمل مخصوصاً در بیمارانیکه قبلاً رادیوتراپی شده باشند بر علت می‌شود. درحین عمل ورتهایم برای درمان سرطان و بیرون آوردن




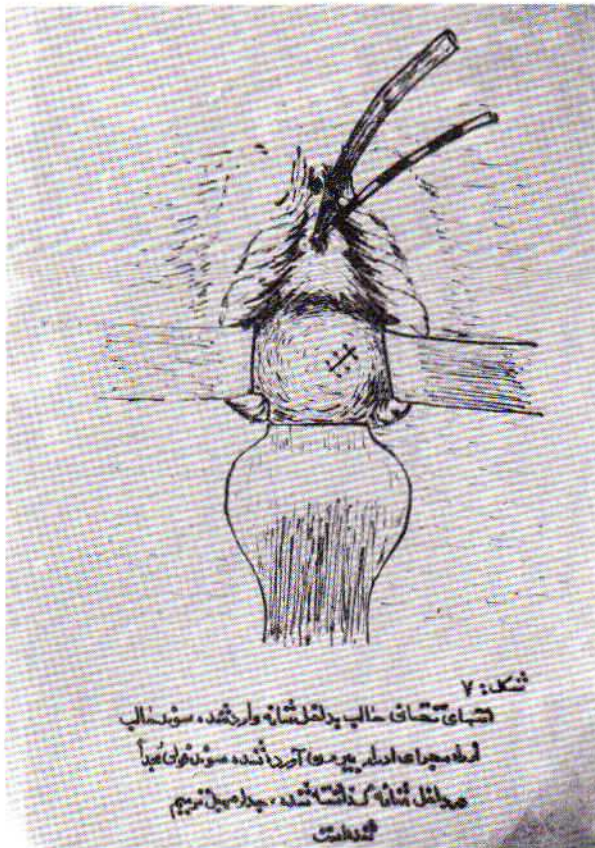
نگران کننده و نشانه‌ای برای پیدایش انسداد حالب نیست چرا که ممکن است سنگ کلیه و یا حالب نیز در کار باشد که تصادفاً در روزهای بعد از عمل بجرکت درآمده باشد و بهمین دلیل لااقل پرتونگاری ساده شکم قبل از هر عمل جراحی زنانه لازم است. بدیهی است اوروگرافی قبل از عمل در مورد عمل‌های جراحی وسیع برای تومورهای بزرگ و عمل ورتهایم کامل ضرور است.

چنانکه صدمه و قطع و برش حالب در حین عمل جراحی مشاهده و مورد توجه قرار گیرد بهتر است در همان جلسه به ترمیم حالب و یا جدا کردن وغرس مجدد آن در محل مناسبی از مثانه اقدام شود که نتیجه بسیار خوب خواهد بود. ندرتاً اتفاق می‌افتد که حالب یا حالبها را بطور کامل در حین عمل قطع کنند و بی آنکه متوجه شوند آنها را در داخل شکم رها کنند. در این صورت در روزهای بعد از عمل حفره صفاق از ادرار انباشته خواهد شد و علایم ورم صفاق (پریتونیت) سمی برقرار خواهد گشت.

گاهی اتفاق می‌افتد که نشانه‌های قولنج کلیوی و حتی علایم بی‌اختیاری ادرار و نشانه‌های فیستول حالب در عرض دو الی سه هفته تخفیف

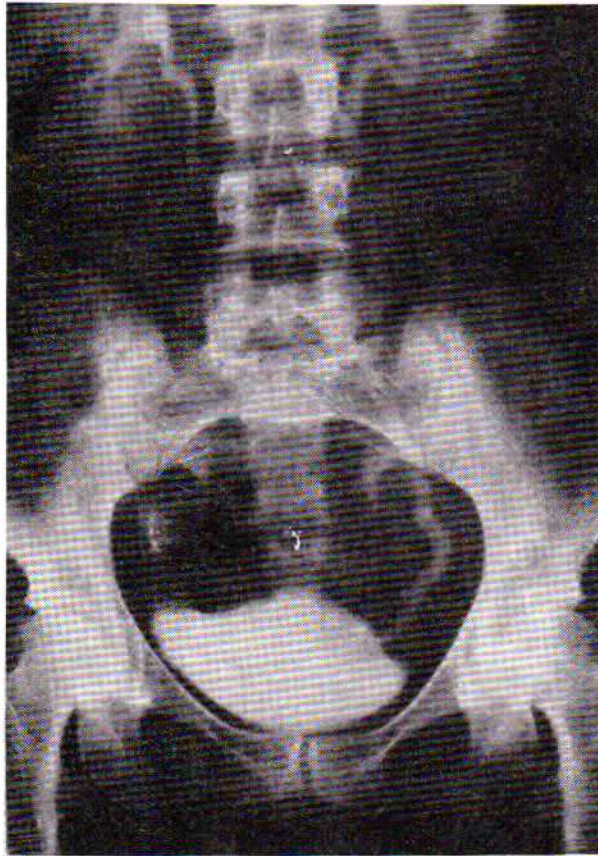
بخصوص که باینوسیله آزردهگی حالب راست و چپ از همدیگر تفکیک میشود و نیز با وارد کردن سند حالب از راه مثانه بحالب آزرده میتوان محلی را که از آن بالاتر حالب مسدود است تعیین کرد و طول قسمت تحتانی حالب را که با اتفاق اخیر از قسمت بالاتر جدا شده است معین نمود.

ممکن است بعد از اعمال جراحی در قسمتی که حالب با بخیه یا پنس گرفته شده، انسداد کامل در حالب پیش بیاید و نشانه‌های احتباس ادرار در کلیه و حالب آن طرف بروز کند، در این صورت از روز دوم و سوم بعد از عمل بیمار مبتلا به دردهای قولنج کلیوی میشود و نشانه‌هایی از قبیل درد شدید در یک طرف شکم با انتشار بطرف پائین و حساسیت ناحیه کلیه در طرفی که حالب گیر دارد از خود نشان میدهد و این نشانه‌ها ممکن است کم کم با توقف تراوش ادرار از کلیه تخفیف پیدا کند و ساکت شود و یا آنکه شروع بی‌اختیاری ادرار، وجود صدمه بحالب و ایجاد فیستول را مسلم کند. نکته کوچک قابل ذکر آنکه پیدایش حالت قولنج کلیوی متعاقب عمل‌های رحم‌برداری و سایر تومرهای لگن همیشه علامت

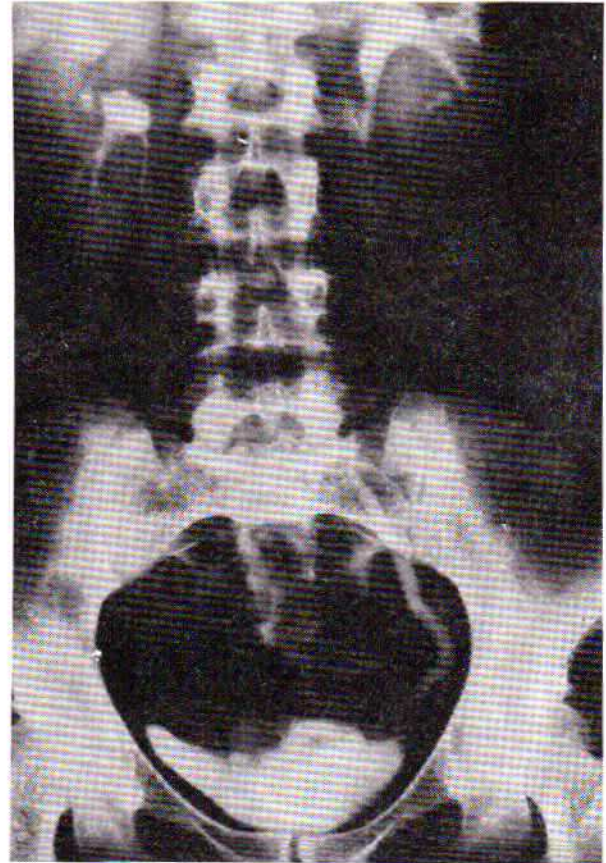


فیستول با توقف و سکوت کامل کلیه ظاهراً از بین می‌رود. بنابراین باید در اینگونه موارد با انجام اوروگرافی مکرر وضعیت کلیه را در نظر گرفت و در موقع مناسب که معمولاً شش هفته بعد از اتفاق اولیه است برای درمان فیستول و آزاد کردن حالب و غرس مجدد آن اقدام کرد.

پیدا میکند و بیمار آرامش می‌یابد و بی‌اختیاری ادرار نیز کم کم رو به بهبود می‌گذارد. این اتفاق ظاهراً خوشحال‌کننده، برای پزشک و بیمار نباید باعث گمراهی شود زیرا این بهبود ظاهری بهیچوجه بعلت التیام کامل ضایعه نیست بلکه پیدایش جوشگاه (سیکاتریس) در انتهای حالب باعث میشود که کلیه مربوطه کم کم از کار خود بکاهد و ادرار کمتری تراوش کند و بالاخره نشانه‌های



شکل ۹ - اوروگرافی همان بیمار بعد از عمل غرس حالب در مثانه از راه مهبل.



شکل ۸ - اوروگرافی بیمار مبتلا به فیستول بین حالب و مهبل قبل از عمل.

REFERENCES.

1. Roger, B.: Transvaginal repair of vesicovaginal Fistulas. *Urology*. 10, 3, 1977.
2. Gilles, B.: Early treatment of ureteral injuries found after gynecological surgery. *J. Urol.* 118, 1977.
3. Philip, C.: Remplantation of ureter. *Brit. J. Urol.* 48, 31 - 37. 1976.
4. William, H.: Early aggressive management of Intraoperative ureteral injuries, *J. Urol.* 114, 1975.
5. Nelson, M.: Ureterovaginal Fistula as a Complication of Radical Pelvic Surgery. *Amer. J. Obstet. Gynecol.* 1978.
6. McDuffie, Ureteral Reimplantation, *Urology*, 1, 1. 1977.
7. Abdole Fattah, y, *Gynecological Urology*, Charles Thomas 1960.