

## اولتراسون و سنگ کیسه صفرا

مجله نظام پزشکی

سال هفتم ، شماره ۲ ، صفحه ۹۳ ، سال ۱۳۵۸

دکتر علی حدیدی \*

مقدمه :

باشد (۱۶) . کاربری این روش متکی به قدرت تجمع ترکیبات  
یددار در کیسه صفرا یا نحوه اعمال ترشحات کبد نیست، در این صورت  
ممنوعیت کاربری آن در هیچ موردی وجود ندارد، حتی در زندهای  
آبستن و بیماران با حال عمومی بسیار وخیم.

هدف از تنظیم این مقاله نشان دادن قدرت تشخیصی اولتراسون در  
بررسی یرقانه‌های انسدادی و سنگهای کیسه صفرا است و همچنین  
عرضه نمونه‌های ارزنده‌ای که می‌تواند مسیر درمان را بکلی عوض  
کند و ابهام در تشخیص را به روشنی سوق دهد. آنچه که مورد  
نظر نیست تکیه به بررسی آماری و تعیین دقت تشخیصی آنست ،  
زیرا برای اظهار نظر در این زمینه نیاز به تعداد قابل توجهی بیمار  
میباشد که مرکز پژوهشهای اولتراسونیک دانشگاه تهران جواتر  
از آنست که بتواند چنین آمار حجیمی را در اختیار داشته باشد.

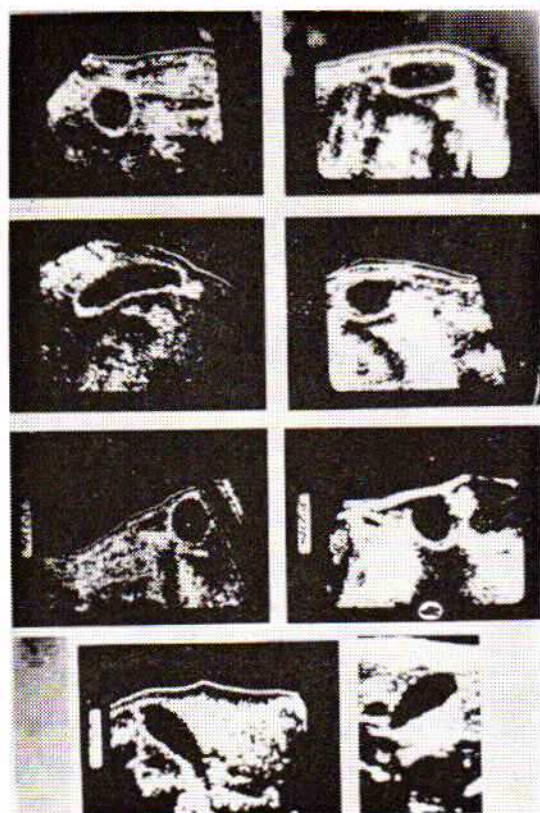
روش کار :

بیماران مورد بررسی در این مقاله با علائم مختلف مراجعه کرده‌اند،  
که از آن جمله: عده‌ای با علائم بالینی یرقان انسدادی ، عده‌ای  
با توموری در ناحیه پهلوی راست و برخی را هم میتوان نام برد  
که امکان نمایان ساختن کیسه صفراشان بوسیله پرتو نگاری فراهم  
نشده بود.

برای آمادگی بیشتر بهتر است که بیمار شب قبل از آزمایش غذای  
مختصری میل کند و صبح ناشتا مراجعه نماید ، وضع خواباندن  
بیمار طاقباز بوده و روی پوست شکم لایه نازکی روغن زیتون  
مالیده شود تا حبابهای هوا بین پروب اولتراسون و سطح شکم بیمار

مسلم است که در اکثر موارد تشخیص بیماری از وظایف پزشک  
معالج است. اما در مورد یرقانه‌ها تشخیص قبلا بوسیله اطرافیان و  
یا خود بیمار داده شده و تنها برای درمان به پزشک مراجعه میشود.  
در اولین مراجعه ، پزشک میدانند که علت بیماری مهم تر از معلول  
آن است ، لذا از همه امکانات خود برای مشخص نمودن این علت  
کمک میگیرد. در این زمینه باید معین کرد که یرقان انسدادی  
یا غیر انسدادی است ، در این مورد کمک‌های مختلفی را میتوان از  
آزمایشگاه بالینی انتظار داشت. بطور مثال اگر میزان الکلان  
فسفاتاز بیش از ۳۰ واحد کینگ آرمسترانگ باشد، پزشک بیشتر  
متوجه گرفتگی مجرای صفراوی خواهد شد . البته آزمایش‌های  
دیگر نیز باید مکمل بر این حدس و تأیید کننده آن باشند .  
پرتو نگاری وسیله دیگری برای نمایان ساختن کیسه صفرا است.  
اما در مورد یرقانه‌ها، وقتی این روش بکار گرفته میشود که یرقان  
بعلت ضایعات عمیق سلولهای کبدی نباشد و امکان تجویز ترکیبات  
ید دار وجود داشته و قدرت تجمع این مواد در کیسه صفرا فراهم  
باشد ( ۱ و ۲ و ۳ و ۴) . نکته مهم دیگر سنگهای غیر حاجب به  
امواج ایکس است که در این مورد بهیچوجه پرتو نگاری نمیتواند  
مؤثر باشد ، همچنین در زندهای آبستن بخصوص در سه ماهه اول  
که هیچ پزشکی رغبت کارگیری از امواج ایکس را ندارد، اولتراسون  
با طبیعت بی آزارش بر احتی میتواند نمایان گر کیسه صفرا و همچنین  
سرطانهای لوزالمعده که موجب انسداد مجرای صفراوی میگردد،

\* دانشکده پزشکی دانشگاه تهران ، مرکز پزشکی دکتر علی شریعتی .



اکوگرام شماره ۱: هشت نمونه از کیسه صفرا در یک شکل گنجانده شده است بجز از شکل ۸ که با دستگاه Real Time (ستون چهارم عرضی موشه راست شکل) تهیه شده، بقیه با دستگاه Bi-Stable انجام گرفته است.

۱- توده سفید تقریباً استوانه‌ای یا مدور و یا اینکه بصورت خطوطی که با هم توده‌ای را تشکیل میدهند و شکل آن تابع شکل سنگ خواهد بود، دیده میشود. لذا، میتوان انتظار داشت که به شکل‌های مختلف تظاهر کند و معمولاً در دیواره خلفی این عضو جا گرفته است. چنین تصویری الزاماً باید در همه سطوح اکوگرافیک دیده شود.

۲- سایه‌ای در زیر این توده سفید که وجه مشخصه دیگری از وجود سنگ است، دیده میشود. شکل شماره (۱) از اکوگرام شماره ۲ که با روش (تکنیک) Gray - Scale انجام شده است، نشان دهنده کیسه صفرا بسیار بزرگ در قطع طولی و سنگ کاملاً مجزایی که با دو خط سفید مشخص میشود و سایه زیر آن نیز با سه ستاره سفید قابل یافتن میباشد، شکل شماره (۲) از اکوگرام شماره ۲، مقطع عرضی کیسه صفرا با سنگ و سایه زیر آن که با دو پیکان سیاه محدود شده است و روش بکار برده شده Gray - Scale بوده است. همچنین شکل شماره (۳) از همین اکوگرام مقطع عرضی کیسه صفرا با روش Bi - Stable که حاوی سنگ و سایه زیر آن و بالاخره شکل شماره (۴) مقطع عرضی کیسه صفرا همراه با سنگ و Shadow که دستگاه بکار گرفته شده Real Time بوده است.

حس نگردد زیرا یکی از موانع عبور امواج اولتراسون بداخل بدن حبابهای هوا است.

ابتدا اسکن عرضی را از ناحیه ناف آغاز کرده سپس با فواصل یک سانتیمتر از محل شروع بطرف بالا ادامه میدهم تا جایی که اولین منطقه عاری از دانه‌های سفید دیده شود. این ناحیه با آنچه که از نظر تشریحی میتواند مطابقت داشته باشد قسمتی از کیسه صفرا است، زیرا مایع محتوی آن قادر نیست ایجاد پژواک «اکو» کند و در نتیجه بشکل محوطه سیاه در زمینه دانه‌های سفید جلوه گر میشود. با یافتن اولین قسمت کیسه صفرا بهتر است روی پوست با مدادهای مخصوص نشانه‌های گذاشته شود سپس با ادامه اسکن عرضی و نشانه گذاریهای بعدی بزرگترین قطر عرضی کیسه صفرا و کوچکترین قطر آن در بالا و پائین مشخص گردد، در اینصورت نحوه اسکن طولی و میزان انحراف آن از خط وسط شکم برای نمایان ساختن این عضو در بزرگترین محور طولی آن معین خواهد شد. اکنون باید از دو طرف محور طولی کیسه صفرا با فواصل ۰/۵ سانتیمتر اسکن طولی را ادامه داد تا کاملاً کیسه صفرا از محوطه دید خارج شود.

چنانچه پژواکی بصورت نقاط سفید در محوطه سیاه کیسه صفرا پدیدار شود و در سطوح مختلف اکوگرافیک ثابت بماند، میبایست به سنگ یا با احتیاط بیشتر به تومور تعبیر گردد. برای بررسی کیسه صفرا در این دسته بیماران از سه دستگاه Bi - stable و Gray - scale و بالاخره Real Time که اصول تصویرسازی هر یک متفاوت از دیگری است، استفاده شده است.

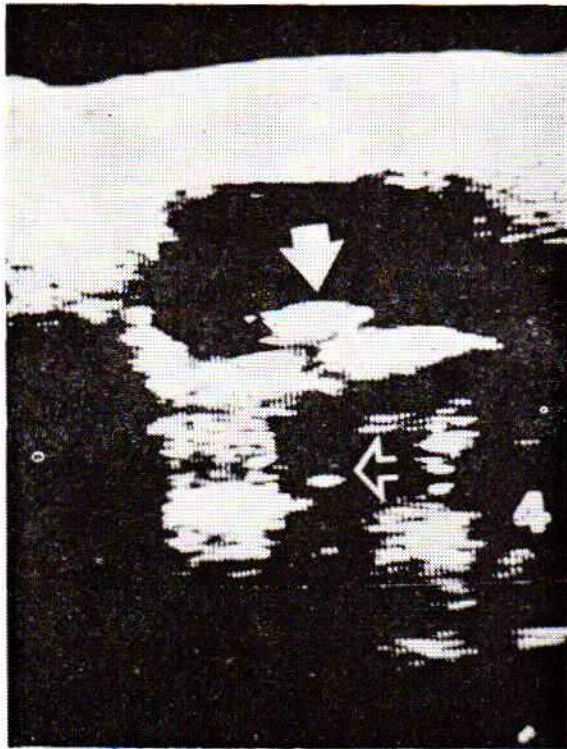
#### کیسه صفرا طبیعی:

نمای کیسه صفرا در اسکن عرضی بصورت محوطه گرد یا بیضی شکل عاری از پژواک بوده و اندازه‌اش در وسیع‌ترین قطر آن کمتر از ۳/۵ سانتیمتر است (۷ و ۶ و ۵) و محل قرار گرفتن آن در قسمت خلفی میانی لب راست کبد میباشد. این عضو در مقطع طولی که در امتداد بزرگترین محورش بشکل گلابی نمایان میگردد و اندازه آن در بلندترین قسمت ۸ سانتیمتر اندازه گیری شده و گاه نیز تا ۱۳ سانتیمتر دیده شده است (اکوگرام شماره ۱) (۸).

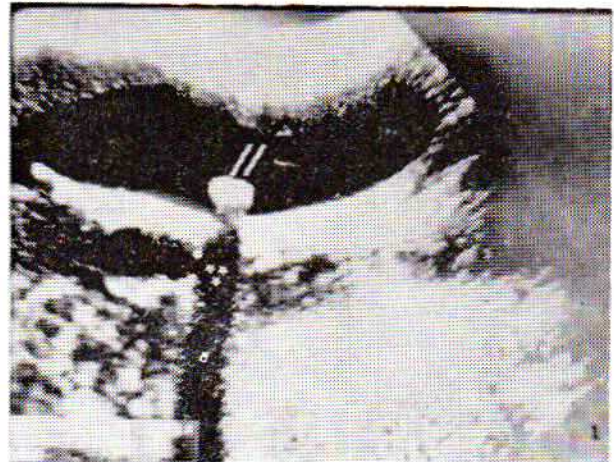
البته باید در نظر داشت که کیسه صفرا از نظر شکل، اندازه و محل قرارگیری در بیماران مختلف ممکن است متفاوت باشد. مشکل اساسی در یافتن کیسه صفرا میتواند ناشی از کوچکی آن و یا قرار گرفتن آن در بالا و زیر دنده‌ها باشد. در این حالت تنها قسمتی از این عضو ممکن است قابل نمایان ساختن در اسکن اولتراسونیک باشد.

#### سنگ کیسه صفرا:

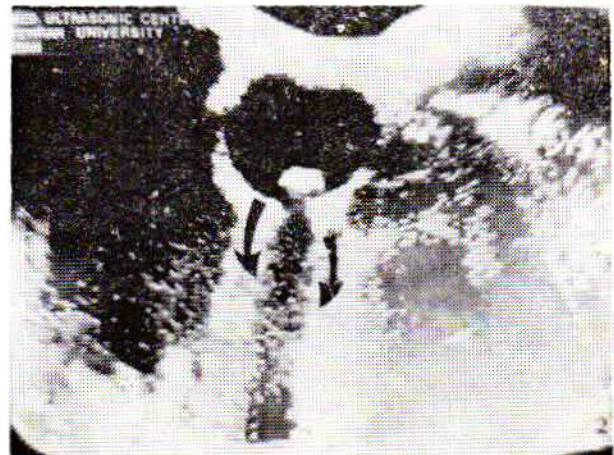
سنگ کیسه صفرا با دو نشانه بارز اولتراسونیک قابل تشخیص است (۹، ۱۰، ۱۱، ۱۲، ۱۳، ۱۴، ۱۵):



شکل شماره ۴ - که با روش Real Time انجام گردیده ، مقطع عرضی کیسه صفرا که در آن سنگ با پیکان سفید توپرو سایه با پیکان توخالی مشخص شده است ، نشان میدهد.



شکل شماره ۱ - نشان دهنده مقطع طولی کیسه صفرا بسیار بزرگ میباشد و در آن سنگ با دو خط و سایه زیر آن که با سه ستاره سفید مشخص شده است.



شکل شماره ۲ - مقطع عرضی از کیسه صفرا که سنگ و سایه زیر آن بخوبی دیده میشوند. شکل های ۱ و ۲ باروش (نکبیک) Gray-Scale تهیه شده اند.



شکل شماره ۳ - مقطع عرضی کیسه صفرا با سنگ و سایه زیر آن که بوسیله دو پیکان سیاه خمیده نشان داده شده و روش بکار گرفته شده Bi-Stable بوده است.


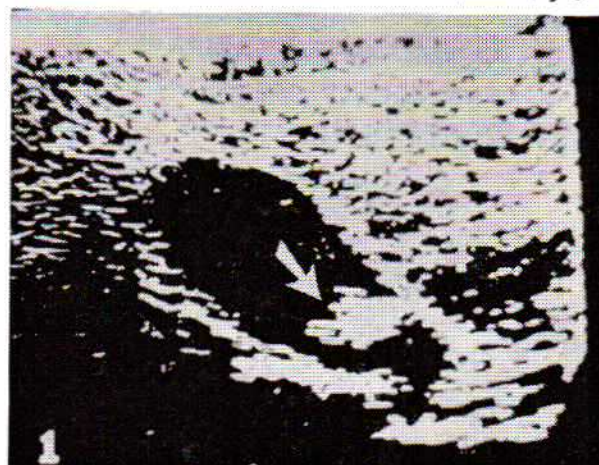
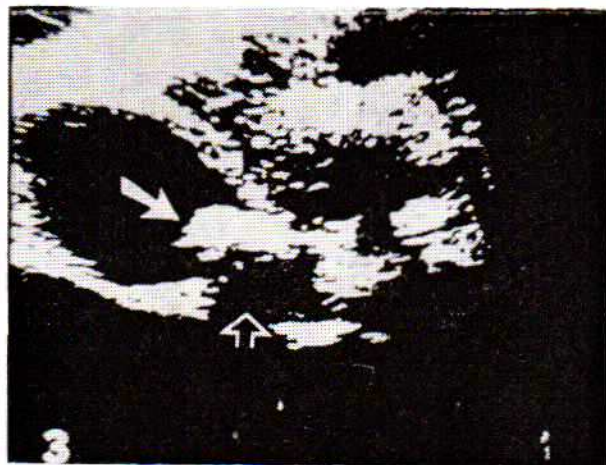
اکوگرام شماره ۳ نشان دهنده سنگی است که همه مجرای عمومی صفرا را اشغال نموده و موجب یرقان انسدادی در بیمار شده است. در شکل ۱ تا ۴ (از اکوگرام شماره ۳) سنگ با پیکان پرو سایه زیر آن با پیکان توخالی نشان داده شده است .

کاملاً منطقی است که تصور شود همه یرقانهای انسدادی نمیتوانند بعلت سنگ کیسه صفرا باشند ولو اینکه وجود سنگ در این عضو ثابت شود . در اکوگرام شماره ۴ کیسه صفرا با اختصار Gb و سنگ با پیکان سفید نشان داده شده است . مجرای عمومی صفرا بوسیله توده ای کاملاً مسدود شده که با اختصار P مشخص گردیده و تشخیص اولتراسونیک سرطان سرپانکراس بوده و این تشخیص بوسیله عمل جراحی نیز تأیید شده است .

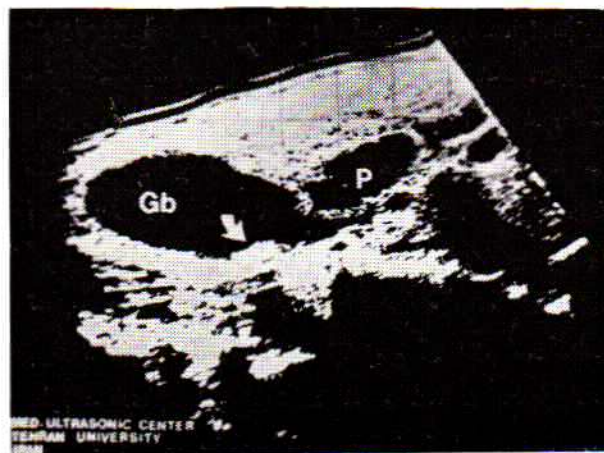
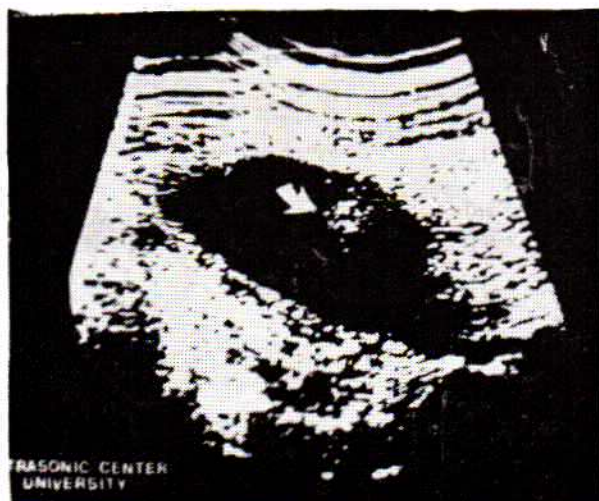برای دستیابی و ظاهر ساختن سایه زیر سنگ لازم است که امواج بطور عمودی به سنگ برخورد کنند والا امکان ثبت پژواکهایی که از کنارها می رسند و سایه را بپوشانند کاملاً وجود دارد .

اشتباه در تشخیص وجود سنگ از مشکلات این بررسی میباشد ، برای پرهیز از چنین اشتباهی معمولاً دستگاه باید در حداکثر قدرت میزان گردد تا جدارها و احشاء خالی اطراف را بدرستی از کیسه صفرا مجزا نمود، اما با این قدرت حداکثر، به مشکل

اکوگرام شماره ۳:



شکل های ۱ و ۲ و ۳ و ۴، سطوح مختلف از مقطع طولی کیسه صفرا میباشد که در آن سنگ با پیکان سفید توپر مشخص شده، موجب پرفان اندادای گردیده است. پیکان سفید توخالی نشان دهنده سایه زبر سنگ میباشد، روش بکار برده شده Bi - Stable بوده است.



اکوگرام شماره ۴:

کیسه صفرا «Gb» بزرگ محتوی سنگ (پیکان سفید) و سایه زیر آن در این اکوگرام بخوبی دیده میشوند، در ابتدا تصور شد که علت انداد سنگ است ولی اولتراسون نشان داد که بیمار مبتلا به سرطان سر لوزالمعده «P» میباشد.

اکوگرام شماره ۵:

نشان دهنده امواج غیر حقیقی میباشد. علت اساسی ناظر بر این نوع تصاویر پدیده Reverbration امواج اولتراسونیک است که بین مایع صفراوی و پروب اولتراسون صورت میگیرد.

وقتی در منطقه تشریحی کیسه صفرا پژواکهای غیر قابل تعبیر یا مشکل و بیگانه برای تعبیر ثبت گردید باید احتمالهای زیر در فکر شخص مسئول اولتراسون ایجاد شود:

۱- کیسه صفرا پراز سنگ بوده در اینصورت پژواکهای داخل این عضو مشابه پژواکهای اعضاء مجاور میباشد.

۲- کیسه صفرا چروک خورده، جمع شده و فیبروتیک است.

۳- چه در اثر خلقت و چه در اثر اعمال جراحی گذشته اصولاً کیسه صفرا بی وجود ندارد.

۴- کیسه صفرا در جای عادی و طبیعی اش قرار ندارد.

۵- شاید مجموعه دیگری بحساب کیسه صفرا آورده شده است مانند کیست کوچک کبد و یا آبسه این منطقه.

در خاتمه جا دارد عقاید مختلفی که از دقت تشخیصی اولتراسون در ظاهر ساختن سنگ کیسه صفرا بوسیله محققان مختلف ابراز شده است، ذکر می‌آید. در تمام موارد پرتونگاری قادر به ظاهر ساختن کیسه صفرا نبوده است.

#### دقت تشخیصی تعداد بیماران

۵۰	۹۶%	Bartrum, et al (۹)
۳۸	۶۸%	Goldberg, et al (۶)
۵۰	۸۴%	Doust, et al (۱۲)
۳۰	۹۲/۸%	Lutz, et al (۱۵)
۴۰	۹۰%	Arnon and Rosenquist (۱۵)
۵۱	۹۱%	Leopold, et al (۱۱)

#### خلاصه:

اولتراسون وسیله ارزنده‌ایست برای تشخیص علت یرقان‌های انسدادی و غیر انسدادی و میتوان در هر گروه سنی بهر اندازه و در هر شرایط و وخامتی که بیماری نشان میدهد از آن بهره گرفت.

وقتی هیچگونه آمادگی قبلی برای آزمایش و هیچگونه خطر بالقوه و بالفعل وجود ندارد، بنظر میرسد که بکار گرفتن این طریقه بطور معمولی در همه بیماران یرقانی بسیار عاقلانه باشد. براحتی میتوان ادعا کرد که تا امروز هیچ تدبیر تصویر سازی در طب نتوانسته به اندازه اولتراسون بی‌ضرر باشد در اینصورت بکار گرفتن آن در واحد وسیعتر میتواند قدرت تشخیصی اش را مشخص‌تر و ارزش آنرا آشکارتر گرداند.

دیگری بر خورد میشود و آن امواج غیر حقیقی (Artefact) حاصل از رفت و آمد امواج (Reverbration) از مایع درون کیسه صفرا بطرف دستگاه ثبات و رسم پژواک‌هایی از داخل این عضو است که شناخت آن برای آنها که اندک آشنایی با این مسئله دارند مشکل نخواهد بود زیرا شکل تقریباً گرد آن که از دانه‌های کاملاً مجزا و ظریفی تشکیل شده است، میتواند بخوبی معرف این نوع امواج کاذب باشد (اکوگرام شماره ۵).

البته در حین عمل باید قدرت دستگاه را به اندازه‌ای کاهش داد که تصاویر مطلوب بدست آید. تنفس عامل دیگری است که میتواند تصاویر کاذبی را در کیسه صفرا ایجاد کند و بهتر آنست که در حین اسکن از بیمار خواست که نفس خود را نگه دارد.

#### بحث:

نمایان ساختن کیسه صفرا بوسیله اولتراسون در بیماران مبتلا به یرقان در مواردی که رادیولوژی چه در طریقه پرتونگاری کیسه صفرا با خوردن ماده حاجب (Oral Cholecystography) و چه در شکل پرتونگاری مجاری صفراوی با تزریق ماده حاجب (Cholangiography) نتواند اطلاعات کافی عرضه کند میتواند بسیار مفید واقع شود و در حالات مختلف قادر است یرقانهای جراحی (انسدادی) را از یرقانهای طبی (غیر انسدادی) تفکیک نماید. همچنین قدرت این وسیله در تشخیص افتراقی یرقانهای انسدادی بوسیله سنگها از سرطان سرلوزالمعده غیر قابل تردید میباشد. موارد دیگر کاربری این وسیله در مورد بیمارانی است که به مواد دارویی مورد مصرف در روشهای رادیولوژی حساس و همچنین در زنده‌ای آستن حتی در مراحل اولیه آن میباشد. عدم موفقیت و یا اشتباه در تشخیص بخصوص اگر بدست افراد بی تجربه صورت پذیرد کم نیست از جمله میتوان بیمارانی را که غلظت صفرایشان بشدت بالا است و یا مبتلا به آبسه این عضو هستند، نام برد که موجب اشتباه میگردد، در این حال پژواک‌مائی در محوطه کیسه صفرا پدیدار خواهد شد که اگر تعبیر آن غیر ممکن نباشد، آسان نیست.

دقت و حوصله چه در تدارک و ثبت پژواکها و چه در تعبیر آن از مسائلی است که میبایست معتقدانه از طرف متخصص اولتراسون اعمال گردد. زیرا ظرافت و تازگی این طریقه چیزی است که به آسانی نمیتواند دستخوش خطا و آسیب گردد.

## REFERENCES :

- 1- Becker, JC.: Kraehenbuhl, J; Prevotat, N; et al : Contribution of echotomography in obstructive jaundice J. Radiol. Electro. Med. Nucl. 53: 738 - 739, 1972.
  2. Hublitz, UF.; Kahn, PC; Sell, LA: Cholecystosonography: an approach to the nonvisualized gallbladder. Radiology 103: 645 - 649, 1972.
  - 3- Matsukura, S; Shirota, A; Miki, M; et al: A new ultrasonic diagnostic recording apparatus for cholelithiasis: The supersonogram. Int. Surg. 50: 381 - 387, 1968.
  4. Weill, F; Gisselbrecht, H; Rictatte, JP; et al: Tomoechographic diagnosis of gallbladder dilatation. Arch. Fr; Mal. App. App. Dig. 60: 49 - 54, 1971.
  - 5- Bockus, HL: Gastroenterology, 2nd ed. Volume III, P. 567 Philadelphia: WB Saunders 1965.
  - 6- Goldberg, BB; Harris, K; Brooker, W: Ultrasonic and radiographic cholecystography. Radiology 111: 405 - 409, 1974,
  7. Redman, HC; Reuter, SR: The angiographic evaluation of gallbladder dilatation. Radiology 97: 367 - 370, 1970.
  - 8- Gosink, BB; Leopold, GR: Ultrasound and the gallbladder. Semin. Roentgenol. 11: 185 - 189, 1976.
  - 9- Bartrum, RJ; Crow, HC; Foote, SR: Ultrasound examination of the gallbladder - An alternative to «double - dose» oral cholecystography. JAMA. 236: 1147 - 1148, 1976.
  - 10- Tabrisky, 6 J; Lindstrom, RR; Herman, MW; Castagna J; Sarti, D: Value of gallbladder B - scan ultrasonography. Gastroenterology 68: 1246 - 1252, 1975.
  - 11- Leopold, GR; Amberg, J; Gosink, BB; Mittelstaedt, C: Gray scale ultrasonic cholecystography: A comparison with conventional radiographic techniques. Radiology 121: 445-448, 1976.
  - 12- Doust, BD; Maklad, NF: Ultrasonic B-mode examination of the gallbladder - technique and criteria for the diagnosis of gallstones. Radiology 110:643-647, 1974.
  - 13- Leopold, GR; Sokoloff, J: Ultrasonic scanning in the diagnosis of biliary [disease. Surg. Clin. N. Am. 53: 1043-1052, 1973.
  - 14- Arnon, S; Resenquist, CJ: Gray-scale cholecystosonography: An evaluation of accuracy. Am. J. Roentgenol. 127: 817-818, 1976.
  - 15- Lutz, H; Scidl, R; Petzoldt, R; Fuchs, HF: Gallensteindiagnostik mit Ultraschall. Dtsch. Med. Wschr. 100: 1329-1331, 1975.
- ۱۶- حدیدی - علی ، ارزش تشخیصی اولتراسون در ضایعات لوزالمعده ، مجله نظام پزشکی ایران ، شماره اول ، سال ششم.