لوسمی باسلولهای کناره موئی

« Hairy cell Leukemia »

مجله نظام پزشکی
سال هفتم ، شماره ۳ ، صفحه ۱۵۱ ، ۱۳۵۸

دکتر ابوالقاسم بنی‌هاشمی* پروفسور آلویز راشتاخر- دکتر هاد ویگانووتنی - دکتر دیترلوتز**

مقدمه :

درسال ۱۹۲۳، برای نخستین باراین بیماری توسط Ewald (۱۲) بنام لوسمی رتیکولوآندو تلیوزیس (Leucemic Reticuloendotheliosis) نامگزاری شد . مدتی بعد یعنی در سال ۱۹۵۸ لوسمی باسلولهای کناره‌موئی بعنوان یك بیماری مستقل بامشخصات بالینی ، سلول شناسی وایمونولوژی مشخص توسط Bouroucle گزارش گردید . سپس Li و همکارانش درسال ۱۹۷۰، جزئیات یافته‌های سیتوشیمی وایمونولژی بدست‌آمده دراین بیماری را بررسی کردند (۲۲). شناسائی دقیق بیماری لوسمی باسلولهای کناره موئی‌سبب شدکه پس‌ازآن از استعمال نامهائی‌مثل‌لوسمیك رتیکولوآندوتلیوزیس ، لنفوئید میلیوفیبروز ، لوسمی مزمن رتیکولولنفوسیتیك ، لوسمی‌مزمن رتیکولوم وغیره صرفنظرشود. دراین میان نام اصلی این بیماری براساس یافته‌های شکل‌سلولی آن توسط Schreck و Donelly (۲۶) تعیین و تثبیت گردید . درسالهای اخیر بعلت آشنائی بامشخصات بالینی و مرفولوژی و نیز مطالعات ایمونولوژی وسیتوشیمی ، تعدادگزارش‌ها درباره این‌بیماری‌فزونی‌یافته ورویهمرفته شیوع‌آن براساس گزارش‌های اروپائی وامریکائی در حدود ۲ درصد کلیه لوسمی‌های موجود تخمین زده میشود (۲۵ و۲۶).

برای مطالعه بیشتر این بیماری از نظر تظاهرات بالینی و آزمایشگاهی وطرق تشخیص باتأکید بریافته‌های مشخص سلول‌شناسی ، سیتوشیمی وایمنی‌شناسی ونیز بررسی درخصوص‌تشخیص افتراقی‌آنها ، ۶ مورد از لوسمی باسلولهای کناره موئی دراین مقاله گزارش میشود.

بیماران و روش مطالعه :

۶ مورد از بیماران مبتلا به لوسمی باسلولهای کناره موئی در انستیتولودویگ بولزمن‌شهروین‌مورد مطالعه‌قرارگرفتند. لوازم وروشهای مورد استفاده دراین تحقیق عبارتند از: آزمایش‌خون وفرمول شمارش ، آزمایش مغز استخوان برای سلول‌شناسی و سیتوشیمی بااستفاده از روشهای Giemsa, Maygrunwald ، پراکسیداز، پاس (PAS) ، فسفاتاز اسیدی (۵ و ۶) و فسفاتاز اسیدی باتارترات (۵و۳۰)، سیتوشیمی (۵) وتعیین استرازها (۵و۲۹) است . علاوه براین‌آزمایش بافت‌شناسی درپاره‌ای از بیماران بعمل آمده است.

کلیه بیماران از جنس مذکر و بالاتر از چهل سال بوده‌اند. شکایات عمده بیماران معمولا غیر اختصاصی و شامل تب ، ضعف وسستی ، بی‌اشتهائی وکم شدن وزن ودرد شکم بوده است. درسه مورد خونریزی ودر دو مورد ضایعات پوستی دیده شد ، که

* بیمارستان دکترعلی شریعتی ـ دانشکده‌پزشکی،دانشگاه تهران . درحال حاضر انستیتولودویك بولزمن- مرکز تحقیقاتی بیماریهای خون ولوسمی وین - اطریش.
** انستیتولودویك بولزمن وین ـ اطریش.

[Downloaded from jmciri.ir on 2026-10-22]

جدول شماره ۱- یافته‌های بالینی

نام بیمار	زمان تشخیص	جنس/سن	بزرگی طحال	بزرگی کبد	بزرگی غدد لنفاوی	مدت بیماری/ ماه
۱- ب/ه	۲۲سال قبل	مذکر ۵۰ ساله	+	-	-	۳۴
۲- ب/و	۲ سال قبل	مذکر ۳۵ ساله	+	+	+	۱۲
۳- گ/ الف	۲ سال قبل	مذکر ۵۶ ساله	+	-	+	۱۶
۴- ف/ج	۴ سال قبل	مذکر ۵۶ ساله	+	+	-	۱۹
۵- ر/ الف	۵ سال قبل	مذکر ۵۱ساله	+	-	-	۶
۶- م/و	۴ سال قبل	مذکر ۴۹ ساله	+	-	-	۴۰

درمنابع موجود کمتر گزارش شده است (۳و۱۹و۲۴) . عرق شبانه در دوبیمار وجود داشت .

از نظر تظاهرات بالینی بزرگی‌طحال ،که در واقع ابتلای آن درگزارش‌های منتشر شده بین ۹۰ تا ۹۵ درصد بچشم میخورد (۴و۲۴و۲۵) ودرهر ۶ مورد ازبیماران مورد مطالعه دیده شد. بزرگی کبددر بیماران شماره ۲و۴وبزرگی غددلنفاوی در بیماران شماره۲و۳مشاهده گردید(جدول‌شماره۱). بنظرمیرسد که میزان سرایت بیماری به‌غدد لنفاوی، بخصوص‌درنواحی‌پشت‌صفاقی بیش‌از این بوده وقطعاً بوسیله لنفوگرافی موارد بیشتری قابل تشخیص است (۵و۲۵).

نتایج :

از نظر تغییرات خون‌شناسی تصویر اصلی و ثابت بیماری ظهور یك کاهش‌درهمه رده سلولهای خونی محیطی (پان‌سیتوپنی) است (جدول شماره ۲). در هرشش مورد یك کمخونی‌نورموسیتیك ونورموکرومیك واضح دیده شد (هموگلوبین بین ۵/۹ تا ۱۰/۸ گرم درصد)، تعداد پلاکت‌ها بین ۳۵۰۰۰ تا ۱۳۰۰۰۰ درمیلیمترمکعب درنوسان بود . فقط دریك مورد لوکوسیتوز تا ۵۲۰۰۰ در میلیمترمکعب مشاهده شد . در ۵ مورد بقیه تعداد گلبولهای سفید بین ۲۴۰۰۰ تا ۱۲۰۰ در میلیمترمکعب بدست آمد. دربررسی خون‌محیطی که تغییرات آن درواقع‌اولین علامت وجود بیماری لوسمی باسلولهای کناره موئی است. یك‌نوتروپنی مشخص دیده شد (جدول شماره ۲).

آزمایش سلول‌شناسی :

درخون محیطی اکثراً وجود سلولهای تك هسته‌ای غیر طبیعی و یالنفوسیت‌های غیرعادی جلب توجه نموده وتشخیص افتراقی این سلولها بـا بررسی دقیق از طریق سلول‌شناسی روشن میگردد که تعداد متغیری ازسلولهای تك هسته‌ای مزبورسلولهای کناره‌موئی هستندکـه بویژه در میکروسکوپ بـازمینه‌نوری غیر یکنواخت (Phase Contrast Microscope) بخوبی تشخیص‌داده میشوند (شکل شماره ۱و۲). میزان سلولهای کناره‌موئی دربیماران ما

جدول شماره ۲- یافته‌های خونشناسی به‌هنگام تشخیص

نام بیمار	هموگلوبین (گرم‌درصد)	رتیکولوسیت (٪)	پلاکت میلیمترمکعب	گلبولهای سفید میلیمترمکعب	نوتروفیل (٪)	مونوسیت (٪)	سلولهای تك هسته‌ای (٪)	سلول کناره موئی (٪)
۱-ب/ ه	۱۰/۸	۰/۱	۸۴۰۰۰	۳۱۶۰۰	۵	۱	۸۵	۵
۲- ب/و	۹/۹	۱/۶	۵۲۰۰۰	۴۴۰۰	۳	۳	۸۳	۱۱
۳- گ/ الف	۷/۴	۰/۳	۷۵۰۰۰	۵۲۰۰۰	۳	۱	۸۸	۶
۴- ف/ج	۵/۹	۱/۷	۳۵۰۰۰	۷۴۰۰	۱	۱	۵۰	۴۴
۵- ر/ الف	۹/۳	۱/۰	۱۳۰۰۰۰	۲۴۰۰	۴	۲	۶۶	۲۵
۶-م / و	۶/۰	۰/۹	۱۰۰۰۰	۱۲۰۰۰	۱۵	۲	۷۷	۶

[Downloaded from jmciri.ir on 2026-10-22]

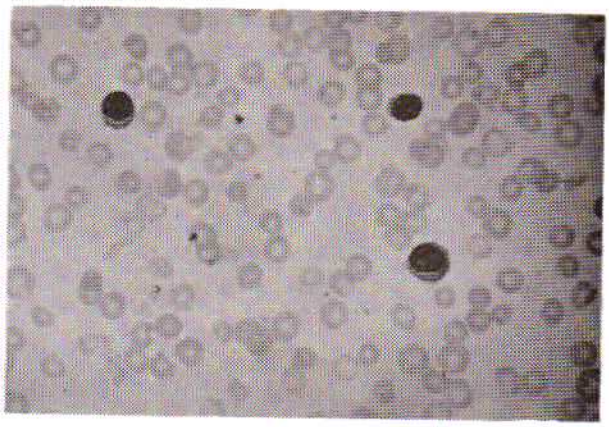

شکل شماره ۱ــ منظرهٔ سلولهای کناره موئی درخون محیطی بیمارشماره یك (طریقهٔ رنك آمیزی : پاپن‌هایم) هسته با تراکم کروماتین زیاد، گردو یا بیضی شکل وسیتوپلاسم نامیزان بازوائد موئی شکل که از سیتوپلاسم بطرف خارج متمایل هستند

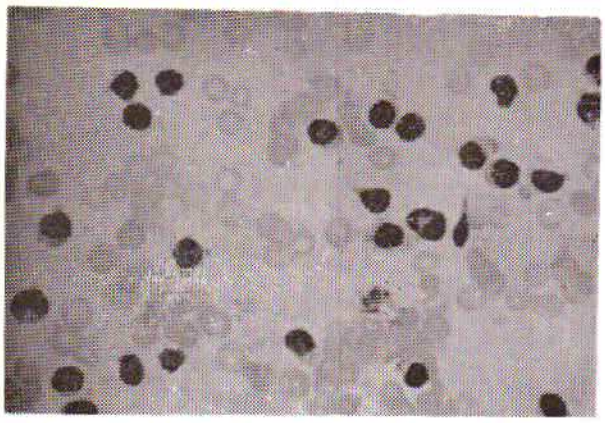

شکل شماره ۲ـ منظره میکروسکوپیك مغزاستخوان بیمار شماره ۴باسلولهای مشخص تك هسته‌ای با تضاعف تعدادی از سلولهای کناره‌موئی (طریقه رنگ آمیزی : پاپن‌هایم)

که از سلولهای تك هسته‌ای متمایز بودند بین ۵ تـا ۴۴ درصد در نوسان بود (جدول شماره ۲).

آزمایش مغز استخوان دربیشتر موارد تشخیص را روشن میکند. اگرچه اکثراً بعلت‌خشکی و وجود تارهائی از منشاءرتیکولوم ماده کافی بوسیله کشیدن مغز استخوان بدست نمیآید ، ولی در نمونه برداری(بیوپسی) مغز استخوان‌میزان سلولهای کناره‌موئی بین ۵۰تا ۹۰٪حدس‌زده میشود(۱، ۲۵). درآزمایش سلول‌شناسی مغز استخوان مربوط به بیماران ما حدود سلولهای کناره موئی بین ۳۵ تا ۹۰٪ تعیین گردید .

آزمایشات پارا کلینیك درموردعملکرد(فونکسیون) کبد همگی در حدودطبیعی‌بودند. فقط فسفاتازقلیائی‌دربیمارشماره ۲ بطورملایم ودر بیمار شماره ۳ شدیداً افزایش یافته بود (جدول شماره ۳).

میزان‌ایمونوگلوبولین‌هااز نظر کمی‌متغیر و بخصوص گاما گلوبولین دربعضی از آن‌هـا افزایش نشان میداد . وجود یك گاماپـاتی مونوکلوئال و یا ظهور یك نقص ایمنی درهیچیك از این بیماران مشاهده‌نگردید. یافته‌های ماباسایر گزارش‌های منتشرشده‌مطابقت دارد (۷و۱۰و۱۱و۱۵)، بجز دریك گزارش که ظاهراً یك‌مورد گاماپاتی مونوکلوئال دیده شده است (۱۱).

سلولهای‌کناره‌موئی وسیتوشیمی آن :

گذشته ازمشخصات بارز سلولهای‌کناره موئی ازنظر مرفولوژی تعیین میزان فعـالیت فسفاتاز اسیدی در سیتوپلاسم این سلولهـا جالب توجـه و از نظـر تشخیص افتـراقی حائـز اهمیت است (۲۳ و ۲۵) . در حالیکـه فعـالیت این آنزیم در سلولهـای کناره‌موئی درحدود ۷۰٪ میباشد ، ولی درسلولهای دیگرازقبیل رتیکولـوم ، پلاسموسیت وگرانـولوسیت نیز مشاهده میشود .

جدول شماره ۳ـ یافته‌های آزمایشگاهی درمورد عملکرد(فونکسیون)کبد وپروتئین‌ها

نام بیمار	فونکسیون کبد (یافته‌های آزمایشگاهی)	پروتئین‌ها/گرم درصد			ایمونوگلوبولین‌ها / میلی‌گرم		
		آلبومین (٪)	گلوبولین (٪)	گاماگلوبولین (٪)	IgG	IgA	IgM
۱ـ ب/ه	طبیعی	۵۱/۱	۴۸/۹	۲۴/۶	۲۴۸۸/۰	۵۱۶/۵	۱۶۳/۳
۲ـب/و	افزایش ملایم فسفاتاز قلیائی	۵۰/۲	۴۹/۸	۲۲/۰	۱۵۲۵/۷	۲۳۳/۷	۱۰۷/۵
۳ـگ/ الف	افزایش شدید فسفاتاز قلیائی	۶۳/۷	۳۶/۳	۱۲/۱	۱۰۹۳/۳	۳۳۴/۵	۲۴۱/۱
۴ـ ف/ج	طبیعی	۵۳/۹	۴۶/۱	۲۴/۸	۲۰۹۰/۸	۲۳۴/۵	۲۰۱/۹
۵ـ د/الف	طبیعی	۵۸/۰	۴۲/۰	۱۸/۱	۱۷۳۱/۰	۲۹۸/۱	۱۱۴/۳
۶ـ م/ و	طبیعی	۵۲/۵	۴۷/۵	۲۳/۱	۱۲۴۴/۰	۵۷/۲۰	۷۷۱/۰

[Downloaded from jmciri.ir on 2026-10-22]

بنابراین وجه تمایزدقیق سلولهای کناره‌موئی ازسلولهای مزبور تنها باروش اندازه‌گیری فعالیت فسفاتازاسیدی امکان پذیر نیست. گروه تحقیقی Lam ، Yam و Li (۲۲) دراین باره مطالعاتی انجام‌داده وباین نتیجه رسیدندکه اگر به‌یك محیط سلولی‌مختلط تارترات اضافه کنند ، فعالیت آنزیمی فسفاتاز اسیدی در کلیه سلولهای نامبرده متوقف میشود بجز در سلولهای کناره‌موئی . با روش‌های الکتروفورتیك‌وفتومتریك مشخص گردید که قسمت‌اعظم فسفاتاز اسیدی‌مستقر درسلولهای کناره‌موئی که درمقابل‌تارترات مقاوم است ، از نوع آنزیمی بنـام ایزوآنزیم ۵(Isozym5) میباشد. میزان‌نسبی‌وکمی‌این ایزوآنزیم به‌تناسب تعدادسلولهای کناره موئی تعیین میگردد(۳۰).

فعالیت‌آنزیمی فسفاتاز اسیدی دربیماران‌مورد مطالعه این گروه (جدول‌شماره ۴) درمقابل‌تارترات بمقدارخیلی کم‌یااصلاً متوقف نشد ، بعبارت دیگر آزمایش فعالیت فسفاتاز اسیدی (ایزوآنزیم ۵) سلولهای کناره‌موئی دراین بیماران‌مثبت بود (شکل‌شماره۳). درمورد سایر آنزیم‌ها باید خاطر نشان ساخت که فعالیت‌بتا گلو کورونیداز و پراکسیداز دربیماران مامنفی بود ، که منطبق با سایر گزارش‌های میباشد. (۵ و۲۴). درحالیکه فعالیت‌آلفانفتیل استات استراز و پاس (پریویك اسیدشیف) بـادیگر گزارش‌های (۵ و۲۴ و ۲۵) بصورت ملایم و یـا شدیـد و منتشر مثبت بود (جدول شماره ۴).



شکل شماره ۳ . منظرهٔ سلولهای‌کناره موئی بافعالیت شدید فسفاتاز اسیدی درمقابل تارترات

خواص ایمنی‌شناسی سلولهای‌کناره موئی:

در اینجا جالبترین و مهمترین سئوال اینست که منشاء سلولهای کناره‌موئی از کجاست‌واز کدام سیستم‌سلولی بنیانی بدن‌سرچشمه میگیرد؟ مطالعات‌متعدد دراین‌باره‌نشان‌داده‌است(۳و۶و۱۶و۱۷) که سلولهای کناره‌موئی باحتمال قوی دارای یك منشاء لنفوسیتر بوده واز نظر خواص ایمونولوژیك شباهت زیادی به‌لنفوسیت‌ها دارند (۶ و ۷ و ۲۷) . نتایج مطالعات ایمونولوژیك در جدول شماره ۵ منعکس است . درآزمایش‌های مزبور از نظر یافته‌های بدست آمده مقایسه‌ای بین سلولهای کناره موئی از یکطرف و B لنفوسیت‌ها، T لنفوسیت‌هاومونوسیت‌ها بعمل آمد. باتوجه به‌یافته‌ها

جدول شماره ۴- مشخصات یافته‌های سیتوشیمی درسلولهای کناره موئی

نام بیمار	مواد مورد آزمایش	فسفاتازاسیدی باتارترات	بتا - گلوکورونیداز	آلفا - نفتیل‌استات‌استراز	پاس (PAS)	پراکسیداز
۱-ب/ه	خون‌محیطی،مغزاستخوان طحال	+	-	(+)	-	-
۲- ب /و	خون‌محیطی،مغزاستخوان ، طحال	+	-	+	(+)	-
۳-گ/ الف	خون‌محیطی،مغزاستخوان ، طحال	+	-	+	+	-
۴- ف/ج	خون‌محیطی،مغزاستخوان ، طحال	+	-	+	+	-
۵- د/ الف	خون‌محیطی،مغزاستخوان	+	-	+	+	-
۶- م/ف	خون‌محیطی،مغزاستخوان	+	-	+	+	-

[Downloaded from jmciri.ir on 2026-10-22]

جدول شماره ۵- خواص ایمنی‌شناسی سلولهای کناره‌موئی درمقایسه باسایر سلولها

عوامل نشان‌دارکننده	سلول کناره‌موئی	B-لنفوسیت	T-لنفوسیت	مونوسیت
روزت SRBC	−	−	+	−
ایمونوگلوبولین سطح‌سلولی	+	+	−	−
روزت (C3) EAC	−	(+)	−	(+)
گیرنده FC (EA)	+	(+)	(±)	(+)
فاگوسیتوز	(±)	(±)	−	+

میتوان‌چنین نتیجه گرفت که ازنظر وجود ایمونوگلوبولین سطح سلولی وعامل گیرنده(Fc.Receptor) وتااندازه‌ای‌ازنظرعدم‌عمل فاگوسیتوز ، خواص سلولهای کناره موئی شبیه به B لنفوسیت‌ها وتاحدودی هم نزدیك به مونوسیت‌ها است . درحالیکه خاصیت تشکیل روزت درمقابل SRBC در T لنفوسیت مثبت میباشد،ولی در سلولهای کناره‌موئی وB لنفوسیت‌ها منفی‌است . علاوه براین عدم‌وجود ایمونوگلوبولین سطح سلولی درT لنفوسیت‌ها ووجود آن درسلولهای کناره‌موئی ولنفوسیت‌ها حاکی‌ازخویشاوندی‌این دونوع سلول نامبرده است (جدول شماره ۵).

مطلب جالب توجه دیگر اینکه آیا سلولهای کناره موئی قادرند عمل فاگوسیتوز را انجام دهند یاخیر ؟ در این مورد نظرات متفاوت عنوان شده است . درحالیکه عده‌ای ازمحققان (۶ و۱۶ ۲۵) نتوانسته‌اند بوسیله میکروسکپ معمولی پدیده فاگوسیتوز را درسلولهای کناره موئی ثابت کنند ، دیگران (۹و۲۴) مدعی شده‌اند که توسط میکروسکپ الکترونیك میتوان عمل فاگوسیت شدن استافیلوکوکهارا بوسیله سلولهای کناره موئی مشاهده‌نمود. همچنین دیده شده که سلولهای کناره موئی بدون درست کردن ماکروفاژ بمدت ۲ تا ۳ هفته درکشت زنده مانده‌اند . باوجود این همانطوریکه نتایج حاصل ازآزمایش‌های ایمنی‌شناسی در ۶ مورد ازبیماران ما نشان میدهد (جدول شماره ۶) ، خصوصیات ایمنی‌شناسی لنفوسیتهای مورد مطالعه همگی ازمشخصات نشانهای سلولی B برخوردار بوده بی‌آنکه در هیچیك از آنها عمل فاگوسیتوزرا بتوان مشاهده کرد .

سیر بالینی ، تشخیص افتراقی ودرمان:

لوسمی باسلولهای کناره موئی نسبت به‌سایر بیماریهای بدخیم سیستم خون‌سازبدن دارای پیش‌آگاهی نسبتاً بهتری میباشد . با اینکه مسیر بیماری اکثراً خیلی متغیر است ، ولی رویهمرفته این بیماری بعنوان یك عارضه مزمن تلقی میشود . براساس یك مطالعه (۲۰) در۲۵ مورد ، بیماران این گروه بین ۳ تا ۵ سال (متوسط ۳٫۶ سال) عمر کرده‌اند . در بررسی دیگر (۱۳) حد متوسط عمر ۵۵ بیمار مبتلا به‌لوسمی باسلولهای کناره موئی ۲ سال بوده است . همچنین عمر متوسط ۱۳ بیمار دیگر به۴۵ماه رسیده است (۲۴). بدین‌ترتیب چنین بنظرمیرسد که پیش‌آگاهی این بیماری بهتراز لوسمی حاد لنفوبلاستیك بوده ولی‌درهرحال بدتراز لوسمی مزمن لنفوسیتیك میباشد. در مورد بیماران زن وقتی بزرگی طحال خیلی شدید نباشد سیر بیماری خفیف‌تر از مواردی است که باترومبوسیتوپنی شدید و بزرگی طحال همراه است . نقش نوتروپنی هنوز بدرستی روشن نیست ، بنظر میرسد که در بعضی از موارد موجب کوتاهتر شدن عمر بیماران میشود ولذا بایدبعنوان یك‌علامت‌نامناسب‌این بیماری تلقی گردد(۱۴). ازنظردرمان بایدباین‌نکته‌توجه داشت که‌اصولاهنوزنمیتوان‌ازیك روش‌درمانی‌قاطع‌نام‌برد. امکانات‌موجودومعمول‌درمانی‌عبارتنداز: شیمی درمانی، رادیوتراپی‌وبرداشتن‌طحال که درواقع هیچیك از این روشها ازنظرآماری تأثیرمسجلی درسیر بیماری نمیگذارند. شیمی‌درمانی‌نه تنهاءؤثر نیست، بلکه درخیلی‌ازموارد موجب وخیم شدن وضع بیمارو بروزضایعات دیگری‌نیزمیشود، بویژه‌درمواردی که پان‌سیتوپنی وجود دارد. گزارش‌های محدودی (۲۴) درباره اثراستروئیدها ورادیوتراپی‌طحال‌در دست است، ولی‌رویهمرفته انتظار اثرات مثبت درمانی را نداشته‌اند

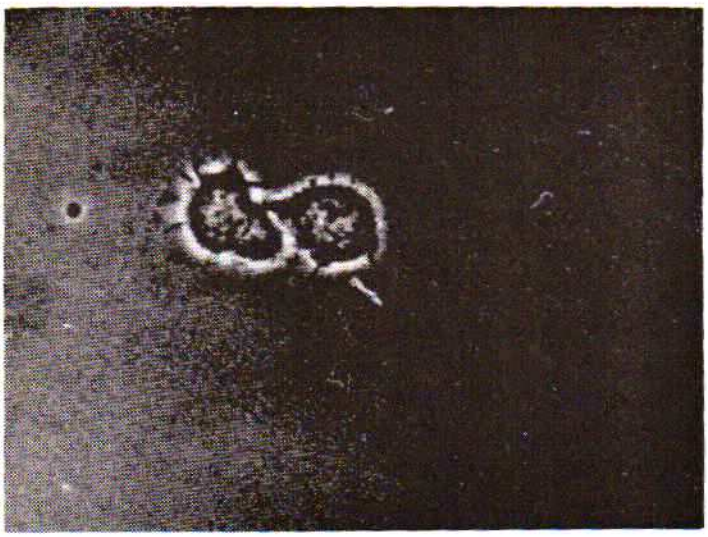

شکل‌شماره ۴- منظرهٔ دو عدد سلول‌کناره‌موئی درمیکروسکپ بازمینه نوری غیر یکنواخت بازوائد موئی شکل سیتوپلاسم درحالت مخصوص حرکات جانبی مربوط به‌بیمار شماره ۳

[Downloaded from jmciri.ir on 2026-10-22]

جدول شماره ۶ـ خصوصیات ایمنی شناسی سلولهای کناره موئی در ۶ مورد و نشانهای سلولی مربوط به آنها

بیمار	SRBC	ایمونوگلوبولین سطح سلولی	روزت EAC (C3)	گیرنده FC	فاگوسیتوز
۱ـب/ه	−	+	−	+	−
۲ـب/و	−	+	−	+	−
۳ـ ک/الف	−	+	−	+	−
۴ـ ف/ج	−	+	−	+	−
۵ـ د/الف	−	+	−	+	−
۶ـ م/ف	−	+	−	+	−

اخیراً موضوع برداشتن طحال بعنوان یك روش درمانی نسبتاً مؤثر قابل بحث است (۱۸ و ۳۱). بی شك عوارض ناشی از بزرگی و پرکاری طحال میتواند با برداشتن آن موقتاً بهتر ویا حتی بکلی از بین برود.

علاوه براین بنظر میرسد که با برداشتن طحال عمر بیماران نیز مدتی طولانی‌تر شود . ولی باوجود همه اینها هنوز نمیتوان برداشتن طحال را بعنوان یك درمان اختصاصی عنوان کرد . براساس یك گزارش (۲۴)، ۷ تن از ۱۳ بیمار یك گروه که تحت عمل جراحی طحال قرار گرفتند ، ۳ مورد آنها بین ۵ر۱۴ تا ۱۸ ماه ویك بیمار پس از ۴/۵ سال وسه تن دیگر بترتیب ۱۴/۵ ۲۴ و۵۵ ماه پس‌ازعمل جراحی هنوز درقید حیات بودند. اولین نشانه پاسخ مثبت به برداشتن طحال بهبود ویامحوعلائم پان‌سیتوپنی است که در این‌صورت بیمار موردنظر دارای پیش‌آگاهی بهتری خواهد بود . درگزارش دیگر (۱۸) چنین نظر داده شده است که عمل جراحی طحال موقعی موفقیت‌آمیز خواهد بود که بیماران مورد نظر دچار کمخونی و ترومبوسیتوپنی شدید نباشند درهرحال قبل از برداشتن طحال باید باین نکته توجه داشت که علت پان‌سیتوپنی چیست ؟ آیا پرکاری طحال نقشی بازی میکند ویااینکه نارسائی مغز استخوان مطرح است ؟

واما در مورد نتایج درمانی بدست آمده دربیماران ما بایدخاطر نشان ساخت که بغیراز درمان علامتی و استعمال استروئیدها در بعضی از بیماران (۱ و۳ و۶) ، اقدام اصلی درمان برداشتن طحال بوده است . دو مورد از شش بیمار (۲ و۶) پس از عمل جراحی طحال بترتیب ۱۲و۴۰ ماه عمر کرده وهنوز درقیدحیات

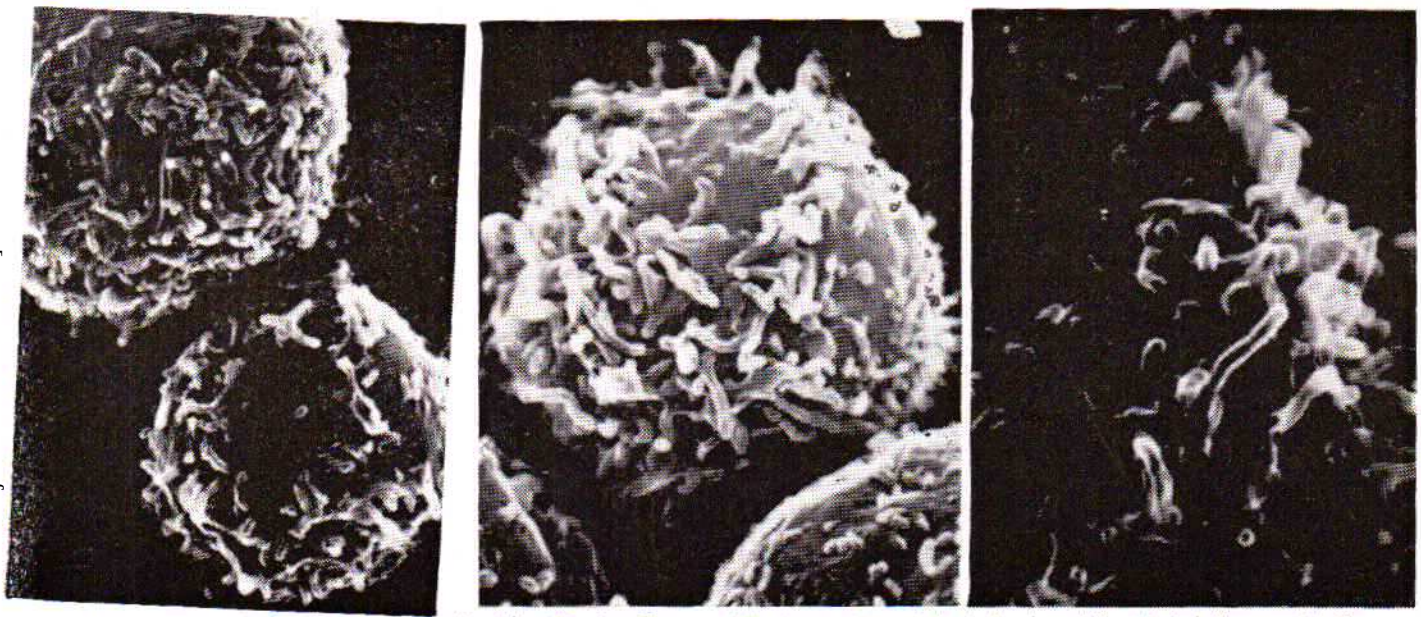

شکل‌شماره ۵ـ منظرهٔ سلولهای کناره‌موئی مغز استخوان متعلق به بیمار شماره ۴ درمیکروسکپ الکترونیك باابعادمختلف وزوائد موئی‌شکل (ازچپ براست).

[Downloaded from jmciri.ir on 2026-10-22]

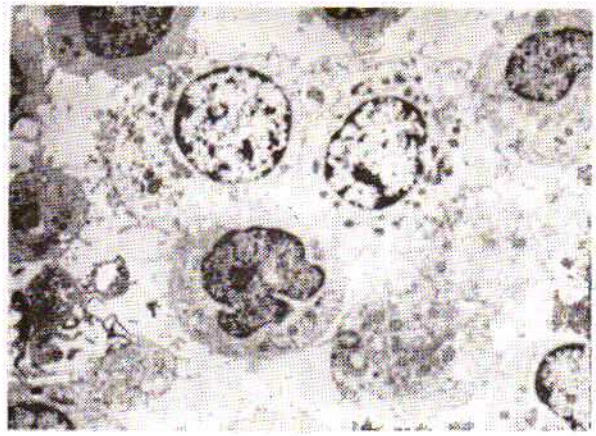

شکل شماره ۶- منظرهٔ سلولهای کناره موئی مغز استخوان باهسته‌های گردو بعضی شکل وفرورفتگی‌های هسته‌ای در میکروسکپ الکترونیك مربوط به بیمار شماره ۴- تعدادی میتوکندوری وزواند مخصوص موئی شکل وگرمانین نوکلئر محیطی دیده میشود،

هستند . دو بیمار دیگر (۱و۴) پس از برداشتن طحال بترتیب ۳۴ و۱۹ ماه عمر کردند ولی پس از این مدت درگذشتند . در دوبیمار باقیمانده عمل برداشتن طحال انجام نشد وهریك بترتیب فقط ۱۶ و۶ ماه پس از تشخیص بیماری زنده ماندند .

بنابراین رویهمرفته میتوان نتایج حاصل از برداشتن طحال در بیماران ماراکه عملا طول عمر بیشتری داشته‌اند باگزارش‌های موجود دراین باره قابل تطبیق دانست .

از نظر تشخیص افتراقی تذکر این نکته لازم است که بعلت متغیر بودن تظاهرات بالینی درلوسمی باسلولهای کناره موئی ازیکطرف وشباهت سلولهای کناره موئی بالنفوبلاست، پرولنفوسیت، لنفوسیت وگاهی پلاسموسیت‌ها از طرف دیگر تشخیص قطعی این بیماری مواجه بااشکال میشود . ازنظر تشخیص افتراقی بیماریهای متعددی مطرح هستند که دراینجا باید ازآنمی آپلاستیك ، سندرم استومیلیو اسکلروز ، لوسمی‌های آلوسمیك ، لوسمی لنفوبلاستیك حاد ، لنفوسارکم لوسمیك ، لوسمی پرولنفوسیتیك ، لوسمی مزمن لنفوسیتیك ، مونو نوکلئوز عفونی ـ بیماری میلیوم ، ماکرو گلوبولین‌امی ولوسمی مونوسیتیك نام برد. ولی قدر مسلم اینست که در خیلی از مورد بالا باتوجه به‌مشخصات بالینی و یافته‌های مرفولوژی، سلول‌شناسی، سیتوشیمی وایمنی‌شناسی تشخیص لوسمی باسلولهای کناره موئی از سایر موارد ساده وامکان پذیر است .

بحث :

لوسمی باسلولهای کناره‌موئی یك بیماری مشخص و شناخته شده بالینی است که باویژگیهای معین مرفولوژی، سیتوشیمی، سلول‌شناسی وایمنی‌شناسی دراکثر موارد بسادگی قابل تشخیص است . در بیماران باسیر بالینی غیرعادی آزمایش بافت‌شناسی از مغز استخوان وطحال به‌تشخیص بیماری کمك میکند . تصویر بالینی ودرابتداء بررسی خون محیطی و شناسائی سلولهای کناره‌موئی راهنمای تشخیص بیماری است . شناخت این بیماری از نظر پزشکان بالینی مهم است ، زیرا درصورت تشخیص اشتباه واحیاناً اجرای شیمی درمانی میتواند منشأ خسارات عمده‌ای برای بیمار باشد (۷و۱۸). علت بیماری مانند سایر بیماری‌های بدخیم سیستم‌خون ساز بدن هنوز روشن نیست . ظهور بیماری بیشتر درمردان ودر سنین بالاتر از ۴۰ سالگی است. تاریخچه بیماری نامعلوم وعلائم آن متغیر بوده واکثراً از طرف بیماران شکایاتی از قبیل تب ، ضعف وبی‌اشتهائی وکم شدن وزن ودرپاره‌ای مواردخونریزیهای غیرطبیعی وعوارض پوستی ابراز میگردد . ازنظر معاینات بالینی تقریباً در ۹۰٪ بیماران بزرگی طحال دیده میشود (۴ و۲۵). بزرگی کبدوغدد لنفاوی چندان‌شایع نیست. از نظر آزمایشگاهی وجود پان‌سیتوپنی یك پدیده مشخص ومهم است . درحالیکه لوکوسیتوز تنها در یك تن از بیماران مامشاهده شد ، براساس گزارشی بروزآن بانضمام نوتروپنی در۱۶٪ ازموارد تخمین زده میشود(۱۸). جستجووبافتن سلولهای کناره‌موئی همراه‌بالوکوپنی قاعدتاً مشکلتر ازمواردی است که بیمار دچار لوکوسیتوز است. در این صورت ممکن است این بیماری باعارضه آنمی آپلاستیك اشتباه شود، ولی‌وجود بزرگی‌طحال‌ونتیجه‌آزمایش‌نمونه‌برداری (بیوپسی) مغز استخوان تقریباً همیشه این‌اشتباه‌را برطرف میکند. ترومبوسیتوپنی یکی دیگر از تغییرات خونشناسی است که این خود موجب خونریزیهای غیرطبیعی میشود . بروز یك نقص کیفی درپلاکت‌ها نیز دربعضی از بیماران گزارش شده است(۲۱).

درخون محیطی همیشه افزایش سلولهای تك هسته‌ای و سلولهای لنفوئید جلب‌توجه میکند که البته بادقت وبررسی بیشتری‌همواره تعدادی از آنها شامل سلولهای کناره‌موئی میشود .

در مواردی که مغز استخوان خالی است و طحال بیمار بزرگ میباشد ممکن است وجود بیماری میلیوفیبروز بسامتاپلازی میلوئید مطرح باشد ، ولی وجود لوکوپنی وشناسائی سلولهای کناره‌موئی‌ازطریق آزمایش‌های‌سلول‌شناسی‌درخون‌محیطی‌تشخیص لوسمی باسلولهای کناره موئی‌را مسجل میسازد . میزان‌ایمونو-گلوبولین‌ها در حدود طبیعی است . در بعضی از موارد افزایش گاماگلوبولین مشاهده میشود ولی‌بجز در یك یا دومورد ، پارا پروتئین وگاماپاتی مونوکلوئال دیده نشده است .

براساس‌تحقیقات انجام شده(۶و۱۶و۲۵) بوسیله روشهای‌اولترا میکروسکوپیك ، در اکثر موارد فرق بین رتیکولوم وسلولهای آندوتلیال وسلولهای کناره‌موئی ، بعلت فقدان لیزوزوم وعمل

[Downloaded from jmciri.ir on 2026-10-22]

فاگوسیتوز دراین‌سلولها نشان داده شده است . ازنظرسیتوشیمی در سلولهای کناره‌موئی فعالیت فسفاتاز اسیدی مقاوم در برابر تارترات بعلت وجود یك ایزوآنزیم ۵ مثبت است ، درحالیکه فعالیت فسفاتاز قلیائی منفی است . وجود ایمونوگلوبولین‌های بظاهر پولی‌کلونال درسطح غشاء سلولی در سلولهای کناره‌موئی یکی دیگر از ضوابط و مشخصات ایمونولوژی خاص این سلولهااست.

سلولهای کناره موئی فاقدگیرنده مکمل C3 جهت انجام عمل فاگوسیتوز ایمنی‌بوده وتغییرات ماکروفاژ بطور in Vitro، که که درهسیتومونوسیت‌ها معمول‌است، نشان نمیدهند . بهمین دلیل سیستم‌های رتیکولوآندوتلیال وهسیتومونوسیتررا نمیتوان‌بعنوان منشاء سلولهای کناره‌موئی بحساب آورد (۲۸).

از طرفی خواص سلولی وضوابط مرفولوژی یاد شده درسلولهای کناره موئی دال بروجود این حقیقت است که باحتمال‌قوی‌منشاء این سلولها لنفوسیت‌ها هستند . ولی T لنفوسیت‌ها را باخاصیت تشکیل روزت در برابر SRBC نمیتوان بعنوان منشاء اصلی سلولهای کناره‌موئی دانست ، درحالیکه وجود ایمونوگلوبولین سطح‌سلولی وتشکیل روزت EA باگیرنده FC قرابت ونزدیکی سلولهای کناره‌موئی را بهB لنفوسیت‌ها ثابت میکند . بنابراین لوسمی‌باسلولهای کناره‌موئی‌رامیبایست درگروه‌بیماریهای بدخیم Bلنفوسیت‌هامانندلوسمی‌مزمن‌لنفوسیتیك،میلیوم،ماکروگلوبولین وسایر لنفوم‌های بدخیم گره‌ای بحساب آورد (۲و۲۵).

در نتیجه اطلاق این بیماری بعنوان لوسمیك رتیکولوآندوتلیال وبارتیکولوزیس صحیح نبوده ونباید بدین‌سان نامگزاری شود.

خلاصه:

دراین مقاله علائم بالینی وآزمایشگاهی وضوابط تشخیص بیماری لوسمی‌باسلولهای کناره‌موئی براساس‌بررسی۶ بیمار موردمطالعه بحث شده است .

لوسمی کنارهٔ موئی یك‌بیماری نسبتاً نادری است که سیر بالینی‌آن بصورت مزمن وپیش‌آگاهی‌آن بدخیم میباشد. اکثراً درمردان در سنین متوسط وغالباً پس‌از چهل سالگی بروزمیکند. از علائم مشخص‌بیماری وجود سلولهای‌لنفوئید وضایعات‌موئی شکل‌مستقر درلبه خارجی‌سیتوپلاسم این‌سلولها را میتوان نام برد. سلولهای کناره‌موئی درخون محیطی ، مغز استخوان ودیگر اعضای مبتلا دیده میشوند . فعالیت فسفاتاز اسیدی مقاوم در برابر تارترات مثبت میباشد . این سلولها اکثراً موجب ارتشاح مغز استخوان وطحال شده ودر نتیجه بزرگی طحال وعلائم کمخونی ،گرانولوسیتوپنی مشاهده میگردد .

از نظر تشخیص افتراقی باید وجود لوسمی‌های لنفوسیتیك ، لنفومهای‌بدخیم وپاراپروتئین‌هارا درنظر گرفت. ندرتاً کمخونی آپلاستیك، سندرم میلیواسکلروز وعفونتهای لنفوتروپ ویروسی نیز ازنظر تشخیص افتراقی قابل توجه میباشند.

ازنظر ایمنی‌شناسی سلول‌های کناره موئی از نوع B لنفوسیت‌ها هستند.

REFERENCES:

1- Berg, B., Brandt, H.: The cytology Distribution and Function of the Neoplastic cells in leukemic Reticutoend. Scand. J. Haemat. 7: 428, 1970.

2- Bouroucle, B.A., Wiseman, B.K. and Doan, A.C. Leuk. reticuloendotheliois, Blood 13: 609, 1958.

3- Braunsteiner, H., Schmalzl, F., Asamer, H.: Cytotogische Untersuchungen bei Hairy Cell Leukamien. Acta. Med. Austriaca 1: 35, 1974.

4- Burke, D.S., Byrue, G.E. and Rappaport, H.: Hairy cell leukemia, Cancer 33: 1399-1410, 1974.

5- Catovsky, D.J E , Petit, D.A.G., Galton, A.S.D., Spiers and Harrison, E.v.: Hairy cell leukemia: A distinct clinico-Pathology Entity. Brit. J. Haemat. 29: 9, 1974.

6- Catovsky, D., Pettit, J.I., Galetto, J., Okos, A., Galton, D.A.G.: The B-Lymphocytic nature of the hairy cell of leukemia reticuloed. Brit. J. Haematol. 26: 29, 1974.

7- Catovsky, D.: Hairy cell leukemia and prolymphocytic leukemia. Clinics Haematol. 6: 245-68, 1977.

8- Dacie, J.V., Lennis, S.M.: Practical Haematology 4th edn. Churchill, London. 1968.

9- Daniel, M.T.H., Flandrien, G.: Structure of abnormal cells in Hairy cell leukemia with special reference to their in vitro Phagocytic capacity. Lak. Innest. 30: 1, 1974.

10- Duhamel, G.: Lymphoid myelofibrosis. Acta haemat. (Basel) 45: 89, 1971.

11- Düllmann, J., Wulfhebel, V., Drescher, S., Hausmann, K.: Die Haarzellenhamoblastose (Hairy cell leukemia) Dtsch. Med. Wschr. 90: 859, 1974.

12- Ewald, O.: Die leukämische Reticulo. Deutsches Archiv für klinische Medizin 142: 222, 1923.

[Downloaded from jmciri.ir on 2026-10-22]

13- Flandrin, G., Daniel, M.T , Fourcade, M., Chelloul, N.: Leucemic tricho-leucocyte (hairy cell leukemia) Etude. Clinique et cytologique de 55 observations. Nouve. Rev. Fr. Hematol. 13:609, 1973.

14- Flandrien, G., Sebahoun, G., Bernard, J.: Analysis of 111 cases of hairy cell leukemia 16th Int. Congr. Hematol. Kyoto-Japan (abstract). 1976.

15- Ghandially, F.N., Skimiden, L.F.: Ultrastructure of hairy cell leukemia. Cancer 21: 444, 1972.

16- Haak, H.L. Deman, J.C.H., Hijmans, W, Knapp, W., Speck, B. : Further evidence for the lymphocytic nature of leukemic reticuloend. (Hairy cell leukemia) Brit. J. Haematol. 27: 31, 1974.

17- Jaffe, E.S., Shevach, E.M. Frank, M.M., Green, J : Leukemia reticuloend: Presence of a receptor for cytophilic antibody. Amer. J. Med. 57: 108, 1674.

18- Jansen, J., Hermans, J., Remme, G.J., Ottolander, D., Cardozo, P.L.: Hairy cell leukemia, Clinical features and effect of splenectomy. Scand. J. Haematol. 21 : 60-71, 1978,

19- Klein, V.E., Ude, P.: Die wechselnde klinische symptomatik zytochemisch charakterisierten Monozytenleukamie. Verh. Dtsch. Ges. Inn. Med. 79: 379, 1973.

20- Lee, S.L., Rosner, F., Rosenthal, N., Rosenthal, R.L.: Reticulum cell leukemia, Clinical and haematologic entity. N.Y.St. J.Med. 69: 422, 1969.

21- Levine, P.H., Katajama, I.: The Platelet in leukemic reticuloend. Cancer 36: 1353-58, 1975.

22- Li, C.Y., Yam, L.T., Lam, K.W.: Studies of acid Phosphatase isoenzymes in human leukocytes. Cytochem. 18: 901, 1970.

23- Löffler, H., Berghoff, W.: Eine Methode zum Nachweis von saurer Photphatase in Ausstrichen. Klinische Wochenschrift 40: 363, 1962.

24- Löffler, H., Roun, A., Fischer, J., Desaga, F., Pralle, H., Graubner M. : Hairy cell leukemia. Maligne Lymphome und monokloale Gammapathien. Band 18, J.F. Lehmanns Verlag München. 1976.

25- Mende, S., Fulle, H.H., Weissenfels, I.: Diagnose und Differentialdiagnose der Haarzellen-Leukamie Blut, 30: 163-174, 1975.

26- Schreck, R., Donelly, W.J.: Hairy cells in blood in lymphoreticular neoplastic disease. Blood 27: 199, 1966.

27- Seligmann, M.: Membrane cell markers in human leukemias and lymphomas. Brit. J. Haematol. 31: 1, 1975.

28- Van, F., et al.: The mononuclear Phagocyte system: a new classification of macrophages, monocytes and their precursor cells. Bull. World Heath Org. 46: 46: 845, 1972.

29- Wachstein, M., Wolf, G.: The histological demonstration of esterase activity in human blood and bone marrow smears. J. Histochem. Cytochem. 6 : 457, 1958.

30- Yam, L.T., Li, C.Y., Lam, K.W.: Tartrate-resistant acid Phosph. isoenzyme in the reticulum cells of leukemic reticuloendotheliosis. New. Engl. J. Med. 284: 357, 1971.

31- Yam, L.T., Li, C.Y., Finkel, H.E.: Leukemic reticuloendoth. Arch. Intern. Med. 130: 248-56, 1972.

[Downloaded from jmciri.ir on 2026-10-22]