

اکستروفی مثانه

مجله نظام پزشکی

سال هفتم، شماره ۴، صفحه ۲۶۸ - ۱۳۵۹

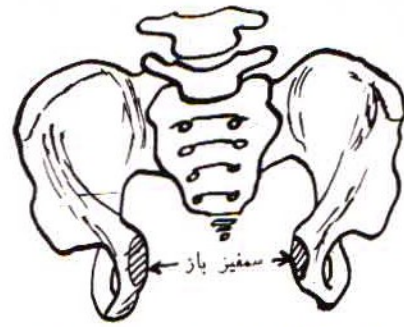دکتر ولی الله محرابی*

۱- اصلاح پلاک اکستروفی مثانه با ترمیم نقص مادرزادی پیشابراه قدامی (اپی سپا دیازیس) بدون برداشتن صفحه مثانه.
۲- تعبیه کیسه‌ای از مثانه برای ذخیره ادرار بحد کافی و جلوگیری از عفونت بالا رونده در کلیه‌ها.
۳- اصلاح بازماندگی استخوان سمفیز و ترمیم کامل حلقه استخوان لگن از ناحیه سمفیز که با این امر میتوان مجرای خارجی ادرار را در زیر استخوان سمفیز (در پرینه) جای داد و با آن شکل S لاتین که یک شکل طبیعی تشریحی اورترا میباشد، بدست آورد و بدین ترتیب از عارضه راه رفتن بشکل اردک بیمار در آینده نیز جلوگیری کرد.
۴- ایجاد حواس برای کنترل ذخیره و دفع ادرار.
۵- تهیه حواس مربوط به دستگاه جنسی و تولید مثل با ترمیم کامل آلت مرد و اپی سپا دیازیس.
بازیگری و تجسس در گزارش‌های پزشکی برای درمان اکستروفی مثانه این نتیجه بدست می‌آید که تاکنون کلیه روش‌های درمانی بر مبنای نشانه‌های ناشی از ناهنجاری مادرزادی بوده و توجه کمتری به سیر جنین‌شناسی آن شده است و شاید همین کم‌توجهی خود مانع موفقیت کامل در درمان شده است.
بادر نظر گرفتن اساس پنج اصل ذکر شده تصمیم گرفته شد که بیماری را از موضع جنینی تا مرحله درمان تعقیب کرده و روش درمانی جدیدی را که در ظرف پنج سال اخیر انجام گرفته است در سه

مقدمه: درموزه ملی لندن با دیدن تابلوی Assyrian اکستروفی مثانه، چنین بنظر میرسد که این ناهنجاری از ۲۰۰۰ سال قبل از کریستوس شناسائی شده است. بر طبق اظهار Schenke نخستین سند کتبی آن در سال ۱۵۹۵ پیدا شده و نخستین درمان در سال ۱۸۴۹ توسط Syme, MacKay عنوان گردیده است که بعد از آن افرادی مثل Maydl (۱۸۹۴) Coffey's (۱۹۰۹) و بالاخره Since و دیگران تا به امروز در زمینه پیشرفت درمان تلاش کرده‌اند. از نظر نوع جنس شیوع این ناهنجاری در بین پسران بیش از دختران است و وفور آن تقریباً بین هر ۳۰۰۰ نوزاد، یک مورد دیده میشود (۱۸). هر چند نزدیک بیک قرن ونیم است که از روش درمانی اکستروفی مثانه میگذرد، ولی کوشش محققان و جراحان همیشه بر آن بوده است که بتوانند با روش‌های بهتری دواصل مهم درمانی یعنی ذخیره و دفع ادرار را بطور ارادی تأمین نمایند ولی متأسفانه هنوز نتیجه چندان مثبتی در این مورد بدست نیامده است.
شکی نیست که اکستروفی مثانه حتی در شکل‌های سبک آن نیز با ناهنجاری‌های دیگر اعضاء بدن همراه است (۱۹). ولی این عارضه از دیدگاه جنین‌شناسی و آسیب‌شناسی خود یکی از آنومالی‌های بسیار پیچیده‌ای است که برای ترمیم آن تنها مداخله عمل جراحی امکان پذیر میباشد.
یک عمل جراحی درمانی زمانی مطلوب خواهد بود که حتی الامکان تمامی یا اکثر نقص‌های زیر را برطرف سازد:

* بیمارستان بهرامی، دانشکده پزشکی دانشگاه تهران.

میشود که سوراخ پروکسیمال آن به مجاری گوارشی و بطرف بالا و سوراخ دیستال به يك مجرای کوتاه و کوری ختم شده و فاقد مقعد نیز میباشد و به آن دم روده (Tail gut) میگویند (۱۸). از نظر جنین شناسی اگر اکستروفی مثانه پس از بسته شدن جدار شکم و جلد بوجود آید، بسیار دشوارتر و پیچیده تر خواهد بود. گرچه جدار جلد مثانه بوسیله پوست و عضلات پوشانده شده ولی این پوشش ناقص است. تغییر شکل استخوان لگن همیشه موجود است و دربرخی موارد قسمتی از جدار اکستروفی ممکن است جایجا شود که بدین طریق قسمتی روی جدار شکم و قسمتی روی میاندره باشد، به این حالت اکستروفی دو برابر میگویند.



شکل ۴ - نمایی از استخوان لگن در اکستروفی مثانه

عانه (شکل ۴) عامل مهمی برای وسعت بخشیدن به غشاء کولوآک شده و در نتیجه باعث ایجاد اکستروفی مثانه همراه اپی سپادیازیس و مجرای ادراری ناودانی میگردد و در بالا و جلوی سمفیز قرار میگیرد. علل اصلی اکستروفی مثانه را میتوان در سه اصل زیر خلاصه کرد:

۱- تأخیر تکامل صحیح و همزمان استخوان لگن نسبت به دیگر قسمت‌های جنین همراه با بسته نشدن سمفیز
۲- وسعت نمو غشاء کولوآک بطور غیر عادی روی جدار شکم (شکل ۳).

۳- تجزیه و از بین رفتن غشاء در مرحله رشد و تکامل احشاء داخل لگن.

حال کدام عامل روی جنین در این مراحل میتواند تأثیر بگذارد؟ هنوز بطور کامل مشخص نیست فقط در این باره نظریه‌های متعددی وجود دارد (۲۵). با از بین رفتن این غشاء در زیر ناف، احشاء شکم بدون پوشش و برهنه میمانند و غشاء بطور غیر طبیعی گسترش پیدا میکند. شکافی در این ناحیه ایجاد میشود که با پیشرفت آن اعضاء در حال تکامل بدرنجه تقسیم میگردند و جدا شدن استخوان سمفیز نیز سبب نارسائی در اتصال اعضاء تناسلی میشود که خود باعث دوبرابر شدن اندازه کلیتوریس در دختران و آلت تناسلی در پسران میگردد (۲۲). در جنین ۱۶ میلی متری این امر کاملاً محسوس است که اکستروفی مثانه بستگی به گسترش غشاء روی جدار شکم و درجه باز بودن استخوان سمفیز دارد. یعنی هر چه قدر غشاء وسعت کمتری یافته و سمفیز کمتر باز باشد درجه ناهنجاری ناچیزتر و بصورت يك اپی سپادیازیس ساده ظاهر میگردد. در واقع اگر در جنین ۵ میلی متری غشاء کولوآک و ادامه آن که در زیر ناف گسترش مییابد قبل از تشکیل دیواره ادراری - مقعدی شکافته شود، يك اکستروفی کولوآکال را ایجاد مینماید (شکل ۳).

درجه کمتر این نوع ناهنجاری بصورت اکستروفی روده ظاهر

فصل دوم: روشهای درمانی که تاکنون بکار برده شده است.

با اینکه درمان اکستروفی مثانه از سال ۱۸۴۹ شروع شده ولی اساس آن بر طبق ضوابط بخصوصی در سال ۱۹۶۷، در قطعنامه کنگره اورولوژی اطفال گنجانده شده است.

در این قطعنامه که در جمع محققان بین المللی تهیه شده یکی از چهار اصل زیر را جهت درمان انتخاب کرده اند (۳):

۱- ترمیم مثانه ناقص، گردن مثانه، مجرای خارجی ادرار بصورت يك مثانه کامل

۲- جریان ادرار بخارج از بدن هدایت شود بی آنکه از عضو دیگری مانده روده بجای مجرای خارجی ادرار استفاده شود.

۳- انصراف از ذخیره ادرار در داخل بدن و هدایت آن بطور مستقیم و یا غیر مستقیم روی جلد.

۴- استفاده از اسفنکتر مقعد برای ذخیره و دفع ادرار که با پیوند مجاری ادرار به روده صورت میگیرد.

کلیه نظریات فوق را میتوان بدو اصل زیر خلاصه کرد:

۱- صرف نظر کردن از وظایف مثانه برای ذخیره ادرار و سوق دادن ادرار بطور مستقیم به جدار خارجی شکم.

۲- تجمع ادرار داخل يك حفره و دفع ادراری آن بوسیله اسفنکترهای موجود و یا با ایجاد يك اسفنکتر ثانوی جهت این کار.

بدیهی است که جریان مستقیم ادرار بدون ذخیره خود سبب محافظت کلیهها میگردد و کودکانی که با این روش درمان میشوند دارای رشد و نمو طبیعی میباشند (اصل اول). اما حمل بانداز،

کیسه ادرار و یا پروتز و عفونت بالارونده در تمام طول عمر بهمراه کودک خواهد بود که از نظر اجتماعی و روحی مطلوب نیست.

بنابر این بر طبق اعتقاد هر دو گروه از مؤلفان روشهای درمانی که تاکنون بکار برده شده، کاملاً مطلوب نبوده است، و این امر این گروه را

بر آن داشت تا با بررسی روشهای درمانی اتخاذ شده قبلی بتوانند با بینش و آگاهی بیشتری روش جدیدی ابداع کنند.

خلاصه روش‌هاییکه تا کنون بکار رفته بر طبق نمودارهای زیر عبارتند از:

۱ - استفاده از پوست جدار شکم جهت ایجاد فضائی برای ذخیره ادرار که در سالهای ۱۸۴۹، توسط MacKay و Syme و دیگران صورت گرفت اما چندان قابل استفاده نبود (۲۱).

۲ - بر طبق شکل شماره ۵

۳ - د د د ۶

۴ - بر طبق شکل شماره ۷

۵ - د د د ۸

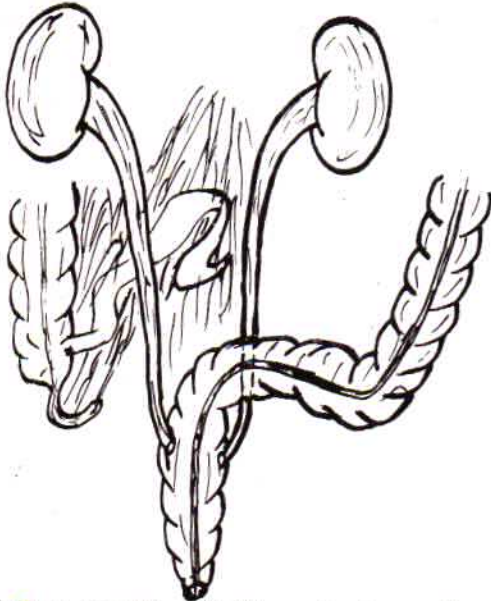
۶ - د د د ۹

۷ - د د د ۱۰

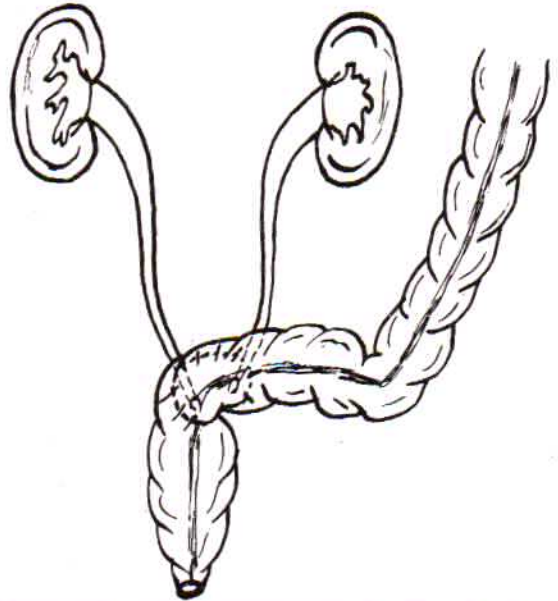
۸ - د د د ۱۱ (C . B . A)

۹ - د د د ۱۲

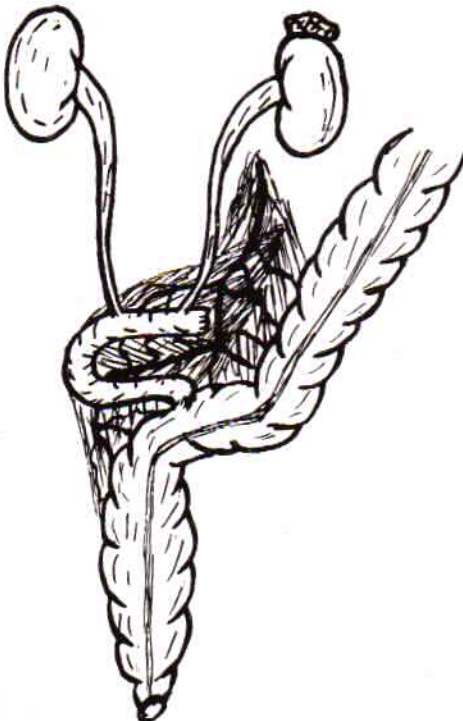۱۰ - د د د ۱۳



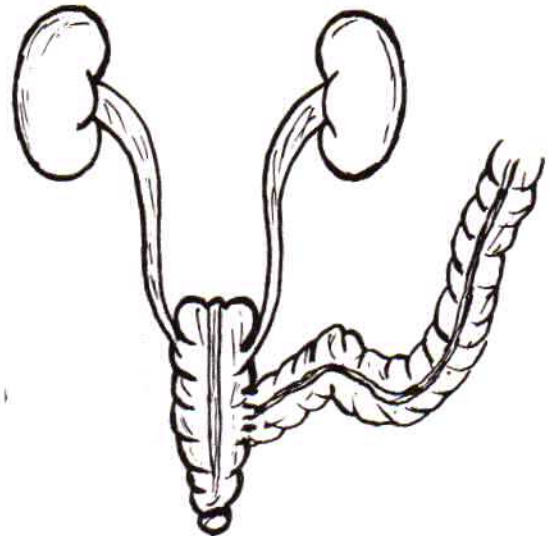
شکل ۷ - روش چهارم - Sakir-Sakar - ارتباط حالب و سیگمویید محیط خارج (۱) سال ۱۹۴۶ از دانشگاه استانبول



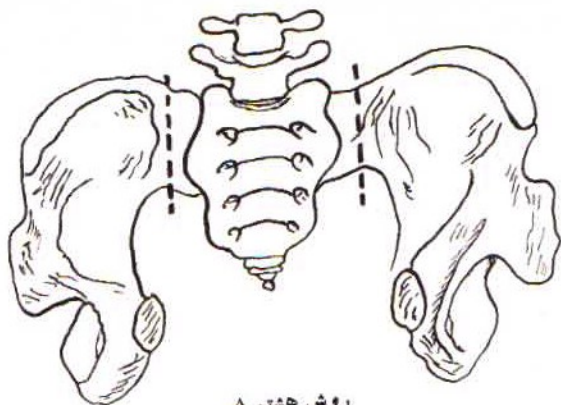
شکل ۵ - روش دوم - Mydl ارتباط حالب ، مثانه و سیگمویید بخارج (۴۶) انجام عمل بدون ترمیم استخوان لگن وایی سیادیازیس (سال ۱۸۹۴)



شکل ۸ - روش پنجم - Houtappel - ارتباط حالب - روده کوچک و سیگمویید بخارج، سال ۱۹۶۳ (۱۵)

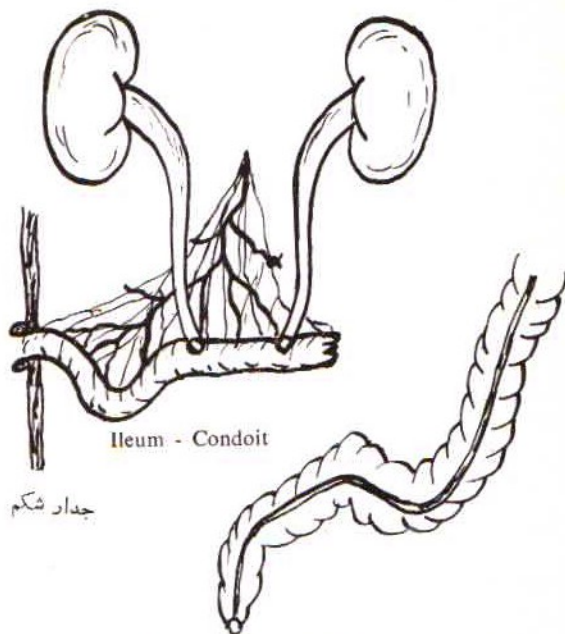


شکل ۶ - روش سوم : Mauclair ارتباط حالب ، مقعد و سیگمویید بخارج (۳۴) سال ۱۸۹۵

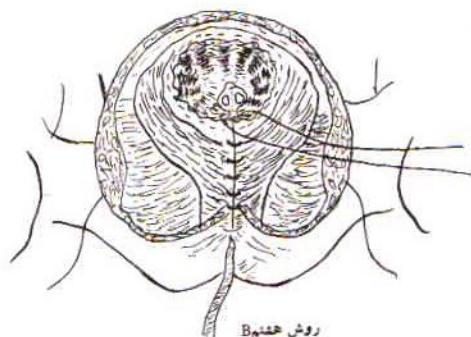


روش هشتم A

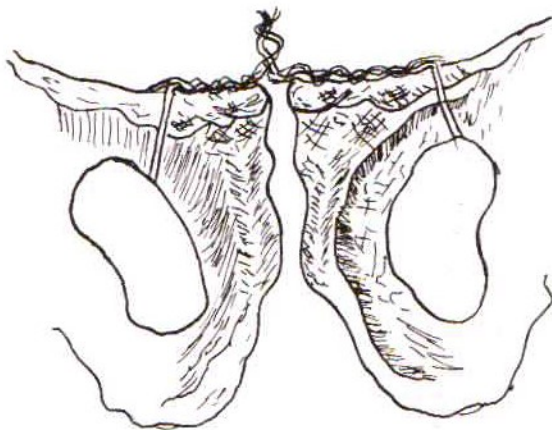
شکل ۱۱ - A . B . C : این روش در سال ۱۹۶۹ توسط Ratik و Fisher صورت گرفته است




شکل ۹ - روش ششم - ارتباط دو حالب به ایلتون و از آنجا به جدار شکم



روش هشتم B



روش هشتم C



شکل ۱۰ - روش هفتم - Brick ارتباط قسمتی از روده باریک به مثانه و حالب

فصل سوم:

درمان جدید اکستروفی مثانه با استفاده از تثبیت کننده خارجی: روش‌هایی که از سال ۱۸۴۹، تا کنون بکار میرفته قبلاً ذکر شده است. عده‌ای از جراحان برای برطرف نمودن نقص موجود در سمفیز عانه، روش‌های مختلفی را بکار میبردند. بطوریکه میتوان از

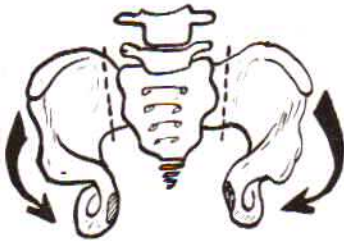
روش‌های Fisher (۱۱) که بوسیله سر کلاژیسمی، رحمانزاده (۲۹) با پیچ و پلاک، Pannel (۲۷) تثبیت استخوان با جا انداختن و گچ گیری و بالاخره Bonnel (۴) با بکار بردن برش اشتینمان و گچ ویتمن نام برد. در سال ۱۹۷۴، این گروه تصمیم گرفت (۲۳) برای درمان اکستروفی

در صورت امکان برای جلوگیری از عفونت صعودی کلیه‌ها. نوزاد در انکوباتور نگاهداری شود و با مرطوب نگاه داشتن مخاط مثانه بوسیله سرم فیزیولوژی از گسترش بافت اپی‌تلیال مخاط مثانه ممانعت بعمل آید. باز کردن ورید دست (Cut Down) در محل ساعد و عبور کاتتر تا ورید اجوف فوقانی بمنظور کنترل فشار وریدهای مرکزی (Central Venous Pressure, C. V. P) در حین عمل و تغذیه بعد از عمل لازم می‌باشد.

انجام آزمایش خون شامل زمان سیلان و انعقاد تعیین گروه خون، فرمول شمارش (C. B. C.)، آزمایش ادرار بخصوص کشت ادرار، آنتی بیو گرام، عکس ساده لگن، اوروگرافی و پرتو نگاری ریه‌ها الزامی است.

مرحله دوم عمل:

بیهوشی عمومی با گذاشتن لوله داخل نای (Endotracheal) صورت می‌گیرد. کودک را در وضعیت دمر (Prone) روی شکم خوابانده سپس زیر لگن و دو طرف قفسه سینه او یک دستمال گرد گذاشته میشود تا شکم و قفسه صدری آزاد باشد (چون کودکان دارای تنفس شکمی می‌باشند). شکافی بطول ۶ تا ۸ سانتیمتر در فاصله ۲ سانتی‌متر خارج از مفصل خاجی - خاصره‌ای داده و استخوان خاصره در این حد قطع میشود بطوریکه عصب سیاتیک صدمه نبیند (ش-۱۴-۱۵). پس از بستن عروق و جدا کردن بال خاصره، عضلات و طبقات و جلد بترتیب ترمیم میگردد و کودک بوضع طاق باز (Supine) روی میز عمل برگردانده میشود.



شکل ۱۴- محل قطع استخوان از پشت




شکل ۱۵- محل ورود برش‌ها پس از جمع شدن استخوان لگن

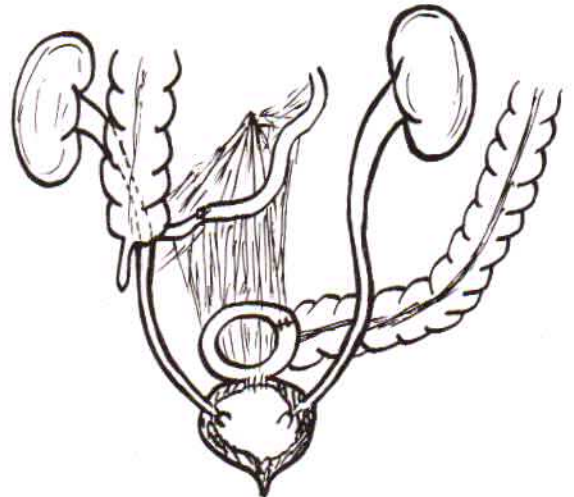
مثانه روشی تازه ابداع کند که تا حدی جوابگوی کلیه عوارض ذکر شده قبلی باشد. این روش که خود از روشهای دیگر الهام گرفته شده و با نظریه‌های خود گروه توأم گردیده است در چند مرحله صورت می‌گیرد.

مرحله اول:

نوزاد مبتلا به اکستروفی مثانه باید در بخش مجهزی بستری و محل ضایعه «پلاک اکستروفی» با گاز وازلین سترون شده پانسمان شود.



شکل ۱۲ - روش تیم - Karsche - Vestschen - بستن مثانه از دیواره جلو و باز کردن دیوار پشتی مقعد (۵) در سال ۱۹۵۲ توسط Boyce و Vestschen



شکل ۱۳ - روش دهم ott - Scheel Cukier - ارتباط روده باریک و مثانه بخارج بطور حلقوی (۷)

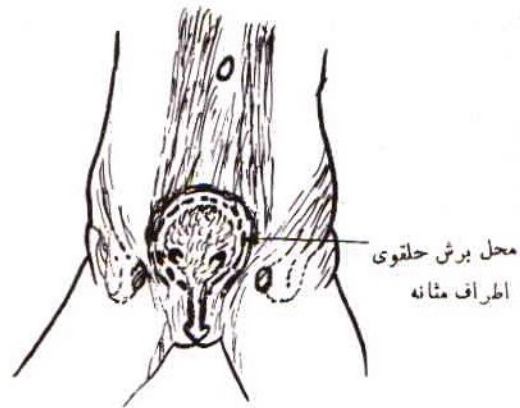
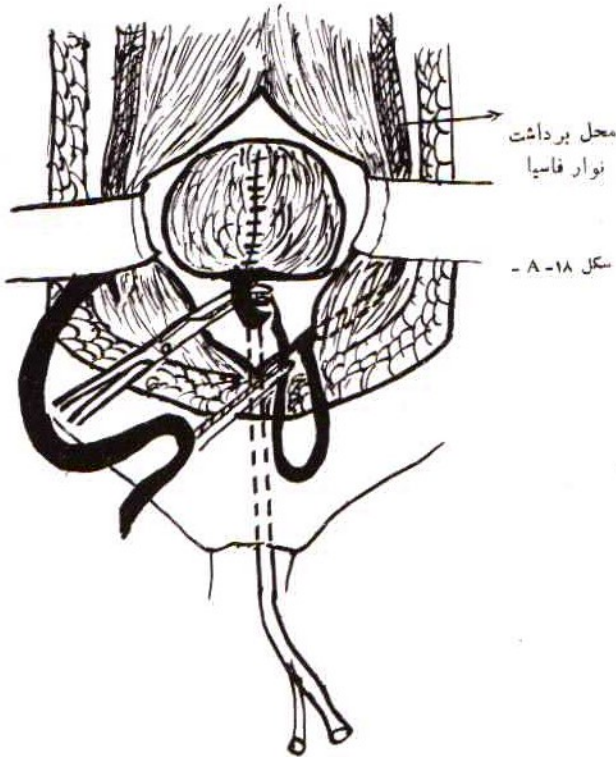
مرحله سوم عمل:

دو عدد سوند حالب وارد حالبها کرده و باکات کوت ساده چهار صفر به مخاط تثبیت میگردد.

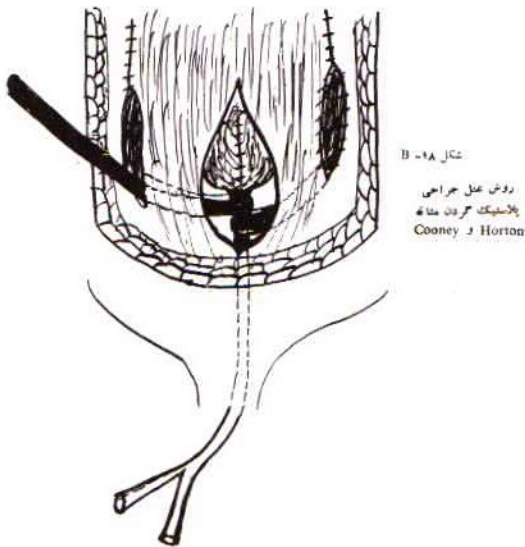
مرحله چهارم عمل:

یک شکاف هلالی در حدود محیط مثانه روی پوست مجاور مخاط مثانه داده و آنرا از پوست و صفاق جدا کرده بطوریکه استخوان سمفیز آزاد گردد (ش- ۱۶) سپس جسم غاری را نیز کاملاً جدا کرده، دولبه مثانه در خط میانی بهم در دو لایه دوخته شده و کیسه مثانه تشکیل میگردد (ش- ۱۷). سپس از دو طرف جدار قدامی مثانه کوچک سوندهای حالب چپ و راست را خارج کرده و سوند

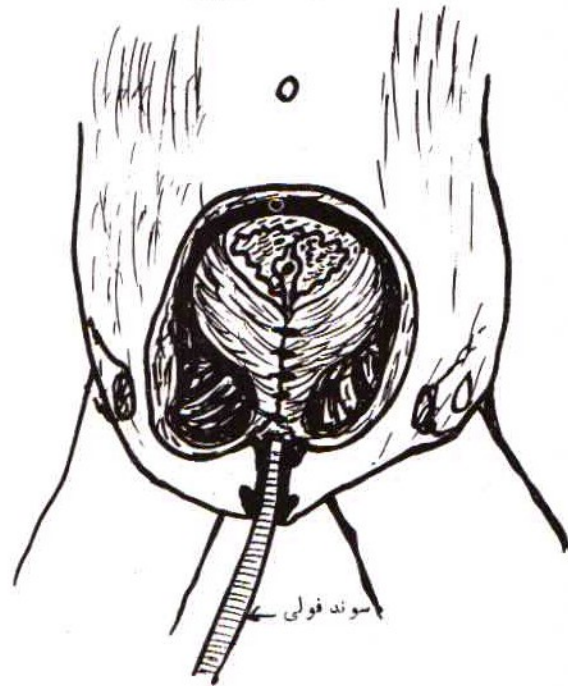
سرهاف فولی نمره ۱۴ وارد مثانه میشود و روی این سوند اپی-سپادیازیس را در سه لایه ترمیم مینمائیم و بالاخره ازدو طرف جدار شکم در اطراف مثانه نسج فاسیای حلقوی را آزاد نموده و برای برقراری کنترل اسفنکتر کردن مثانه از روش Horton, Gelbke Cooney (۱۲) استفاده میشود (شکل ۱۸ A و B).



شکل ۱۶ - محل برش



شکل ۱۸- B
روش عمل جراحی
پلاستیک کردن مثانه
Cooney و Horton

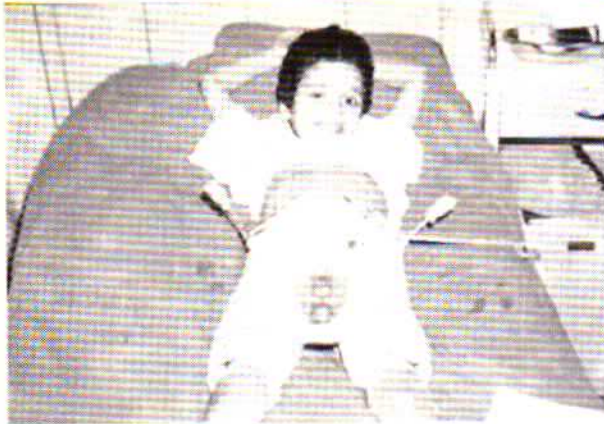

شکل ۱۷ - ترمیم مثانه پس از آزاد کردن

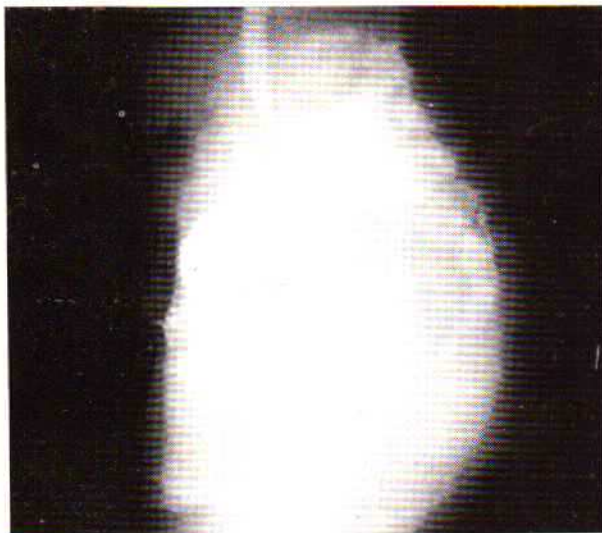مرحله پنجم:

با برش اشتین مان در حدود مفصل ران در دو طرف و ۲ سانتی متر بالای حفره مفصلی (شکل ۱۵-۱۹-۲۰) برش‌ها وارد جسم استخوان خاصره میشوند. این برش باید ۲ تا ۳ سانتی متر در استخوان فرو رفته باشد بطوریکه از خود مقاومت کامل نشان دهد. طرز قرار گرفتن برش‌ها بدین ترتیب است که کودک در وضع طاق باز خوابیده و هر برش باید زاویه ۴۵ درجه با محور افقی و ۹۰ درجه بصورت عمودی و یک زاویه ۱۷ درجه بطور مورب داشته باشد. تا پس از نزدیک کردن دو انتها در جلو بتواند نقص استخوان سمفیز را که قبلاً آزاد گردیده بود بر طرف کند. دو انتهای برش با دستگاه ثابت کننده خارجی در خارج از بدن به یکدیگر متصل میگردد و این بار مثانه در پشت استخوان سمفیز خارج از صفاق قرار گرفته و حالب نیز در زیر استخوان سمفیز جای گزین میشود و پوست کاملاً ترمیم میگردد.

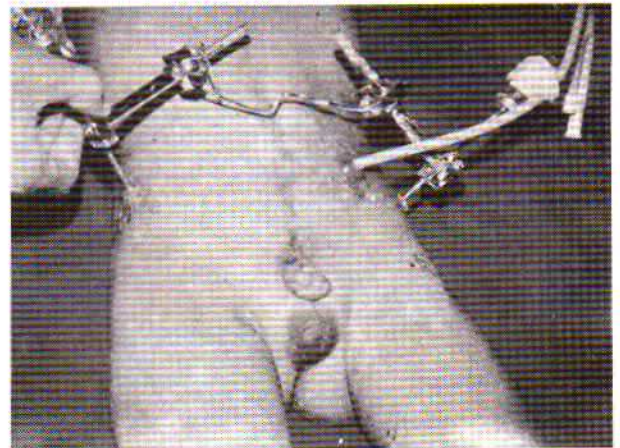مرحله ششم: با پانسمان استریل هر دو پارا در یک زاویه ۶۰ درجه در وضعیت دوازدهم (Abduction) قرار داده با لکن بوسیله گچ ویمن تثبیت میگردد. پرتونگاری از لکن جهت کنترل استخوان‌ها لازم است. (ش ۱۹-۲۰-۲۱-۲۲)




شکل ۳۱- فاز آخر عمل جراحی



شکل ۳۲- I.V.P پس از یکسال و کنترل بعد از عمل



شکل ۱۹- روش قرار گرفتن فیکساتور خارجی



شکل ۳۰- پرتونگاری لکن قبل و بعد از عمل

نکات مهم بعد از عمل جراحی:

- ۱- برای پیش گیری پیدایش اسکارهای پوستی باید جهت قرار گرفتن بیمار را مرتباً عوض کرد و این عمل باید هر چند ساعت یکبار انجام گیرد.
- ۲- اصلاح اختلال‌های آب و الکترولیت‌ها، داروی ضد درد و آنتی بیوتیک و در صورت لزوم خون باید تجویز گردد.
- ۳- پیشگیری از عوارض ریوی و کلیوی.
- ۴- از هفته سوم باید بوسیله سوند فولی شروع به اتساع مثانه کرد، بطوریکه از یک ارتفاع تقریباً یکمتر بالای تخت، سرم فیزیولوژی وارد مثانه کرده (برطبق نمودار ۱) و مقدار مایع را رفته رفته زیاد کرد بطوریکه بتوان تا به ۷۰ سانتی متر مکعب ذخیره رسید (شروع ۵ سانتی متر مکعب) با سوند سه راه از یکی وارد و از دیگری خارج میگردد. در کودکان بزرگسال این کار آسانتر صورت میگردد بطوری که میتوان آموزش داد که ادرار خود را نگهدارند.

عوارض:

بطور کلی میتوان عوارضی را که در اثر اعمال جراحی بالا و یا بعد از آن پیدا میشود بشرح زیر خلاصه کرد:

۱- عفونت بزرگترین عاملی است که کودک را تهدید میکند خواه از لحاظ موضعی و یا از طریق بالا رفتن به کلیه‌ها و یا در ناحیه استخوان سمفیز.

۲- مسئله بدخیم بودن بافت مثانه برطبق نظریه Culp (۸) که در سال ۱۹۶۴، انتشار داد. چنانچه مخاط مثانه در داخل روده باقی بماند، ایجاد ضایعه انتهایی فیبروز نموده و سبب از بین رفتن رفلکس عضله حالب در ناحیه مثلث مثانه و بالاخره ایجاد متاپلازی اسکواموز و آدنوم غدیدی و احتمالا ایجاد بدخیمی میکند.

۳- برگشت ادرار که خود نیز يك عامل عفونت بالا رونده در کلیه‌ها میباشد.

۴- سنگهای ادراری در مجاری ادرار و مثانه.

۵- بی‌اختیاری (۹).

۶- مسائل مشکل اعمال جنسی که این نیز خود يك عامل اصلی در این ناهنجاری خواهد بود.

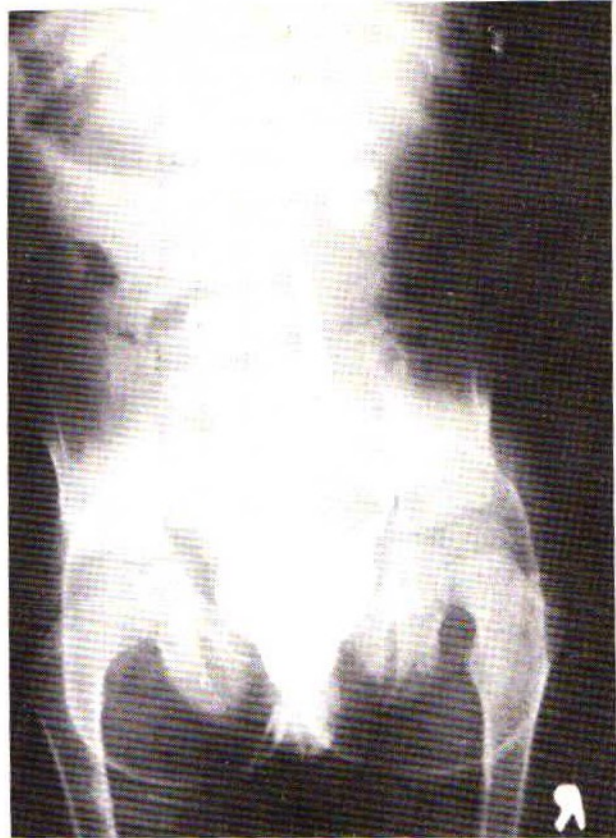۷- باز شدن استخوان سمفیز در اثر پاره شدن سیم و یا محل ارتباط سیم با استخوان که در واقع نکروزه میشود (۲۱).

خلاصه:

بین سالهای ۱۳۵۳ تا ۱۳۵۸، چهارده کودک مبتلا به ناهنجاری مادرزادی اکستروفی مثانه يك دختر (۳/۷٪) و سیزده پسر (۷۲/۷٪) در بخش جراحی کودکان بیمارستان بهرامی بستری و با روش جدید تحت عمل قرار گرفته‌اند. که دو مورد دارای اکستروفی کولوآکال (۵/۱۴٪) بودند.

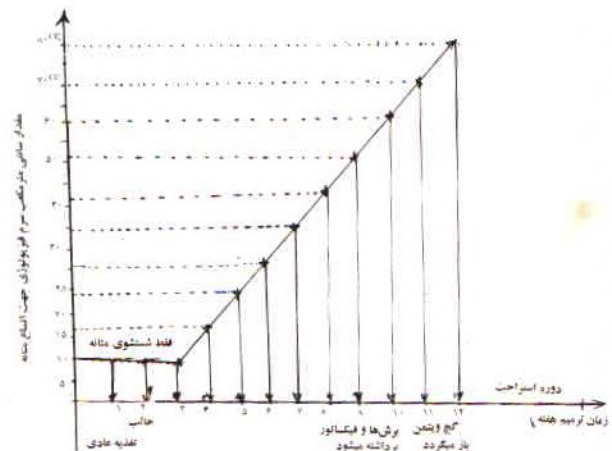
پس از انجام کلیه آزمایشهای لازم تمام کودکان تحت عمل جراحی قرار گرفتند. یکی از کودکان مبتلا به اکستروفی کولوآکال، دارای آترزی کولون، گردش معیوب و در نتیجه پیچ خوردگی روده بود که بعلت وسیع بودن سطح عمل جراحی یک هفته پس از عمل با سیتی سمی فوت شد (۳/۷٪ مرگ و میر).

تعداد دفعات عمل جراحی که گاه در مورد يك بیمار جهت ترمیم کامل آن صورت میگرفت ۵ بار و طولانی‌ترین زمان بستری شدن این کودکان در بیمارستان ۲۸ روز بود. از عوارض قابل ذکر بعد از اعمال جراحی فقط در يك مورد بعلت عدم کنترل بهداشت خانواده و باز کردن گچ خودسرانه منجر به باز شدن مجدد استخوان سمفیز و عفونت ناحیه برشها شد که این کودک بار دیگر تحت عمل جراحی قرار گرفت.

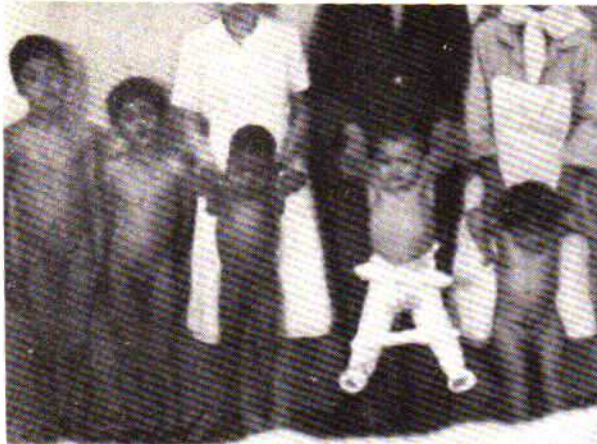

شکل ۲۳- IVP و سینتوگرافی بعد از یکسال پس از عمل جراحی

۵- سوند حالب ده روز بعد از عمل و برشها ۹ هفته بعد از عمل بدون باز کردن گچ بیرون آورده میشود. از هفته‌های یازدهم و دوازدهم پس از باز کردن گچ درمان با گالوانیزان شروع میشود. ۶- کنترل پیلوگرافی و سینتوگرافی شش ماه پس از عمل جایز میباشد. در صورتیکه هنوز نقص در شکل مثانه و مجرا باشد، ترمیم آن به بعد موکول میشود که ما آنرا یکسال بعد از عمل اول پیشنهاد مینمائیم. نمودار زیر تمام اعمال لازم بعد از عمل را نشان میدهد.

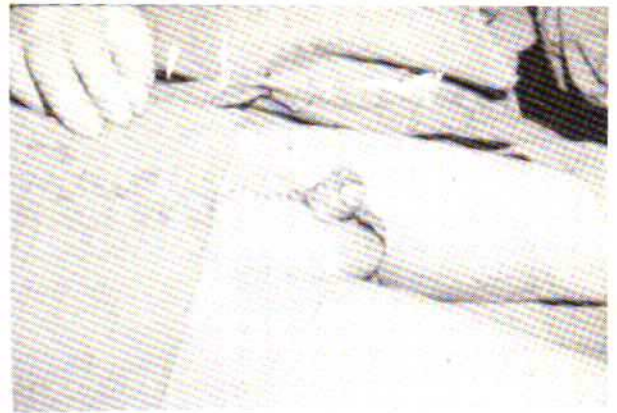


د نمودار سر بردار پس از انجام عمل جراحی



شکل ۲۵- به ترتیب از راست به چپ شروع و اتمام عمل

ادرار (Reflux) مشاهده شد (۷/۳٪) که باروش Gergoir (۱۳) برطرف گردید (ش ۲۳-۲۴). بطور معمول بکلیه بیماران درمان آنتی بیوتیکی بمدت شش ماه تجویز گردید. بنظر می آید که نتایج حاصله با مقایسه بادیگر روشها رضایت بخش تر باشد. بطوریکه از ۱۳ بیمار موجود (۹۲/۷٪) در شش مورد بسیار خوب و در سه مورد خوب و بقیه (چهار مورد) هنوز کلیه اعمال جراحی ترمیمی خاتمه نیافته ولی از نتایج حاصله تاکنون رضایت کامل حاصل بوده است. (ش ۲۵-۲۶)



شکل ۲۴- ترمیم اپی سپا دیازیس

اختلال رشد و نمو در کودکان هرگز مشاهده نگردید. از تمام کودکان سیستوگرافی و اوروگرافی کنترل و پرتونگاریهای لازم مانند عکسبرداری از لگن انجام شد. معاینات استتیک (Stetic) از قبیل راه رفتن، حرکت کردن و غیره بعمل آمد، همگی طبیعی بودند. ذخیره و دفع ادرار در بعضی از کودکان تا به ۷۰ سانتی متر مکعب رسید. رشد آلت تناسلی و نعوظ در کودکان بزرگسال کاملا بجا و بحد وضوح وجود داشت. آزمایشهای خون و ادرار نیز طبیعی بودند. اوروگرافیها و سیستوگرافیها در یک مورد برگشت

REFERENCES:

- 1- Sakar Ve, A. S.: Sarpyener Couuk Cerrahisi Ikinci Cilt. 9 : 6 1958.
- 2- Bennett. Extrophy of Bladder Treat. by uretreo sigmoidostomies, Urology. 2: 165 - 168, 1973.
- 3- Bischoff, P. E. (Hamburg) 1969 Zentralblatt fur chirurg. 1967 Kongres in Beriin.
- 4- Bonnel, F., Biomeneschanische Betrachturgen und die klinische Anwendung des Fixatur Externe bei den Brüchen der Huftgelenkspfänne H. Unfalheilkunde.1971.
- 5- Boyce, W. H and Vest, S. A.: A new concept concerning treatment of Bladder Extrophy. J. Urol, pp. 1967, 1952.
- 6- Cendron, J.: La reconstruction Vesicale. Ann. Chir. Infant. 12: 372 - 381, 1971.
- 7- Cukier, J. and OH. R. Ann. Chir. Infant. 12: 1971.
- 8- Culp, D. A. The Histology of the Extrophid Bladder J. Urol. 91: 538 - 548 1964.
- 9- Duhamel, B.: Les vessies intestinales controlees par Le sphincter anal. Ann. Chir. Infant 12: 433-442 1971.
- 10- Fischer, J. H. and Ratik, A. B.: Extrophy of the Bladder. J. Padiat. Surg. 4: 620 - 629, 1969.
- 11- Fischer, R.: Pediat. Surg. 2: 1213 - 1238.
- 12- Gelbke, H.: Plastische chiurgie Band II seit 1972.
- 13- Gergoir, W. G., Regemorter, V.: Le reflux Vesico_uretral Congenital. Urolo. Infant. 18 -122. 1964.
- 14- Gergoir, W.: L' implantation trigone - rectale. Operation de Urologia Internationalis 23: 41 - 48, 1968.
- 15- Houtappel, H. C.: Experience with uretro_ileo - sigmoidostomy. Brit. J. Urol. 35: 277, 1963.
- 16- Johnston, J. H., Penn, I. A.: Extrophy of the Cloaca. Brit. J. Urol. 38: 302, 1966.
- 17- Johnston, F. R.: Extrophy of the Bladder. Prog. Pediat. 2: 147. 1971.
- 18- Lattimer, J. K. Pediatric Surgery Second Edition. pp 1089. 1969.
- 19- Kaye, K.: Extrophy - variant of the bladder. Brit J. Urol. 50: 356, 1978.
- 20- Martinier - Piriero, J. A. Long - term results of surgical treatment of bladder extrophy. Europ. Urol. 2: 168 - 172, 1976.
- 21- Marschall, V. and Mucke, E: Functionel of (140, 205 - 215) 1970.
- 22- Marshall, V. F., Mucke, E. G.: Variations in Extrophy of the Bladder. J. Urol. 88: 766, 1962.
- 23- Mehrabi, V., und Grundmann,. G.: Zur Behandlung drs Vertikalen Beckenbruches (Malgaigne fraktur) Der Chirurg (Heft 9 - 1975).
- 24- Mauclaire, p.: De quenclopies essais de chirurgie Experimentel appli, au traitement. 13: 1080 -1086. 1895.
- 25- Mucke, E. C.: The role of the cloacal membrane in extrophy: The first successful experimental study. J. Urol. 92: 659, 1964.
- 26- Mydl, K.: über die Radical therapie der Ectopia. Vesical Urinwiener Medizi. Wochenschrift: 15. 1894.
- 27- Pannel, D. und Lardenois, Spezielle Frokturen and Luxationslehre, Stuttgart: G. thieme 1972.
- 28- Singer, H. and. Pampino, H.: Technik and Erfahrungen mit Kunstlichen Harnableitungen, Nach tiesch-Tuffier. Urologia Interbationalis 23: 49-53 1966.
- 29- Rahmanzadeh, R. Unfal Medizinische tagung 9 - 10 September 1972 (Mainz).