

سندرم ربرتس (Roberts Syndrome)

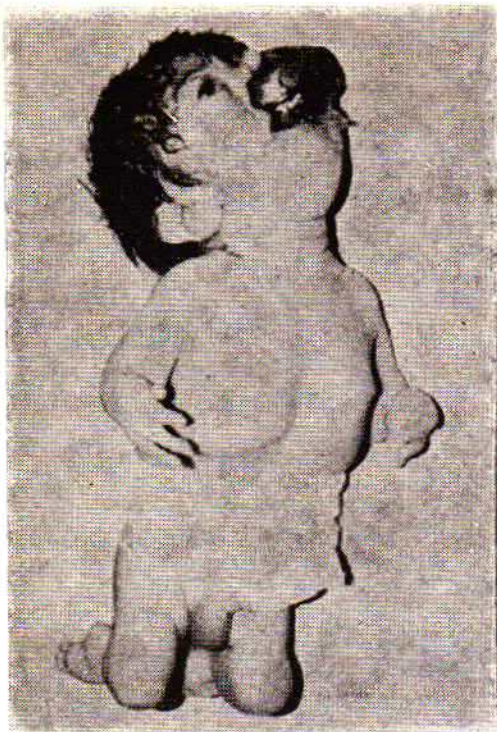
مجله قلم پزشکی

سال هشتم، شماره ۴، صفحه ۲۳۳، ۱۳۶۱

دکتر لطفاً روزبهانی *

مقدمه :

سندرم ربرتس با ناهنجاریهای متعدد ظاهری و داخلی عارضه ایست که در اشکال شدید مجال ادامه زندگی حتی بمدت بسیار کوتاه را به کودک مبتلا نمیدهد. این سندرم با ناهنجاریهای مغزی، جمجمه‌ای، صورتی، قفسه سینه، شکمی و اختلال رشد در اندامها توأم بوده و با بررسی این ناهنجاریها قابل تمیز و تشخیص است. این سندرم قبلاً در سال ۱۹۱۹، توسط دکتر John B. Roberts (۳) در آکادمی جراحان فیلادلفیا معرفی گردیده و در سال ۱۹۶۶ موردی از بیماری توسط Appelt (۱) و همکارانش گزارش شده است. در سال ۱۹۷۴، پنج مورد از این سندرم توسط Mahlon V. R, Freeman (۲) و همکارانش شرح داده شد. در سال ۱۹۷۶، سه مورد از سندرم مذکور توسط V. Hitrec. & L. Zergollern (۴) گزارش گردید. با در نظر گرفتن تعداد محدود از گزارش این سندرم نادر که از ارث نهفته اتوزومی ناشی میشود و بر طبق اطلاعاتی که از منابع ذکر شده بدست آورده، در این گزارش مبادرت به تنظیم جدولی نموده تا علائم بالینی موارد مختلف پیدا شده را باهم مقایسه نماید. بنظر میرسد بیماران مورد گزارش تقریباً تمام علائم این سندرم را دارا هستند و میتوان اظهار کرد که تاکنون از کاملترین نمونه‌های این سندرم میباشند که دیده شده است. شجره نامه‌های ترسیم شده در این گزارش بر ترتیب وضعیت خانوادگی بیماران که توسط Appelt, Roberts, Freeman و نگارنده گزارش شده‌اند، روشن میسازد.



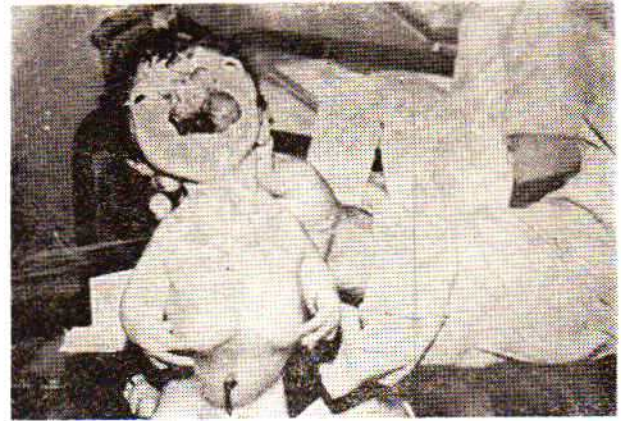
شکل شماره ۱

شرح حال بیمار اول :

نوزاد، ب - ح - ر. (شکلهای شماره ۱ و ۲ و ۳)، سه روزه، مذکر، دوسر ۲۷ سانتیمتر، دور سینه ۲۱ سانتیمتر، دور شکم ۳۴

* زایشگاه شهید اکبرآبادی (حمایت مادران) - تهران.

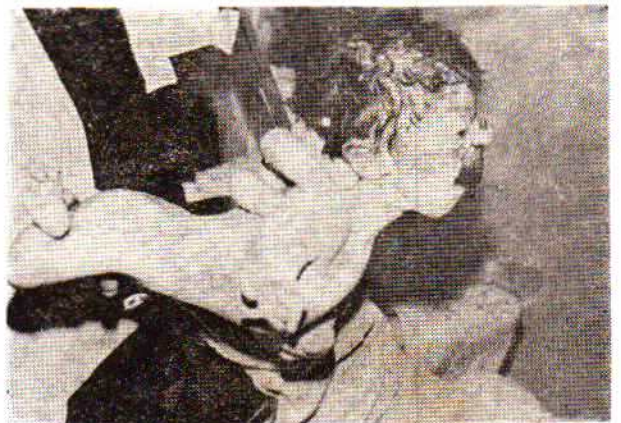مشاهده میشد، زبان کوچک و ناهنجار بود. در معاینه قفسه سینه ساختمان و تشکیل آن غیر طبیعی بود و در سمع ریه پنومونی وجود داشت. شکم بد شکل بود و در لمس آن طحال حس نشد. اندامها ناهنجار بود و کوتاه بودن دست و پا بشرح زیر جلب توجه میکرد: استخوان بازو و ران کوتاه بود، زند اعلی و زند اسفل وجود نداشت. درشتی نیز کوتاه بود، ولی نازک نی وجود نداشت. کلینوداکتیلی و سنداکتیلی در انگشتها جلب نظر میکرد. آلت تناسلی کودک نسبت به ابعاد بدنش بزرگتر از حد طبیعی بود. خصوصیت دیگر حالت اپستونوس (انحناء کمانی بدن) در طفل مبتلا بود. نوزاد یاد شده بمدت سروز زنده بود، سپس فوت میکند.



شکل شماره ۲

شرح یافته‌های کالبد شکافی:

در کالبد شکافی نوزاد مبتلا به سندرم ربرتس، نشانه‌های زیر غیر از آنچه ذکر شد عبارت بودند از: درز ساژیتال تا ناحیه قاعده بینی باز بود و مخ و مخ بیمار از شکاف سقف دهان خارج و داخل حفره دهانی گردیده بود. یافته‌های تشریحی بترتیب عبارت بودند از: ناهنجاریهای حلق، حنجره، زبان، زبان کوچک، دیدن بقایای بافت جنینی (اکنودرم) و دیافراگم ناقص. جسد موردالذکر چنانچه یاد شد از نظر وزن و قد غیر طبیعی بود، رنگ پوست سفید و علائم جمود نعشی در جسد مشاهده شد. چشمها میدریاز کامل داشته، شکاف پلکها نیمه باز، دهان باز و در ته حلق کف خون آلود مشاهده شد.



شکل شماره ۳

در بررسی قفسه سینه: پوست این ناحیه سه میلیمتر چربی داشت. دنده‌ها بهم فشرده شده و ریه‌ها رشد طبیعی خود را نکرده بود. دیافراگم در جای طبیعی خود قرار داشت ولی تشکیل آن بطور ناقص صورت گرفته بود. ریه‌ها به حد رشد طبیعی خود نرسیده بودند و علائم پنومونی در هر دو ریه مشهود بود و بنظر میرسید عامل اصلی مرگ طفل باشد.

نظر آسیب شناس در مورد آزمایش‌های میکروسکوپی:

از برشهای تهیه شده از اعضاء مختلف بدن کودک مبتلا به سندرم ربرتس بررسی‌های میکروسکوپی بشرح زیر بعمل آمد: ریه‌ها؛ آتلکتازی در قسمتی از ریه دیده شد، ذرات هموزیدین که حاکی از انحلال گلبولهای قرمز بود مشاهده شد. واکنش آماسی شامل ارتشاح و خیز و سلولهای لنفوسیت در نسج جدار آلوئولهای ریه بطور کامل مشهود بود. مشاهدات ریزینی هم تشخیص پنومونی را محرز ساخت.

سانتیمتر، طول قامت ۳۲ سانتیمتر، وزن هنگام تولد ۱۸۳۰ گرم بود، زایمان در آخر ۹ ماهگی و بطور طبیعی صورت گرفته بود. سن پدر ۲۸ سال، سن مادر ۲۰ سال و نسبت خویشاوندی بین آنها دختر عمو و پسر عمو میباشد. مادر تاکنون چهار بار حامله شده، حاصل زایمان اول يك پسر پنج ساله سالم، زایمان دوم يك پسر که بر اثر تصادف با وسیله نقلیه در ۴ سالگی فوت میکند، زایمان سوم يك دختر بوده که بر اثر بیماری نامعلوم فوت شده است و بالاخره بیمار مورد نظر حاصل حاملگی چهارم میباشد.

علائم مشهود در بیمار اول:

در مرحله نخست ناهنجاریهای متعدد در کلیه اندامهای ظاهری جلب توجه میکرد. در مشاهدات بالینی از ناحیه سر و صورت نکات زیر قابل ذکر است: میکروسفالی، آنانسفالی (مخ از راه سقف دهان بخاطر شکاف بسیار بزرگ و شدید آن وارد حفره دهانی شده بود)، هیپرتلوریزم شدید، اگزوتالمی، کسورت قرنیه، سوراخهای بینی بطور ناقص تشکیل شده و تنگ و باریک مینمود. فك تحتانی صغریافته و گوشها غیر طبیعی و هیپوپلازی نرمه گوشها

* از خانم دکتر تکلیف آسیب شناس که در امر کالبد شکافی نوزاد موردالذکر کمال همکاری را نموده‌اند قدردانی میشود.

تشکیل نشده بود و تنها در هردست ۳ انگشت وجود داشت. در پاها نیز استخوان زان و ساق تشکیل نشده بود و در هر پا ۴ انگشت جلب نظر میکسرد. آلت تناسلی طفل بزرگتر از حد طبیعی کریپتورکیدی وجود داشت. طفل مذکور بعد از ۲ روز بعلت آنومالیهای شدید فوت شد. متأسفانه امکان کالبد شکافی آن بعلم خاصی وجود نداشت.

بحث :

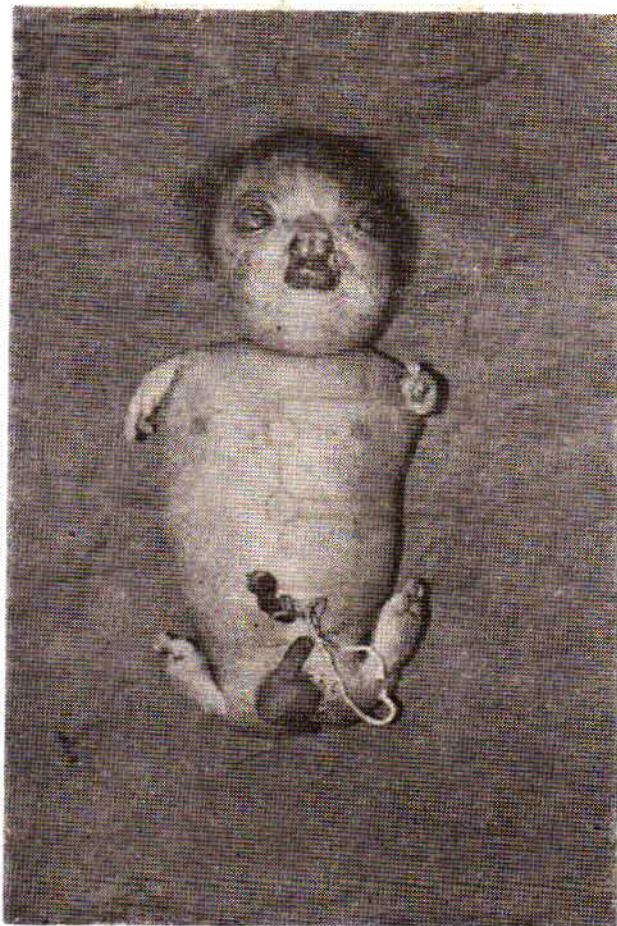
بطور کلی بیماران مبتلا به سندرم ربرتس از میکروبراشیسفالی برخوردار بوده و درموارد سخت از يك عقب افتادگی شدید روانی در رنجند و همانطوریکه قبلاً ذکر شد این بیماری نهفته اتوزومی مجال ادامه زندگی به بیماران را برای مدت طولانی نمیدهد و درموارد خیلی سخت (بیماران موردالذکر) عمر کودک به ۳ تا ۴ روز هم نمیرسد (بیماران مورد گزارش تحت مراقبت‌های شدید پزشکی روزهای دوم و سوم فوت نمودند).

کودکان مبتلا به سندرم ربرتس به اختلال رشد دچار میشوند و در هنگام تولد وزنشان بین ۱/۵ تا ۲/۲ کیلوگرم متغیر است و معمولاً از میزان حداکثر ذکر شده تجاوز نمی‌کند و همواره هنگام تولد قدشان زیر ۴۰ سانتیمتر است.

ناهنجاریهای چهره و بطور کلی سروصورت در این سندرم شامل: شکاف لب همراه یا بدون شکاف سقف دهان بوده، همچنین هیپر-تلوریسم و همانزایوم کاپیلرهای میان صورت جلب توجه می‌کند. برجستگی جلوی فك و سوراخهای باریک و تنگ بینی مشاهده میگردد. حدقه از کاسه چشمان خارج میشود و در سطح قرار میگیرد و چشمها برجسته مینمایند (اگروفتالمی)، کاتاراکت، کوچکی غیرطبیعی فك تحتانی و ناهنجاریهای گوش به‌مراه هیپوپلازی نرمه گوش از نکات قابل ذکر است.

ازلحاظ رویش و دارا بودن مو، این قبیل مبتلایان دارای موهای پراکنده و کم‌میباشند. ازلحاظ اندام، بیماران مبتلا که تاکنون گزارش بیماری آنها در نشریات پزشکی به چاپ رسیده است، از چلاقی در رنجند. هیپومیلیا یا کوتاه اندامی در این بیماری یکی از نشانه‌های ثابت آنست. در این عارضه بازو اغلب وجود ندارد و اگر وجود داشته باشد ناهنجار و کوتاه است. فقدان استخوان رادیال جلب توجه می‌کند. سندا کتیلی، کلینوداکتیلی نیز یکی از نشانه‌های این بیماریست که البته کلینوداکتیلی در تمام انگشتان دیده میشود. تعداد انگشتان دست و استخوانهای کف دست و همچنین پا و کف پا متغیر میباشد. از لحاظ دستگاه تناسلی نهان خایگی یا کریپتورکیدی وجود داشته و آلت تناسلی مردانه و زنانه نسبت به ابعاد بدن از بزرگی خاصی برخوردار است. در ارتباط با این عارضه میتوان از ناهنجاریهای دیگر که دیده شده است نام برد.

در آزمایش ریزینی از برشهای تهیه شده از بافت کبد در بعضی نقاط ذرات رنگدانه‌ای در داخل سینوزوئیدها مشاهده گردید. در آزمایش میکروسکوپی از تیموس، قلب، طحال، کلیه، سوراخ، لوزالمعده ضایعه‌ای مشاهده نشد. در بررسی ریزینی معده و روده پرخونی جلب نظر میکرد.



شکل شماره ۴- نوزاد، ن - ع - ر. بیمار ۲

شرح حال بیمار دوم: نوزاد ن - ع - ر (شکل شماره ۴) يك روزه، مذکر، طول قامت ۳۰ سانتیمتر، وزن هنگام تولد ۲۵۰ گرم، زایمان در آخر ۹ ماه و با سزارین صورت گرفته بود. سن پدر و مادر هر دو ۱۸ سال و نسبت خویشاوندی بین آنها دختر عمو و پسر عمو میباشد. این نوزاد حاصل زایمان اول بوده است. علائم مشهود در بیمار دوم: در مشاهدات بالینی از نوزاد نامبرده ناهنجاریهای متعدد بشرح زیر جلب توجه مینمود، میکروسفالی فوتانل قدیمی و خلقي بیش از حد باز بود، بینی تشکیل نشده بود، چشمها حالت اگروفتالمی داشت و هیپر تلوریسم شدید نمایان بود. شکاف لب باضافه شکاف شدید و کامل در کام مشهود بود. گوشها غیرطبیعی بود و زبان کوچک و ناهنجار، گردن کوتاه در طفل جلب توجه مینمود. اندامها ناهنجار و در دستها استخوان بازو و ساعد

میتلایان گاهی اوقات نشانگر غیر طبیعی بودن ساختمان کروموزومی است .

پیشگیری : پیشگیری در ماههای میانی حاملگی بوسیله سونوگرافی امکان پذیر است ، مساله صورت نکردن ازدواج فامیلی و تنظیم شجره نامه نیز کمک موثری در پیشگیری میکند .
خلاصه :

در این گزارش دوزاد مذکر، يك وسه روزه‌ای که مبتلا به سندرم ربرتس میباشد مورد بحث قرار گرفته‌اند. ناهنجاریهای متعدد و شدید در سروصورت و قفسه سینه و حفره شکمی و اندامها ناشی از ارت نهفته اتوزومی است . این ناهنجاریها بصورت زیر جلب توجه میکند : تترافوکوملیا همراه با اکتروداکتیلی و سنداکتیلی، شکاف کام و لب و برآمدگی زائده فکی بالا، هیپرتلورسم چشمی، بزرگ شدن غیر طبیعی دستگاه تناسلی خارجی، کریپتور کیدی در افراد مذکر.

امکان پیشگیری از بوجود آمدن این قبیل افراد بوسیله سونوگرافی در ماههای میانی حاملگی میسر است. مساله ازدواجهای خانوادگی را نیز نباید از دید دور داشت .

فروناتال انسفالوسل ، هیدروسفالی، کدورت قرنيه ، کاتاراکت ، گردن کوتاه ، ناهنجاریهای قلبی (ناهنجاریهای جدار دهلیزی)، ناهنجاریهای کلیوی (کلیه پلی سیستیک و نعلی شکل وغيره)، رحم دوشاخه در جنس مونث و افزایش مایع آمنیوتیک در این جنس .
تشخیص و درمان بیماری : تشخیص بیماری بامشاهده نشانه‌های موجود کار آسانی است . خصوصاً با در نظر گرفتن علائم واضح زیر :

۱- کوتاه اندامی در دستها و پاها ۲- شکاف لب و کام ۳- اکترو-داکتیلی و کمبود تعداد انگشتان دست و پا ۴- سنداکتیلی ۵- هیپرتلورسم چشمی همراه با اگزوفتالمی ۶- بزرگ بودن غیر طبیعی دستگاه تناسلی خارجی ۷- وزن کم در هنگام تولد زیر ۲/۲ کیلوگرم ۸- نهان خایگی.

تشخیص افتراقی این سندرم با سندرم Pseudothalidomide بوسیله ، هیپرتروفی دستگاه تناسلی خارجی، فقدان موهای طلائی، نقره‌ای و صلبیه آبی و همچنین نسبت غیر طبیعی استخوان زند اسفلی به زند اعلی مشخص میشود . در بعضی مواقع امکان عمل جراحی به منظور رفع خمیدگی‌های بدن وجود دارد . بررسی کروموزومی

REFERENCES :

- 1- Appelt, H., Gerken, H. and Lenz, W.: Tetrphokomelie mit Lippen-Kiefer Gaumen-Spalte und Clitorishypertrophie. - Ein Syndrome. Paediat. Paedol 2, 119-124, 1966.
- 2- Freeman, M, V. R., Williams, D. W., Schimke, R. N., Temtamy, S. A. Vachier, E. and German, J.: The Roberts Syndrome, Clin. Genet. 5: 1, 1974.
- 3- Roberts, J. B.: A child with double cleft of lip and palate, Protrusion of the intermaxillary portion of the upper jaw and imperfect development of the bones of the four extremities, Ann. Surg. 70, 252-253, 1919.
- 4- Zergollern, L. and Hitrec, V, : Three siblings with Roberts syndrome, Clin. Genet. 9 : 433 - 436 1976.

قابـل تـوجـه

متخصص زنان ، پزشکان و داروخانه های محترم کشور

شرکت داروسازی ابوریحان (برلیمد سابق) باطـلاع میرساند داروهای ژنریک ذیل بیازار عرضه گردیده و توسط شرکت پخش نو (آ.ی. دی. سی. سابق) در سراسر کشور توزیع میشود.

شماره	نام محصول (ژنریک)	اشکال دارویی و بسته بندی	خواص
۱	استرادیول اتینیل	- قرص ۰/۰۵ میلیگرم صد عددی	استروژن خوراکی
۲	(Estradiol Ethinyl)	- قرص ۰/۵ میلیگرم صدی	
۳	استرادیول والرات	- قرص ۱ میلیگرم صد عددی	- استروژن خوراکی - استروژن تزریقی
۴	(Estradiol Valerate)	- قرص ۲ میلیگرم صد عددی	
۵		- آمپول ۱۰ میلیگرم در ۱ میلی لیتر ده عددی	
۶	پروژسترون	- آمپول ۲۵ میلیگرم در ۱ میلی لیتر ده عددی	پروژسترون تزریقی
۷	(Progesterone)	- آمپول ۵۰ میلیگرم در ۱ میلی لیتر ده عددی	
۸	مدروکسی پروژسترون	- قرص ۵ میلیگرم صد عددی	پروژسترون خوراکی
	(Medroxy Progesterone)		
۹	کنتراسپتیو ال. دی	- درازه در بسته ۲۱ عددی	ضد بارداری
	(Contraceptive L. D)		
۱۰	کنتراسپتیو اچ. دی	- درازه در بسته ۲۱ عددی	ضد بارداری
	(Contraceptive H. D)		
۱۱	لئونورژسترل	- درازه در بسته ۳۰ عددی	ضد بارداری منهورمونه (پروژسترون)
	(Levonorgestrel)		
۱۲	تستوسترون پروپونات	- آمپول ۲۵ میلیگرم در ۱ میلی لیتر ده عددی	آندروژن تزریقی کوتاه اثر
۱۳	(Testosterone Propionate)	- آمپول ۵۰ میلیگرم در ۱ میلی لیتر ده عددی	
۱۴	تستوسترون ال. آ	- آمپول ۱۰۰ میلیگرم در ۱ میلی لیتر ده عددی	آندروژن تزریقی دیرپا
	(Testosterone L. A)		
۱۵	متیل تستوسترون	- قرص ۲۵ میلیگرم صد عددی	آندروژن خوراکی
	(Methyl Testosterone)		
۱۶	فلود روکورتیزون	قرص ۰/۱ میلیگرم صد عددی	مینرالو گلوکو کورتیکوئید
	(Fludrocortisone)		
۱۷	هید روکورتیزون	- پماد چشمی ۱ در صد ۳ گرم	کورتیکو ستروئید
۱۸	(Hydrocortisone)	- پماد جلدی ۱ در صد ۱۵ گرم	
۱۹	مولتی ویتامین	- شربت ۱۲۰ میلی لیتر	پلی ویتامین
	(Multi Vitamin)		