

## تومور ژانت سل (بررسی ۵۲ مورد)

مجله نظام پزشکی

سال هشتم، شماره ۵، صفحه ۳۰۳، ۱۳۶۱

دکتر محمد جهانگیر - دکتر رضا افشاری \*

مقدمه:

حس میشود و گاهی در مجاورتوده استخوانی، تورم وتوده نسج نرم نیز نمایان میشود (۵-۱۰-۱۲).

تومور در هر سنی دیده میشود بطوریکه در بیماران Larson جوانترین بیمار ۴ ساله و مسنترین ۷۹ سال داشته است ولی اغلب سن ابتلاء ۲۰ تا ۴۰ سالگی است که در ۵۰ تا ۶۰٪ موارد در دهه سوم میباشند (۲-۳-۲۴). تومور در زنان شایعتر از مردان است. Dahlin در ۱۹۵۵ بیمار تومور را در ۵۹٪ درزنها و ۴۱٪ در مردان یافته که این نسبت در دیگر گزارشها نیز دیده میشود گرچه سیموردا در ۱۰۸ بیمار، ۶۴٪ در مردان و ۴۶٪ در زنان گزارش کرده است. در بیماران زیر ۲۰ سال ابتلاء زنان به ۷۵٪ میرسد که احتمالاً این افزایش ابتلاء بعلت بلوغ زودرس استخوانی بمدت دوسال در زنان نسبت بمردان میباشد.

در بیماران مورد مطالعه، کمترین سن ۱۴ سال و بالاترین ۶۰ سال و بطور کلی سن متوسط ابتلاء چهل سال و نیم میباشد که تا حدودی بالاتر از دیگر گزارشهاست. در ۵۲ بیمار ما، ۳۴ مورد زن و ۱۸ مورد مرد بوده اند که نسبت ابتلاء زنان به ۶۴٪ میرسد. در دهه دوم زندگی جمعاً ۶ بیمار داشته ایم که ۵ بیمار زن یعنی بیشتر از ۹۰٪ موارد بوده است.

تومور اغلب در استخوانهای دراز بخصوص در انتهای تحتانی ران و انتهای فوقانی درشت نی و انتهای تحتانی زنداعلی دیده میشود. استخوانهای تو بولر کوچک کمتر مبتلا میشوند. در استخوانهای پهن خیلی کمتر و حدوداً در ۱۵٪ موارد ابتلاء دیده میشود. در

ژانت سل، تومور نسبتاً شایع استخوانی است که با سامی دیگری چون تومور امیلوپلاکس و یا استئوکلاستوم و یا استئوبلاستوکلاستوم نیز نامیده میشود. تومور در اغلب موارد با سانی با آزمایش پرتوشناسی و آسیب شناسی تشخیص داده میشود ولی در مواردی تشخیص بسیار مشکل است و حتی امکان پذیر نمیشد.

برونده ۱۱۹ بیمار مبتلا به ژانت سل تومور در مؤسسه سرطان دانشگاه تهران از سال ۱۳۳۷ مورد مطالعه قرار گرفت که ۲۶ مورد ژانت سل رپر اتیف و یا تومور امیلوپلاکس لته و ۴۱ مورد ژانت سل نسج نرم و غلاف تاندولها و ۵۲ مورد تومور اولیه استخوانی بوده است که مورد بحث و بررسی قرار میگیرند.

تاریخچه:

نخستین بار در سال ۱۸۱۸، Travers و Cooper تومور را شرح میدهند. در سال ۱۹۴۰ Jaffe آنرا يك ضایعه مستقل دانسته و Lichten Stein و Portis آنرا از دیگر ضایعات مشابه جدا نمودند و به آن خصوصیات بالینی و پرتوشناسی و آسیب شناسی خاص و مستقلاً دادند (۶-۱۲-۱۸)، بالاخره در سال ۱۹۵۸ Coley آنرا ضایعه غیر قابل پیش بینی نامید (۱۵).

نشانه ها:

شایعترین و اولین علامت، درد است که اغلب بمفصل مجاور انتشار مییابد و درد دوره ای میباشد. در لمس توده ای در محل درد

\* مرکز پزشکی امام خمینی، دانشگاه تهران.

در ۱۱۹ پرونده مورد مطالعه ، ۴۱ مورد تومور در نسج نرم قرار گرفته که در مجموع بیشتر از دیگر گزارشهای خارجی است. تومور ژانت سل متعدد در بیمار ندرتاً گزارش شده است بطوریکه در سال ۱۹۵۸ Jaffe چهار تومور در چهار استخوان يك بیمار و Netherland و Sybrandy ۳ تومور در سه استخوان و Dahlin دو تومور در دو استخوان يك بیمار گزارش نموده اند .

#### علامت پرتوشناسی :

در آزمایش پرتوشناسی در ناحیه متافیز و اپی فیزر، ضایعه بصورت فضای لیتیک و با اکسپانسیون و اغلب اکسپانتریک با کنار و حد مشخص دیده میشود که بدون اسکروزکناری میباشد. دیوارهها و تراپکولهای استخوانی نسبتاً ضخیم و خشن در داخل ضایعه بعلمت انهدام نامساوی و غیر یکسان استخوان دیده میشود که نمای کف سابونی ( Soap Bubble ) ضایعه میدهند .

قشر استخوان بعلمت اکسپانسیون ضایعه نازک و یا محو میشود . اکسپانسیون گاه وسعت زیاد میباشد بطوریکه از حد مفصل تجاوز نموده و استخوان مجاور را در بر میگیرد. یکی از بیماران ما جوان ۲۴ ساله ای بود که ژانت سل انهای درشت نی داشته و در نتیجه اکسپانسیون ضایعه قسمتی از استخوان ران را نیز در میان خود قرار داده بود .

استخوانهای پهن خیلی کمتر و حدوداً در ۱۵٪ موارد ابتلاء دیده میشود. در استخوانهای پهن تومور درفک تحتانی و فوقانی و لگن شایعتر از دیگر نواحی است گرچه گزارشهایی از تومور در استخوانهای پاشنه پا و کشکک و ندرتاً در جمجمه داده شده است . (۳-۶-۷)

Geshechter , Copeland ۹ مورد تومور را در استخوانهای اسفنجی یا شب پره ای گزارش نموده اند که سبب خوردگی قسمتی از زین ترکی شده اند (۲۰). گزارشهای خیلی کمی از ابتلاء دندهها و فقرات نیز داده شده است .

در بیماران ما ۳۳ مورد تومور در اندام تحتانی یعنی بیش از ۶۴٪ و ۱۴ مورد در اندام فوقانی وجود داشته است که بترتیب ۱۷ مورد در استخوان ران ، ۸ مورد در استخوان درشت نی و نیز در دیگر استخوانها از جمله بازو و نازک نی و زند اعلی و نیز يك مورد در انگشت پنجم بوده است .

در ۵ مورد ابتلاء استخوانهای پهن بترتیب دوموره در لگن، يك مورد در کتف ، يك مورد درفک فوقانی و يك مورد در استخوان پس سری وجود داشته که خلاصه آمار بیماران در جدول زیر این صفحه آمده است :

Regin مواردی از تومور ژانت سل را در نسج نرم بخصوص غلاف تاندونها گزارش کرده که بدون ضایعه استخوانی بوده است .

دهه سنی	جنس		اندام فوقانی	اندام تحتانی	استخوانهای پهن
	مره	زن			
دهه دوم زندگی ۱۰-۱۹/۹	۱	۵	۱	۳	۲
دهه سوم ۲۰-۲۹/۹	۱۰	۱۱	۶	۱۳	۲
دهه چهارم ۳۰-۳۹/۹	۵	۱۲	۵	۱۱	۱
دهه پنجم ۴۰-۴۹/۹	۱	۶	۲	۵	-
دهه ششم	۱	-	-	۱	-
جمع	۱۸	۳۴	۱۴	۳۳	۵

فرانسه کورتاژ همراه بارادیاسیون مینمایند (۲-۹-۱۲). مغالک عامل مؤثر دیگر تجربه و مهارت جراح در روش درمان تومور میباشد (۲-۹-۱۲).

بر طبق گزارش Larson عود در بیماران زیر ۲۰ سال بندرت پیش میاید در حالیکه در بیماران بالای ۲۵ سال بیشتر دیده شده است. لذا بدین دلیل پیشنهاد میشود در سنین بالا رزکسیون کامل بعمل آید. در مواردیکه توده نسج نرم نیز وجود داشته باشد، عود نیز بیشتر است. ضمناً عود در تومور انتهائیهائی استخوان ران و فوقانی درشت نی بیشتر از دیگر استخوانها میباشد (۱-۹۵-۱۲-۲۴).

#### متاستاز و پیش آگاهی:

سیر بدخیمی در ۱۰٪ موارد اتفاق میافتد. در بررسی Dahlin در دهه دوم و سوم زندگی بدخیمی بیشتر پیش میاید و اغلب متاستاز از راه خون به ریه است (۱۷-۲۴). در بیماران تا جاییکه کنترل و تعقیب مقدور بوده فقط سه مورد متاستاز در ریه مشاهده شده که کمتر از ۶/۸٪ است.

#### تشخیص افتراقی:

این ضایعه چه از نظر میکروسکپی و یا پرتوشناسی با بسیاری از ضایعات اشتباه میشود، بخصوص شناخت و یادآوری آنها از نظر پرتوشناسی اهمیت دارد که بترتیب از این ضایعات فقط نام برده میشوند:

کیست انورسم استخوانی - کیست منفرد استخوانی - نان اوستئوژنیک فیبروم - فیبروم دیسموپلاستیک - کندروم - استئوبلاستوم - ویلونیدولرسینوویت - کندرو بلاستوم - بران تومور - دیسپلازی فیبروز - همانژیوم - هیستوسیتوز - پسودوتومور هموفیلی - کوردوم - توبر کولوز استخوان - کندروسارکوم - یوئینگک سارکوم.

#### درمان:

امروزه بهترین درمان رزکسیون و برداشتن تومور میباشد. گرچه بر طبق آمار با وجود رزکسیون عود در ۴۶/۶٪ موارد نیز دیده میشود. در مواردیکه احتمال بدخیمی وجود دارد امپوتاسیون (قطع عضو) ضرور است. بندرت کورتاژ در تومور انجام میدهند و فقط در مواردیکه اتساع نسبی همراه با سالم بودن قشر استخوانی وجود داشته باشد، بعمل میاید و تومور با قطعات ریز استخوانی پرمیشود. پرتودرمانی بعلت حساس نبودن سلولها کمتر مورد استفاده واقع میشود و حتی بنظر میرسد خطر بدخیمی را نیز افزایش میدهد و فقط در مواردی که انجام عمل جراحی ممکن نباشد از آن استفاده میشود.

استخوانسازی جدید و واکنش پریوست حتی در صورت اضافه شدن شکستگی پاتولوژیک در اطراف ضایعه دیده نمیشود.

در استخوانهای توبولر کوتاه نمای پرتوشناسی بصورت فضای لیتیک همراه با اکسپانسیون، در استخوانهای پهن بصورت یک منطقه لیتیک معمولاً بدون اکسپانسیون استخوانی دیده میشود که در این موارد تشخیص تومور بسیار مشکل و اغلب با دیگر ضایعات مشابه اشتباه میشود. اغلب تورم در اطراف نسج نرم دیده نمیشود ولی چنانچه همراه تومور باشد، احتمال بدخیمی بیشتر است گرچه در نوع خوش خیم نیز وجود دارد. ندرتاً کالسیفیکاسیون نیز در تومور گزارش شده است.

#### نمای آسیب شناسی:

در آزمایش میکروسکپی استرومای فیبروماتو و تعدادی سلولهای ژانت سل و چند هسته ای دیده میشود. Lichten Stein و Jaffe تغییرات سلولی را به سه گروه تقسیم مینمایند.

گروه اول: شامل ۵۰٪ موارد است که نمای هیستولوژیک کاملاً خوش خیم داشته و پیش آگاهی و تومور بسیار خوب و عود دیده نمیشود.

گروه دوم: ۳۵٪ موارد است که استرومای متراکم همراه با کم و بیش سلولهای آتی پیک و حتی استئوژن دیده میشود. عود و احیاناً بدخیمی در این گروه ذکر میشود.

گروه سوم: ۱۵٪ موارد است، علائم بدخیمی نشان میدهد و در واقع تومور مانند یک سارکوم میباشد و تشخیص هیستولوژیک این گروه از استئوسارکوم با سلولهای ژانت گاهی غیر ممکن است (کلاس چهارم Aegorter).

بعقیده Sohanjowics با وجود تقسیم بندی فوق، تنها یافته های آسیب شناسی نمیتواند گویای خوش خیمی یا بدخیمی ضایعه باشد بلکه مجموعاً یافته های آسیب شناسی و پرتوشناسی و بالینی به تشخیص قطعی کمک مینمایند (۲۴).

در مواردیکه انهدام پیشرفته استخوانی پیش آید فسفاتاز اسید خون بالا میرود و بخصوص پس از متاستاز این افزایش قابل ملاحظه میباشد (۱۷).

#### عود تومور:

عود در این تومور شناخته شده است ولی گزارش عود در نوشته های مختلف بسیار متغیر میباشد. بطوریکه از مرکز Merle d'Aubigne فرانسه عود تومور ۶۰٪ و یا Toryama از ژاپن عود تومور را ۱۰٪ و از امریکا ۳۵ تا ۴۵٪ گزارش نموده اند که این اختلاف بستگی به روش درمان دارد. در ژاپن در اغلب موارد عضو را قطع و در

## نتیجه :

در بررسی ۵۲ مورد تومور، محل و جنس و سن بیماران مورد مطالعه ما، مشابه دیگر مقالات گزارشها میباشد معذالك میتواند چند نتیجه قابل ذکر بشرح زیر را یادآوری نمود.

۱- سن متوسط بیماران ما بالاتر از سایر گزارشها بوده ولی ابتلاء در دهه دوم کمتر از دیگران بوده است.

۲- در هنگام مراجعه ضایعات پیشرفته بوده که شاید بعلمت دیر مراجعه نمودن و عدم دسترسی به پزشك متخصص میباشد.

۳- تومور اغلب در استخوانهای طویل وجود داشته که تشخیص پرتوشناسی براحتی داده میشود ولی در پاره‌ای موارد بعلمت دستکاری و نیز اضافه شدن عوارض، تشخیص با اشکال فراوان همراه بوده است. این اشکال تشخیصی در استخوانهای پهن کراراً دیده میشود.

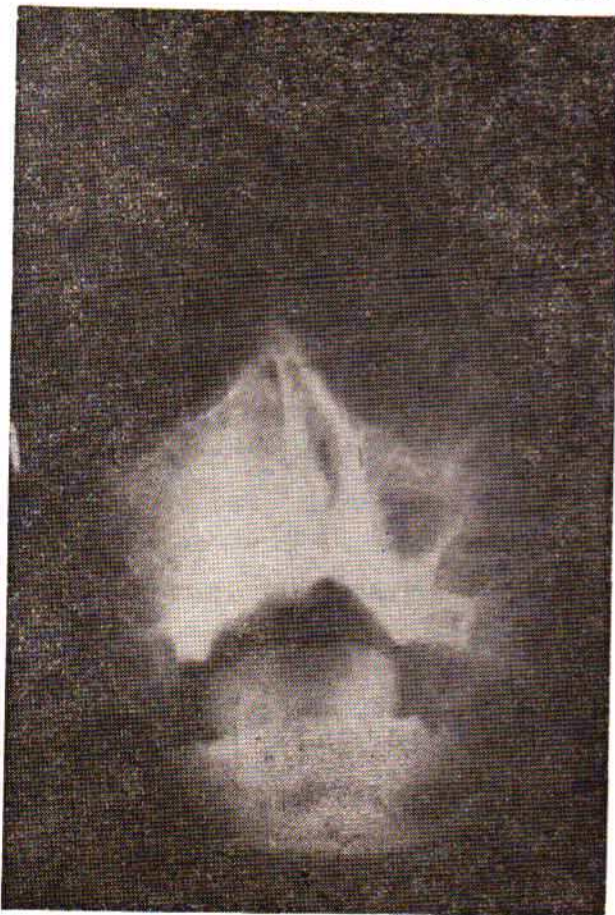
۴- کیست انوريسمال استخوانی یکی از مواردی است که با تومور ژانت سل مشکل تشخیصی دارد. در بررسی ما، بنظر میرسد که تینه‌ها و تراوهای استخوانی در ژانت سل ضخیمتر، خشن‌تر، با حفرات کمتر است در صورتیکه کیست انوريسمال نمای حبابی و حجره‌ای شکل متعدد با تینه‌های نازک و ظریف است. در استخوانهای پهن

این حالت کمتر وجود داشته لذا تشخیص بین ایندو با مشکلاتی همراه بوده است و اغلب تشخیص با بیوپسی و بررسی هیستولوژیک امکان پذیر میباشد.

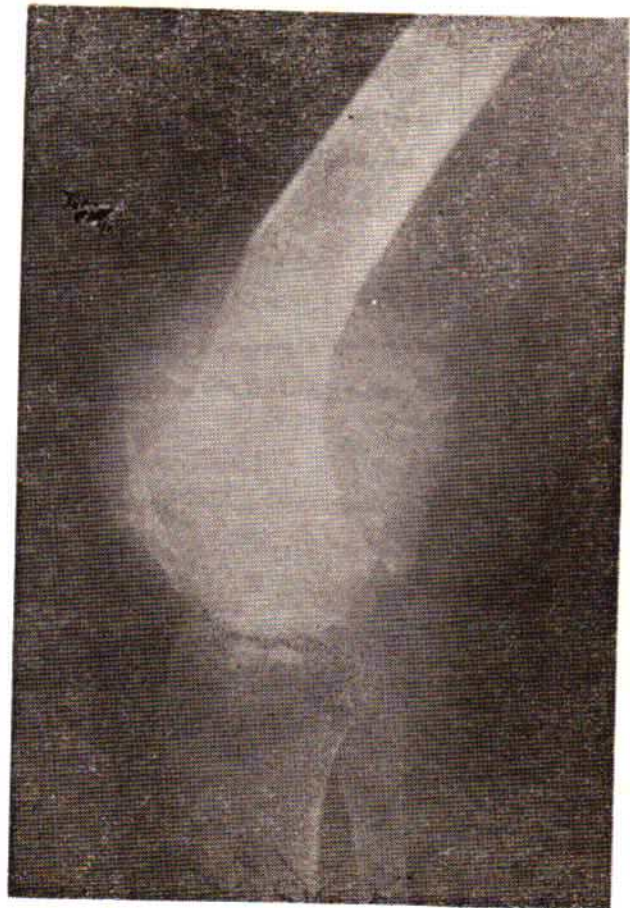## معرفی چند مورد جالب ژانت سل مورد مطالعه :

۱- م، مردیست ۲۱ ساله، توده‌ای در انتهای تحتانی استخوان ران از مدت ۵ ماه قبل داشته که به پزشك مراجعه کرده است. در معاینه علاوه بر درد ناک بودن توده مذکور که در نسج نرم بوده است. در امتحان پرتوشناسی، منطبقه لیتیک همراه با تورم نسج نرم و نیز متاستاز در ریه داشته که تشخیص استئوسارکوم از نوع لیتیک داده میشود. در بیوپسی تومور ژانت سل با درجه بد خیمی درجه ۳ مشخص میشود (پرتونگاری شماره يك).

د- پ، دختر یست ۱۳ ساله، توده‌ای در گونه سمت راست دارد که از هفت ماه قبل از مراجعه به پزشك وجود داشته است در امتحان پرتوشناسی انهدام وسیع در دیواره سینوس فکی راست مشهود میگردد که تشخیص تومور بدخیم سینوس داده میشود که پس از بیوپسی و بررسی سلولی، تشخیص بین کیست انوريسمال استخوانی و ژانت سل بوده است که پس از عمل جراحی وسیع و برداشتن تومور و بررسی مجدد سلولی، تومور ژانت سل تأیید میشود.

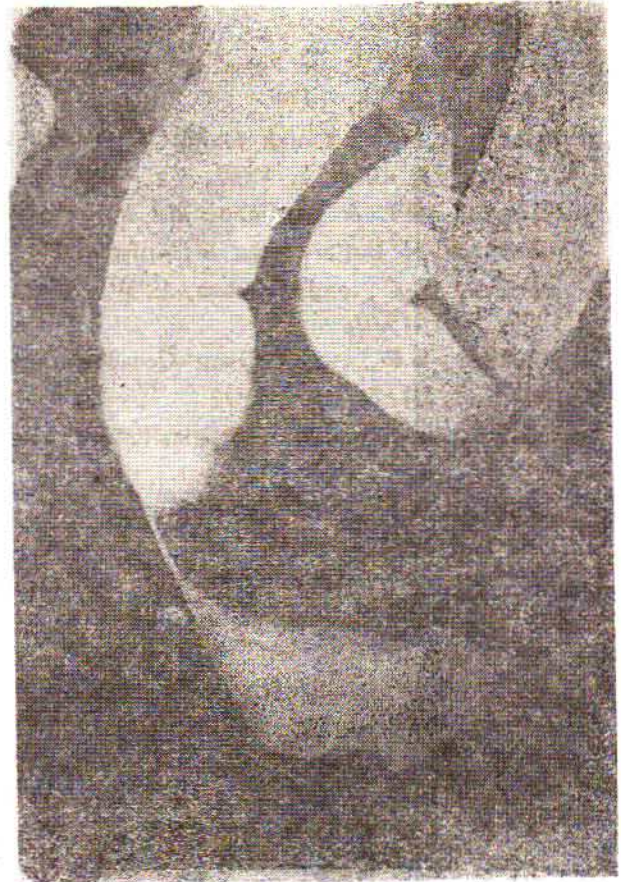


پرتونگاری شماره دو - د - پ



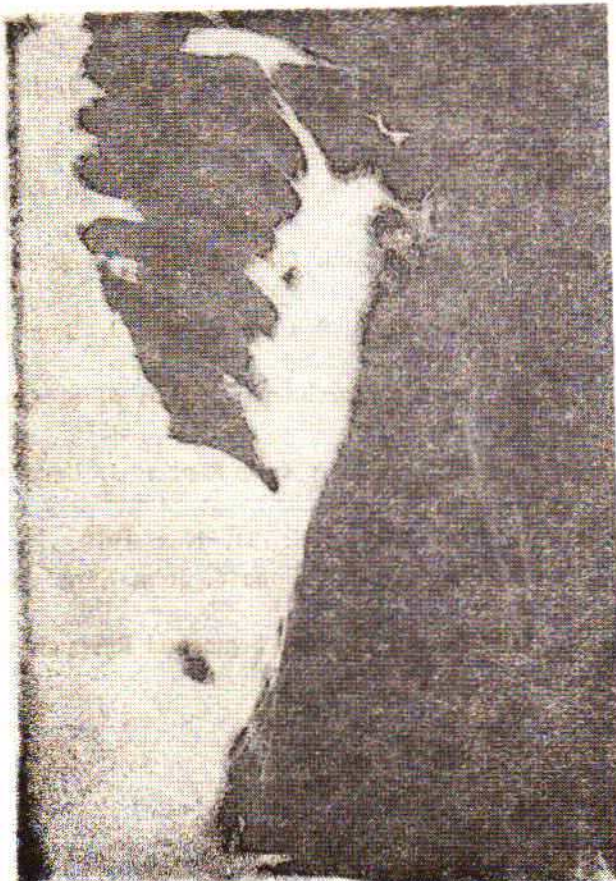پرتونگاری شماره يك - ا - م

ب، مردیست ۲۸ ساله که با درد انتشاری به پای راست از چهار ماه قبل، به پزشک مراجعه میکند و در آزمایش‌های بالینی و پاراکلینیکی بخصوص میلوگرافی تشخیص نورالژی سیاتیک داده میشود . بیمار تحت عمل جراحی و لامینکتومی دیسک چهارم و پنجم قرار میگردد . پس از گذشت دوره کوتاهی از عمل جراحی درد و ناراحتی قبلی برطرف نشده لذا مجدداً در سال ۱۳۵۴ به یکی از ممالک خارج رفته و پس از بررسی‌های بالینی و پرتوشناسی و بخصوص تنقیه باریم توده در قسمت خلفی ناحیه رکتوسگموئید دیده شد که همراه با خوردگی وسیع استخوان ساکروم بوده است که پس از نمونه برداری، تومور ژاننت سل تشخیص داده میشود (پرتونگاری شماره ۳).

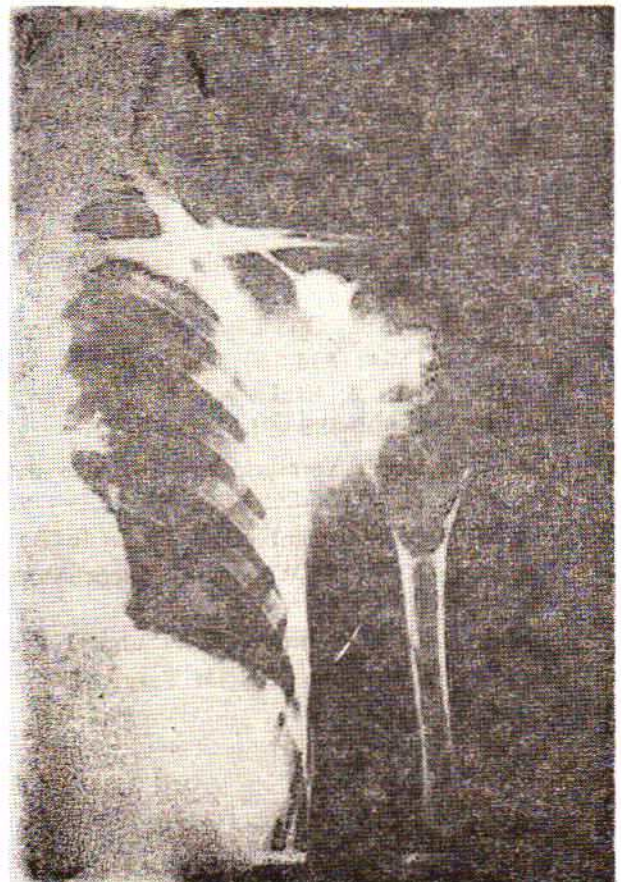

پرتونگاری شماره ۳ (ب)

م - ح ، زنی است ۳۴ ساله که توده‌ای در انتهای فوقانی بازوی چپ داشته که در آزمایش پرتوشناسی توده کیستیک با اکسپانسیون دیده میشود که علائم کلاسیک ژاننت سل است. ولی نکته جالب رشد سریع آن در کمتر از دو ماه بوده بطوریکه بیش از نصف تنه استخوان بازو را گرفتار میکند که شاید ترومبوز وریدی سبب این رشد و بزرگ شدن سریع شده باشد (پرتونگاری شماره ۴).



رئولنگاری شماره ۴ - م - ح - نمره ۲



پرتونگاری شماره ۴ - م - ح - نمره ۱

## REFERENCES :

- 1- A. Parisi, G.C.T. of bone. Electron Microscopic & Histochemical Investigation. Acta Orthop Scand (Suppl), 1731-38, 1978.
- 2- Bloodgood, J.C.: Benign Giant Cell Tumor of Bone. Its Dignosis and Conservative Treatment. Am. J. Surg. 73; 105-116, 1923.
- 3- Campbell, C.J. & Banfiglio, M.: Aggrasiveness & Malignancy in Giant Cell Tumor of Bone. Colston paper No 24 Butterworths Scientific publication, London. April 1972.
- 4- Dahliin, D. C., and Johnson, E. W.: Giant Cell Tumor. A study of 195 Cases Cancer 25 : 1061-1070, May 1970.
- 5- D'alonzo, R.F., et al.: Giant Cell Reaction of Bone. Report of two Cases. J. Bone & Joint Surg. 54 A: 1261-1271, Sep. 1972.
- 6- Ellis, F: Treatment of Osteoclastoma by Radiation. J. Bone and joint Surg. 31 A: 268 -280, May, 1949.
- 7- Frangakis, E.K,: Soft Tissue Spread of G.C.T., A Case Report. J. Bone and Joint Surg. 54A. 994-995, July 1971.
- 8- Goldenberg, R.R, Campbell, C.J. & Bonfiglio, M.; Giant Cell Tumor of Bone. An analysis of 218 Cases J. Bone & Joint Surg, 52A; 619-664, June 1970.
- 9- Geschter, C. & Copeland, M.: Tumor of Bone. Am. J. of Cancer. 1931.
- 10- Hutter, V.P. R.: Benign and Malignant Giant C. T. of Bone. A clinicopathological Analysis of The Nature Hisory of The disease. Cancer. 15: 653-690, July-Aug 1962.
- 11- Jaffe, H.L.: Tumor & Tumors Condition of The Bones & Joint. Philadelphia: Lea and Febiger.1958.
- 12- Jergesen H.E. et al: Diffuse Pigmented Vilo - Nodular Synovitis of knee, Mimicking Primęy Bone Neoplasm. A report of two Cascs, J. Bone joint Surg. (Am) Sep. 1978.
- 13- Jewell, J.H. & Bush, L. F.: Benign G. C. T. of Bone with Solitary pulmonary Metastasis. A Case Report J. Bone & Joint Surg, 46A: 848-852, 1964.
- 14- Levin, A. S. & Johnston, J.O.: Quantitative Immunofluorescence Studies of The Tumor Antigen Bearing Cell in G.C.T. of Bone. Cancer. 35, 2528, Sep. 1975.
- 15- Levine, H.A.: G.C.T. of patella Tendon Coincident with Paget's Disease. A Case Report J. Bone & Joint Surg. (Am) 53: 335-340, March 1977.
- 16- Shifrin: L.Z.: G. C. T. of Bone. Clin. Orthop. 82: 59-66, Jan.Feb. 1972.
- 17- Simurda, M. A.: G. C. T. of Bone in Canada: An Analysis of 108 Cases. J. Bone & Joint Surg. 528-584, August 1970.
- 18- Sybrandy, S., et al: Multiple G.C.T. of Bone. Report of Case. J. Bone & Joint Surg. 55 B: 350-566 May, 1973.
- 19- Tuli, S.M., et al: G.C.T. of Scapula, Treated by Total Scapulectomy. A Case Report. J. Bone & Joint Surg. 56A: 836-840 June, 1974.
- 20- Veliath, A. J, & Sanka ran, V.: Ovarian G. C. T. with Cystadenocarcinoma: Report of a Case Arch. pathol, 99: 488-491, Sept, 1975.
- 21- Vistnes, L.M. & Vermuelen, W.J.: The natural History of G. C. T., A case Report. J. Bone & Joint Surg. 57A: 865-868, Sep. 1975.
- 22- Wearne, M.: Treatment of G. C. T. in Bone. J. Bone & Joint Surg. 52B: 791, Nov. 1970.
- 23- Windeyer, B. W. & Woodyatt, Osteoclastoma, A stady of 38 Cases. J. Bone & Joint Surg. 31B 252-267, May. 1949.
- 24- Wilson, P,D. & Lance M. E.: Surgical Recostruction of Skeletal Following Segmental Research of Bone Tumor. J. Bone & Joint Surg. 47A; 1629-1656, Dec. 1965.