

مری کوتاه وبعثی در مورد مری بارت Short Esophagus. and Barrett,s Syndrome

(گزارش دومورد)

دکتر محمود مظفری- دکتر حسین اشراقی*

مجله نظام پزشکی
سال نهم، شماره ۲، صفحه ۱۲۶، ۱۳۶۳

مقدمه:

در پرتونگاری از مری با ماده حاجب، تنگی همراه با اولسر در مرز ۱/۲ میانی و تحتانی مری با درجاتی از اتساع قسمت پروکسیمال مری مشاهده میگردد (شکل شماره ۱).

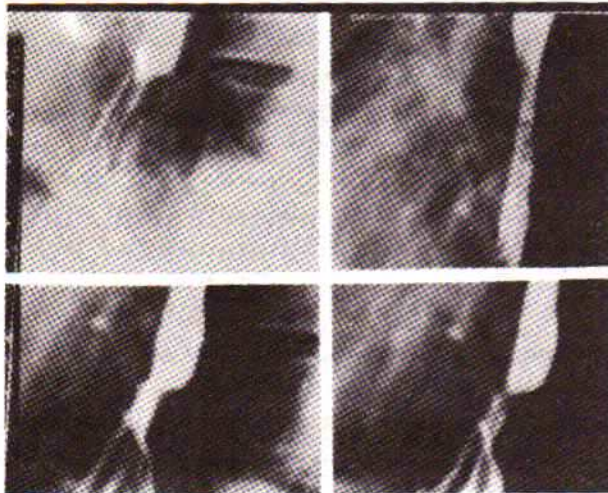
ضایعات غیر توموری و تغییرات آماسی همراه یا بدون تنگی یا زخم پپتیک در قسمت انتهائی و میانی مری بیماریهای نسبتاً نادری هستند که میتوانند عامل بازگشت محتویات معده به مری Reflux بوده و یا در نتیجه آن ایجاد گردند. از نمونه‌های بارزی که اینگونه تغییرات را سبب میشود، فتق هیاتال است.

وجود چنین ضایعاتی اکثراً فکر را متوجه اکتسابی بودن ضایعه مینماید، معذالک مواردی نیز وجود دارد که اینگونه تغییرات آماسی و تظاهرات ثانویه آن بدنبال عیوب مادرزادی ایجاد گردیده است. از آنجمله‌اند مری‌های کوتاه (Short Esophagus) و متاپلازیهای موضعی بافت پوششی مری. تفکیک و تشخیص حالات اخیر از نظر بالینی اهمیت فراوان دارد و بر خلاف آنچه تصور میشود تشخیص آنها آسان نمیشود.

از آنجا که تومورهای بدخیم مری در کشور ما شیوع فراوان دارد، عده زیادی از بیماران مبتلا به ناهنجاری‌های فوق‌الذکر به اشتباه بعنوان سرطان (کانسر) مری تلقی میشوند، از این رو متخصصان گاستروانترولوژی و رادیولوژی باید در فکر تغییرات نامبرده در بالا نیز بوده و آنرا تجسس نمایند.

مریهای کوتاه و آپلازیک موارد بسیار جالبی را در مجموعه بیماران ما تشکیل میدهند، بطوریکه فقط در سال ۱۳۶۱ به چند مورد از این بیماران برخورد کردیم. لذا در این مقاله ضمن معرفی دو بیمار، علت (اتیولوژی)، بیماریزائی (پاتوژنی)، رادیولوژی و تغییرات آسیب‌شناسی را مورد بحث قرار خواهیم داد.
معرفی بیمار: رس، ۳۵ ساله، کارگر.

علت مراجعه: دیسفاژی که از ۵ سال پیش شروع شده است. سابقه بیماری را با احساس سوزش پشت جناغ سینه از ۱۵ سالگی ذکر میکنند که سوزش تا ناحیه گردن و بناگوش بیمار انتشار داشته است، بیمار نسبت به غذاهای جامد دچار سختی بلع بوده و مواد آبکی نیز ایجاد ترشی در معده میکرده است.

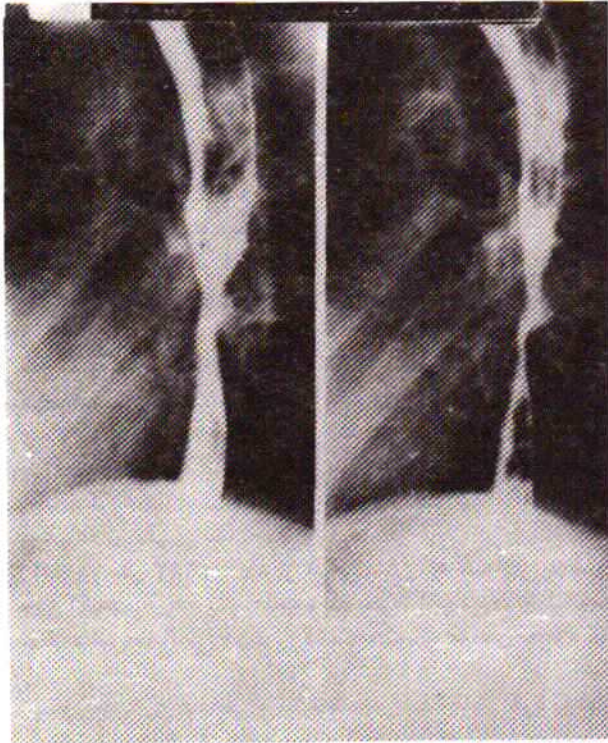


شکل شماره ۱:

اولسر در مرز ۱/۲ میانی و تحتانی مری همراه دیلاناسیون نسبی در قسمت پروکسیمال.

ناحیه هیاتوس دیافراگم وسیع و بازگشت محتویات معده به مری در وضعیت ترندلنبورگ انجام میگرفت. (شکل شماره ۲)
گاستروسکپی با استفاده از گاستروسکپ Gifd4 انجام گرفت.

علائم واضح هر نی هیاتال و بازگشت محتویات معده به مری
بسهولت مشاهده میگردد.
در وضعیت ایر کنتراست تصویر اولسر در اتصال بناحیه تنگی که
در فاصله ۶ سانتیمتری دیافراگم قرار گرفته است دیده میشود
(شکل شماره ۳).



شکل شماره ۳:

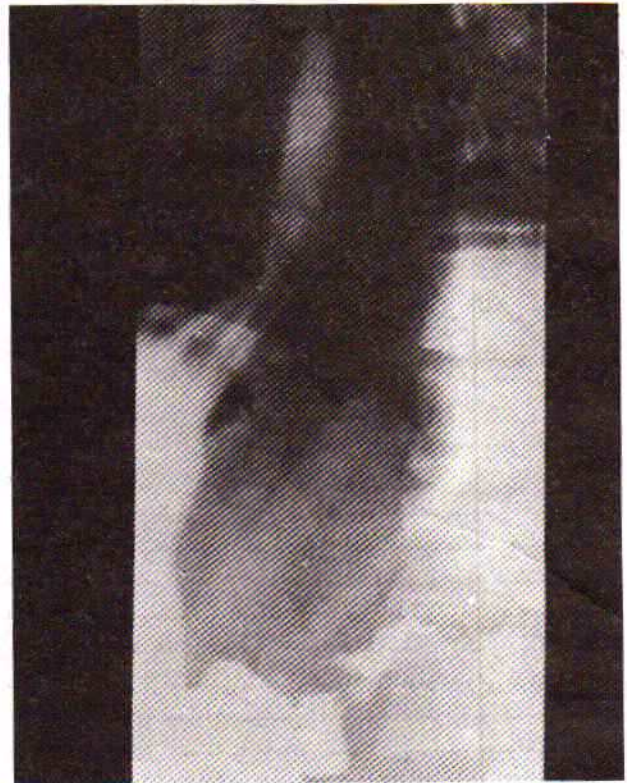
تصویر نیش درشت در ۱/۲ میانی مری همراه با تنگی موضعی و دیلاناسیون
قسمت پروکزیمال مری.

در اندوسکپی از مری، در فاصله ۳۵ سانتیمتری از دندانهای
پیشین (۵ سانتیمتر بالای دریچه تحتانی مری) تنگی دیده میشود
که اندوسکپ Gifd4 بسختی از آن عبور نموده و محل اتصال
پوشش مالپیگی و غددی در بالای این ناحیه تنگی قرار داشت.
شیره معدی بسهولت در این ناحیه وارد میگردد. در حالی که
بیمار آرمیده و هیچگونه حالت تهوع و استفراغ در نزد بیمار وجود
نداشت، حرکت معدی بطوری بود که گوئی دریچه‌ای در انتهای
مری وجود ندارد.

نمونه برداری‌های (بیوپسیهای) متعدد از فواصل ۰،۲۵، ۰،۳۰، ۳۵
سانتیمتری مری برداشته شد و آزمایش آسیب‌شناسی در مرکز
پاتولوژی تهران بشماره- ۵۲۲۵ انجام و تشخیص بیماری بارت
مورد تأیید قرار گرفت.

بحث: در سال ۱۹۵۰ میلادی، بارت (Barrett) سند رومی را
شرح داد که طی آن مری بصورت مادرزادی کوتاه بود، تنگی
موضعی و اولسر در مری مشاهده شده ضمن اینکه اپیتلیوم مخاطی
زیر ناحیه اولسر از نوع مخاط معدی بوده است (۴). بعدها در سال
۱۹۵۷ بارت از اصطلاح مری کوتاه صرفنظر کرده عبارت «مری
تحتانی که توسط مخاط معده پوشیده شده» را بکار برد.

در سال ۱۹۵۳ Johnstone and Allison بیماران مشابهی
را گزارش داده‌اند و متذکر شدند که اپیتلیوم ستونی موجود نوعی



شکل شماره ۲:

دیلاناسیون هیانوس مری و علائم برگشت محتویات معده به مری دیده
میشود

مخاط مری در جریان اندوسکپی و در قسمت ابتدای مری
طبیعی است. خط اتصال مخاط مالپیگی و غددی در فاصله
۲۷ سانتیمتر (۱۳ سانتیمتر بالای کاردیا) قرار داشت. در این
ناحیه تنگی شدید و تصویر اولسری که پوشیده از فیبرین بود
مشاهده شد. نمونه برداری‌های متعدد از فواصل بترتیب ۲۰ و ۲۵
و ۳۰ و ۳۵ سانتیمتری از مری گرفته شد سپس گاستروسکپ
Gifd3 عبور داده شد و معده واثنی عشر مورد بررسی قرار گرفت که
عاری از ضایعه بود.

این مقاله با همکاری وزیر نظر دکتر مسلم بهادری تهیه گردیده
که بدین وسیله از ایشان قدردانی میشود.

آزمایش آسیب‌شناسی قطعات برداشته شده در مرکز پاتولوژی
تهران انجام گرفت (شماره‌های ۴۶۵۶- H تا ۴۶۶۲- مرکز
پاتولوژی تهران)، بیماری بارت تأیید گردید.

بیمار شماره ۲: غ-ع الف، ۲۸ ساله، کارمند.

علت مراجعه: دیسفاژی که از دو سال پیش شروع شده است.
سابقه بیماری: بیمار از طفولیت احساس سوزش در پشت جناغ
سینه مینمود که در حالت دراز کشیدن وضع بدتر میشد و شدت
علائم در شبها بوده است.

علائم فیزیکی مثبت نداشته و وزن بیمار نیز تغییر نکرده است.
در پرتونگاری‌های انجام شده از مری، تنگی محدودی در طول
تقریبی ۳ سانتیمتر در قسمت دیستال مری با درجاتی از اتساع در
نیمه پروکسیمال مری دیده میشود ضمن اینکه توقف نسبی باریم
مشاهده شده و مواد غذایی خورده شده بعلت عدم عبور از قسمت
تنگی مخلوط با باریم در قسمت ابتدای مری مشاهده میشود.

متاپلازی مخاطی است که از جانب مخاط طبیعی کاردیا بطرف مری کشیده شده است (۲).

این کیفیت توسط نویسندگان مختلف پنانهای مختلف نامیده شده است از جمله عدهای آنرا سندرم بارت (Syndrome Barrett, s) نام نهادهاند (۸ و ۱۱).

ناهنجاری الیسون- جاهرستون نامی است که عدهای دیگر بر آن نهادهاند (۱۵ و ۱۸) و عمومی ترین نام برای آن ضایعه تحت عنوان مری بارت (Barrett, S. Esophagus) شناخته شده است (۱۵ و ۱ و ۹ و ۳). در بیماران که دچار تنگی و یا اولسر در مری میباشند همواره از نظر امکان وجود مری بارت باید مورد توجه قرار گیرد. وجود اولسر و تنگی میتواند همراه و یا مجزا از یکدیگر دیده شوند و حتی تنگی هائی که بتدریج شدیدتر میگردند نیز ذکر شده است.

بیماریزائی (پاتوژنی): مبداء و منشا اپیتلیوم ستونی که قسمت تحتانی مری را پوشانده است و عملاً در امتداد مخاط کاردیا است بطور واضح مشخص نیست.

در جریان رشد طبیعی چنین پوشش اپیتلیوم ستونی به پوشش اسکواموس برگشت مینماید و این برگشت مخاطی از قسمت میانی مری شروع شده و به دو طرف مری امتداد میابد. در پاتوژنی مری بارت گفته میشود که این برگشت مخاطی در قسمت تحتانی مری متوقف میگردد. دیده شده که این پوشش مخاطی ستونی در افراد سالم بی علائم بالینی نیز وجود دارد.

آدلر در سال ۱۹۶۳ با دلائل کافی نشان داد که این پوشش ستونی اکتسابی بوده و از جانب معده بطرف انتهائی مری کشیده شده تا پوشش محافظی جهت بازگشت محتویات اسیدی معده باشد (۷).

وجود متاپلازی مخاطی و تولید شدید غدد مخاطی فرضیه فوق را که پوشش مخاطی از جانب معده کشیده شده تائید مینماید (۱۶).

این پوشش ستونی مقاوم به اسید و پپسین بر اثر نیاز در طول مری بصورت اکتسابی ایجاد میگردد. در مواردی که به چنین محافظی بطور منتشر احتیاج نباشد، جزائر مخاطی یا پوشش اسکواموس در ناحیه تحتانی مری مشاهده شده است.

در حالیکه تصور میشود که اپیتلیوم موجود در قسمت تحتانی مری نمایانگر رشد بطرف بالای مخاط طبیعی معده سالم است مطالعات دقیق تر فوق میکروسکوپی پیشنهاد میکنند که گاهی از اوقات مخاط دارای ساختمانهای غدد مشابه بافت مخاطی معده و مخاط مشابه روده همراه با سلولهای انتروکرومافین میباشد، بعلاوه اشکال سیتولوژی وجود دارد که نشان میدهد سلولهای از نوع دو گانه Hybrid بین مخاط معده و مخاط روده نیز وجود دارد (۱۳). منشاء این مخاط مورد بحث است در حالیکه مدارکی بنفع ناهنجاری مادرزادی وجود دارد و عدهای طرفدار اکتسابی بودن ضایعه میباشند.

آزمایشهای مانومتریک نشان داده که عملکرد (فونکسیون) حرکتی در قسمت تحتانی مری (با پوشش ستونی) شبیه مری بوده و اسفنکتر تحتانی مری نیز در زیر ناحیه اپیتلیوم ستونی قرار گرفته است (۹). گاهی اوقات این اسفنکتر وجود داشته و زمانی میتواند وجود نداشته باشد و این خود مؤید آنست که مری کوتاه نبوده بلکه قسمت تحتانی بتوسط مخاط غیر مالپیگی پوشیده شده است. **نمای آسیب شناسی:** شرح بافت شناسی (هیستولوژیک) مخاط ستونی متفاوت است بطریقی که میتواند مخاط از نوع اتصالی (Junctional) عمق معدی (Fundal) باشد و یا از نوع

مخاط روده‌ای و یا اینکه از نوع اپیتلیوم ستونی خاصی باشد که در این حالت حاوی سلولهای Goblet بوده و حد فاصل مخاط معده و روده میباشد.

نمونه برداریهای (بیوپسیهای) متعدد از ناحیه اپیتلیوم ستونی نشان داده که عدم تجانس شدید در پوشش مخاطی وجود دارد و همواره طیف وسیعی از انواع مخاط مشاهده میشود. ممکنست سه نوع پوشش اپیتلیائی مشاهده گردد. شایع ترین آن یکنوع پوشش اختصاصی ستونی است که دارای سطحی پرزی شکل (Villiform Surface) بوده و گاهی سلولهای جانبی روده‌ای، گاهی سلولهای پانت بوده ولی فاقد سلولهای پاریتال و اصلی معدی است.

نوع دوم پوشش از نوع معده خصوصاً از نوع عمق معدی بوده و حاوی سلولهای پاریتال و اصلی است.

نوع سوم مخلوطی از این دو بوده و خصوصاً سلولهای نوع هیبرید (Hybrid) ممکنست دیده شود.

از نظر موقعیت پوشش مخاطی شامل مخاط ستونی اختصاصی در قسمت پروکسیمال و مخاط نوع فوندوس معده در قسمت دیستال میباشد. در صورتیکه مخاط اتصالی وجود داشته باشد، بین این دو قسمت قرار میگیرد.

اختلاف نظر هائی که قبلاً در بحث هیستولوژیک وجود داشته، معلول گزارش از بیماران با نمونه برداری کم بوده ولی گزارشهای جدید که حاوی بیماران بیشتر با استفاده از روش بیوپسیهای متعدد است، این مسئله را بخوبی ثابت مینماید. نمونه برداری پشت سرهم نشان داده است پوشش استوانه‌ای میتواند بطور پیشرونده جانشین پوشش مخاط مالپیگی گردد (۱۱). معذالک برقراری مخاط نوع روده‌ای و یا اختصاصی پرزی شکل گزارش نشده است.

در بعضی از موارد علاوه بر پوشش ستونی، ساختمانهای غددی در زیر مخاط دیده میشود که از لحاظ آنزیماتیک و ساختمان میکروسکپ الکترونی و متفاوت از ساختمان معده خالص و یا روده خالص است. پول و همکارانش در یک مطالعه وسیع که بیشتر بر پایه نمونه برداریهای مکرر قرار دارد، ساختمان انواع مخاط را توصیف کرده و بیشتر توجه را بطرف مخاطهای ناهنجار جذب کرده است و آنها بخوبی توانسته‌اند انواع سه گانه مخاطی را در نمونه برداریهای پشت سرهم نشان دهند (۹). ماهم در هر دو نمونه بیوپسیهای متعدد از محل ضایعه برداشته و تفاوت غددی بافت مخاطی را مشاهده کردیم.

دکتر مورسون و داوسون در کتاب باارزش آسیب شناسی دستگاه گوارش متذکر میشود که این ضایعه بیشتر اکتسابی بوده ولی احتمال مادرزادی بودن ضایعه را نیز در بعضی موارد رد نکرده است (۱۲).

همیلتون و همکارانش نشان داده‌اند که در بیماران که در آنها عمل ازوفگوس- گاستروستومی انجام گرفته که در آن قسمت پروکسیمال مری به ته معده متصل (اناستوموز) شده است، بعد از برقراری رجعت معدی Reflux که شایع است، باقیمانده مری بتدریج توسط مخاط ستونی مفروش گردیده است (۱۰).

علائم پرتونگاری: در مواردیکه ضایعه بطور کامل رشد پیدا نموده باشد، علائم پرتونگاری تیپیک و پاتوگنومونیک از جهت تشخیص میباشد. علائم زیر در مری دیده میشود:

۱- ناحیه سالم پروکسیمال که دارای مخاطی طبیعی است و بقسمت تنگی ختم میگردد. مخاط این ناحیه از نوع سنگ فرشی و حرکات پرستانیک طبیعی است.

۲- قسمت میانی ناحیه با شکل لوله‌ای (Tubular) تنگ تر از

هنوز اعتقاد قطعی را نمیتوان نشان داد. آنچه که مسلم گردیده است اعمال نمونه برداری (بیوپسی) در سالهای اخیر نشان داده است که در عده‌ای از این بیماران میتوان سه نوع اپیتلیوم در قسمتهای مبتلا تشخیص داد که عبارتند از:

- ۱- نوع اتصالی Junctional و نوع معدده‌ای Fundal ۲- نوع روده‌ای ۳- نوع پرزی شکل با سلولهای Hybrid تشخیص قطعی بیماری با علائم پرتونگاری، از وفاگوسکپی، نمونه‌داری براحتهی داده میشود، از عوارض این بیماری زخم پپتیک مزمن، تنگی مری و بازگشت محتویات معدی و بسالارخه آدنوکارسینوم میباشد که در بعضی از آمارها شیوع نسبتاً بالایی را نشان میدهد.

REFERENCES:

- 1- Adler, R.H.: The lower Esophagus Lined by Columnar epithelium. Its Association with Hiatal Hernia. Stricture Tumor. J. Thoracic Cardio-Vascular. Surg 45:113, 1963.
- 2- Allison, P.R., Johrstone, As: The esophagus lined with gastric mucosa membrane. Thorax 8--87-101, 1953.
- 3- Barrett, N.R.: The esophagus Lined with Gastric Mucosa Membrane. Surgery St. Luis: 1, 881, 1957.
- 4- Barrett, N.R.: Chronic Peptic Ulcer of The Esophagus and "Esophagitis" BR. J. Surg 38: 175-182, 1950.
- 5- Belladonna, Ja., Hajda, si.: Adenocarcinoma in Situ in Barrett Esophagus Diagnosed by Endoscopy Cytology N. Engl. J. Med 291: 895-896, 1974.
- 6- Burgess, J.N. et al.: Barrett's Esophagus. Mayo-Clinics Proceedings 46:728, 1971.
- 7- Denoso, VP., Chey, W.Y., Browerman, SP: Gastric Secretion and Gastric Mucosal Morphology in Chronic Alcoholism, Arch. Intern. Med, 130: 715-719, 1972.
- 8- Goldman, M.C., and Beckman, R.C.: Barrett Syndrome. A Case Report with Discussion About Concepts of Pathogenesis. Gastro-Wnterology 39:104, 1960.
- 9- Have, A., Payne, Ws: Adenocarcinoma in The Columnar Epithelial Lined Lower (Barrett Esophagus) Thorax 28:511-514, 1973.
- 10- Hamilton, S.R., Yardly, J.H.: Regeneration of Cardiac Type Mucosa and Acquisition of Barrett's Mucosa After Esophagogastrectomy, Gastro-entorology 72:669, 1977.
- 11- Mossbrg, S.M.: The Columnar Lined Esophagus (Barrett's syndrome). An Acquired Condition. Gastroentorology 50-: 671, 1966.
- 12- Morson, B.C. and Dawson, J.M.P.: Gastrointestinal pathology. Blackwell Scientific Publication, Osney Mead Oxford pp 28-30, 1979.
- 13- OZZELLO et al: Columnar Mucosa of Distal Esophagus in Patient with Gastroesophageal Reflux

قسمت پروکسیمال و حاوی مخاط ستونی است. ۳- قسمت انتهایی که طویل‌ترین ناحیه همراه هرنی هیاتال است این قسمت توسط اسفنکتر نارسائی ازو فاگو گاستریک از معدده جدا و یا بتدریج در آن محو میگردد (۱ و ۱۴).

بنابراین در نوع تمام عیار ضایعه، مری در ناحیه پروکسیمال به استوانه‌ای شبیه است که بدنبال یک استوانه، استوانه‌ای تنگ‌تر در قسمت زیرین (ناحیه با مخاط ستونی) وجود دارد و مجدداً در انتها به استوانه‌ای گشادتر ختم میگردد. البته موارد بسیاری گزارش شده که علائم رادیولوژیک و یا قسمتی از علائم هیچگونه تطابقی با گفته‌های فوق نداشته است (۱۷).

نشانه‌های بالینی: مهم‌ترین علامت بیماری دیسفاژی واحساس سوزش پشت جناغ سینه است که سبب مراجعه بیماران میشود. ولی بیماری میتواند مدتها بدون علامت بوده و آنگاه که عارضه‌ای پیدا شود مراجعه کنند. اغلب بیماران در سن متوسط مراجعه میکنند ولی در شرح حال آنها علائمی از دوران کودکی ذکر میشود. عده‌ای از بیماران ما لااقل بیست تا بیست‌وپنج سال قبل از مراجعه از دیسفاژی و احساس سوزش شکایت داشته‌اند. بیمار اول ما از پانزده سالگی از سوزش و درد پشت جناغ سینه شکایت داشته است، در یک گزارش از هفده بیمار مبتلا به سندروم بارت در کلینیک مایو که از سال ۱۹۵۰ تا ۱۹۶۹ جمع‌آوری گردیده است^(۶)، علائم به شرح زیر بوده است:

دیسفاژی سیزده مورد- برگشت معدی یازده مورد- دل سوزش ده مورد- درد اپی گاستر چهارمورد- آروغ زدن پنج مورد- لاغری چهار مورد- هماتمز دومورد بوده است. سن متوسط بیماران هنگام مراجعه ۵۷/۵ سال و علائم بیماری از دوهفته تا بیست‌وپنج سال متفاوت بوده است. در پانزده بیمار از نظر اندوسکپی تنگی منطقی‌ای در مری دیده میشود که از حدود سه اینچ بالای دیافراگم تا محاذی مری با مانویریم استرونوم میتواند ایجاد گردد و محل تشکیل آن در حد فاصل دوپوشش مالپیگی و ستونی است. علاوه بر تنگی اولسر با عمق متفاوت در مری ایجاد میگردد، محل تشکیل اولسر در ناحیه پوشش ستونی است. تغییراتی نظیر خونریزی، سوراخ شدگی نیز میتواند در اولسر ایجاد گردد. تغییرات التهابی از نوع آروفاژیت بصورت منتشر و بویژه در ناحیه با پوشش مالپیگی مشاهده میشود (۳۸٪ موارد) البته وجود آروفاژیت ارتباطی با نوع پوششی ستونی ناحیه دیستال مری ندارد.

مسئله عفونت در مری بارت مطرح بوده ولی ارتباط واضحی بین برگشت محتویات معدده به مری و عفونت بتأیید نرسیده است. تغییرات آدنوکارسینوما در مری بارت با شیوع نسبی همراه است بطوریکه در یک گزارش از کلینیک مایو از ۸۵ بیمار مبتلا به بارت در طول ۲۰ سال تنها دومورد گزارش شده است ۲/۴۰٪ در نتیجه هرگونه تغییر مخاطی در این بیماران باید مشکوک تلقی شود (۵۹٪). گاستریت از نوع انترال و یا محدود به ناحیه فوندوس همراه مری بارت دیده شده است (۱۶٪) ولی بنظر میرسد ارتباطی بین این دو کیفیت وجود نداشته باشد و موارد گزارش شده معلول استفاده از الکل و وجود الکلیسم و تغییرات گاستریت در دنباله آنست (۷).

خلاصه:

دومورد بیماری مری کوتاه یا مری بارت گزارش میگردد. این کیفیت یک حالت نادری نیست و باید در بررسی بالینی بیماران که از دردهای پشت جناغ سینه و یا عسرالبع شکایت مینمایند مورد توجه قرار گیرد. پاتوژنی بیماری مورد بحث قرار گرفت و دونکته اساسی در ماهیت بیماری اینکه آیا ناهنجاری مادرزادی در جریان تکامل مری و یا یک بیماری اکتسابی است بحث شده است، گرچه

Pathol. Ann 12:41, 1977.

14- Pierce, J.W., Cheamer, B.: The Diagnosis of the Columnar Lined Esophagus Clin. Radiology 14:64, 1963.

15- Seaman, W.B. and Wylie, R.H.: Observations on The Nature of The Stricture in Barrett's Esophagus (Allison and Johrstone's Anomaly) Radiol 14:64, 1963.

16- Som, M.L., Shapiro, J.H. and Jacobson, H.G. (The gastric Lined Esophagus with Esophagitis. Radiology 64:856, 1957.

17- Visalli, J.A.: Congenital Short Esophagus, Case Report. Surgery 56:1137, 1964.

18- Wright, J.T.: Allison and Johrstone's Anomaly Am.J.R. Radium Therapy Nucl. Med 94:3808, 1965.