

## سندرم مارشزانی (Marchesani - syndrome)

«گزارش دو مورد از يك خانواده»

مجله نظام پزشکی

سال هفتم ، شماره ۳ ، صفحه ۱۹۰ ، ۱۳۵۸

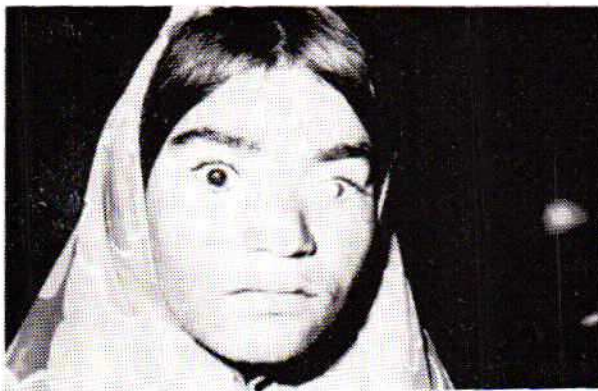دکتر بهنام کامران - دکتر حمید علیزاده - دکتر محمد علی حاج علی اکبری - دکتر پیرناز اشرافی \*

### مقدمه :

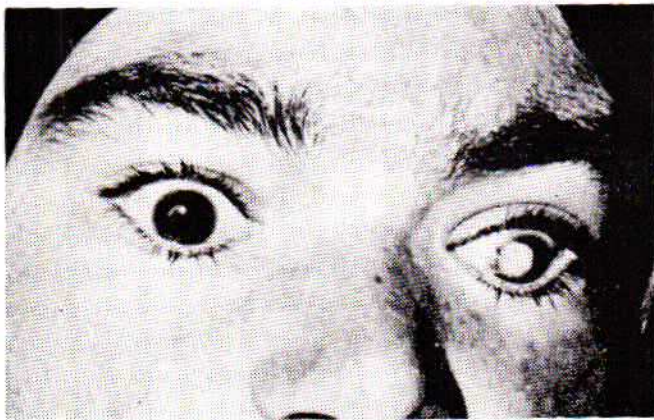
سندرم مارشزانی، نخستین بار در سال ۱۹۳۹، توسط Marchesani شرح داده شد. این بیماری ارثی و نادر است که از طریق اتوزومال مغلوب منتقل میشود (۵). ولی غالب بودن بیماری نیز گزارش شده، بطوریکه Kinders ضمن مطالعات خود دو مورد سندرم مارشزانی بطریق اتوزوم غالب مشاهده کرده است (۳). از مشخصات بیماری باید کوتاهی قد، چاقی، کوتاهی انگشتان محدودیت حرکات مفاصل، بیلی شکل شدن انگشتان، پهن بودن دستها و پاها، کروی بودن عدسی چشم، دررفتگی عدسی چشم، لرزش عنیبه، نزدیک بینی، آب سیاه (گلو کوم) جمجمه پهن و کوتاه (براکي سفالي) را نام برد.

### شرح حال بیماران :

بیمار دختری است ۱۵ ساله، بوزن ۴۳ کیلوگرم که بعلت اختلال بینایی بدرمانگاه چشم پزشکی مراجعه کرده است. در معاینه‌ای که از بیمار بعمل آمد در رفتگی عدسی هر دو چشم همراه با افزایش فشار داخل هر دو چشم (فشار چشم راست ۲۵ میلیمتر جیوه و فشار چشم چپ ۳۲ میلیمتر جیوه بود)، کوتاهی قد، جثه نسبتاً چاق و نزدیک بینی چشم راست جلب توجه میکرد بطوریکه بیمار از فاصله ۵ متری قادر به شمارش انگشتان نبود و چشم چپ بیمار از کودکی فاقد بینایی بود. در معاینه‌ای که از بیمار بعمل آمد علاوه بر دررفتگی عدسی چشم، آب مروارید (کاتارا کت) نیز در چشم چپ وجود داشت (شکل شماره ۱ و ۲). دیگر علائم بیماری مثل



شکل شماره ۱



شکل شماره ۲

لرزش عنیبه هر دو چشم، کوتاهی انگشتان دستها و پاها نیز مشهود بود (شکل شماره ۴ و ۵).



مشخص نیست ولی در موارد دررفتگی عدسی، گیر کردن آن در مردمک باعث افزایش فشار داخل چشم و گلو کوم ثانوی نسبت به انسداد مردمک میگردد، ولی وقتی زنولا سالم و عدسی در محل خودش قرار داشته باشد این مکانیسم در ایجاد گلو کوم نقشی بازی نمیکند و در حالت اخیر تماس منطقه بزرگی از عدسی و عنبیه میتواند ایجاد انسداد مردمک و افزایش فشار داخل چشم بکند (۳). علت مراجعه اکثر بیماران نزدیک بینی میباشد و یکی از خصوصیت نزدیک بینی این بیماران آنستکه دائماً در حال پیشرفت است (۱). مکانیسم نزدیک بینی در بیماران نابجائی (اکتوبی) و کروی شکل بودن عدسی چشم است که لرزش عنبیه نیز بآن اضافه میگردد (۵). کوتاهی انگشتان از نشانه‌های مشخص بیماری است ولی گاهی انگشتان عنکبوتی (آراکتوداکتیلی) نیز همراه سندرم گزارش شده است (۱ و ۶).

علت کروی شکل شدن عدسی چشم را هیپرپلازی جسم مژگانی میدانند. در اواخر دوران کودکی هیپرپلازی اجسام مژگانی ایجاد و در نتیجه وقفه‌های در کشش فیبرهای زنولا ایجاد میشود، لذا این عمل سبب کروی شکل شدن عدسی چشم و حداکثر تطابق در موقع دیدن میگردد (۱). کوچک شدن عدسی چشم سبب دررفتگی و ایجاد لرزش عنبیه میشود (۲).

گلو کوم بیماران به هر گونه درمان جراحی مقاوم است. در آوردن عدسی چشم برای درمان گلو کوم توصیه شده است ولی همیشه رضایت بخش نیست، برداشتن عنبیه (ایریدکتومی) بطریقه abexterno نیز در مراحل اولیه بیماری و قبل از اینکه تغییرات ثانوی ایجاد شود، پیشنهاد شده است ولی نتایج آن معلوم نیست (۲). دررفتگی عدسی چشم، لرزش عنبیه، نزدیک بینی و انگشتان عنکبوتی در سندرم مارفان هم وجود دارد (۴) ولی در سندرم مارفان قد بلند، مفاصل شل، کاهش چربی زیر پوست، بیماریهای قلبی - عروقی از جمله نارسائی آئورت، تنگی آئورت و گاهی نارسائی میترال و سایر خصوصیات سندرم مارفان سبب تفکیک آنها میشود.

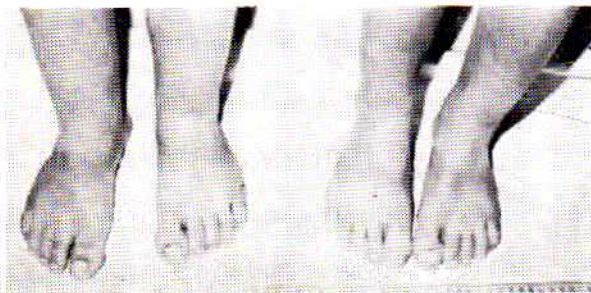


شکل شماره ۳- سمت راست خواهر بیمار که کاتاراکت ندارد

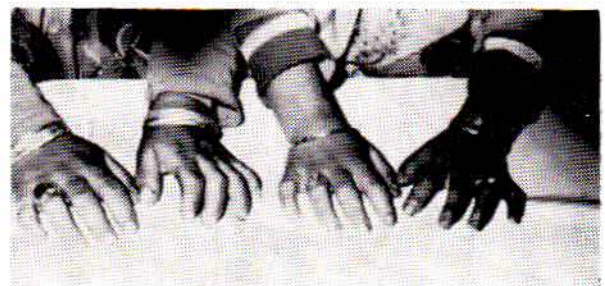در شرح حالی که از بیمار گرفته شد پدر و مادر بیمار دخترعمو و پسرعمو بودند و یک خواهر ۱۲ ساله نیز داشت که تمام مشخصات بیمار را دارا منتهی چشم چپ فاقد آب مروارید بود و چشم راست وی بعلت ابتلاء به گلو کوم درک نورنداشت (شکل شماره ۳ سمت راست). مادر این دو خواهر ۵ سال قبل فوت شده و بر طبق اظهار بیماران مادر آنها نیز کور و کوتاه قد بوده است. هر دو خواهر بیمار نیز مورد معاینه قرار گرفتند غیر از اختلال بینائی که از کودکی گرفتار آن بوده‌اند ناراحتی عضوی دیگری نداشتند. قد خواهر بزرگتر ۱۳۲ سانتی‌متر، وزن ۴۳ کیلوگرم، قد خواهر کوچکتر ۱۲۷ سانتی‌متر و وزن ۴۰/۵ کیلوگرم بود. قلب و ریه هر دو بیمار طبیعی، کبد و طحال غیر قابل لمس و اندازه جمجمه طبیعی بود. پرتونگاری از استخوان‌های مختلف بغیر از کوتاهی استخوانها نکته مثبتی نشان نداد. فرمول خونی و آزمایش ادرار، قند و اوره و سرعت رسوب گلبولی طبیعی بود. اشتهای بیماران خوب، عقب ماندگی ذهنی موجود نبود فقط از سر درد و بیخوابی شکایت داشتند.

**بحث:** سندرم مارشزانی یک دیس ژنری مزودرمال ارثی مغلوب بوده ولی گاهی انتقال آن بطریقه اتوزومال غالب نیز گزارش شده است (۳).

بیماری (پاتوزنی) افزایش فشار داخل چشم بدون دررفتگی عدسی



شکل شماره ۵- پاهای دو بیمار



شکل شماره ۴- دستهای دو بیمار

بحث آب سیاه (گلوکوم) همراه با دررفتگی عدسی هر دو چشم ، قد کوتاه ، تغییر شکل مخصوص انگشتان دستها و پاها ، لرزش عنبیه و نزدیک بینی وجود داشت. چشم چپ يك بیمار علاوه بر دررفتگی عدسی چشم ، آب مروارید (کاتاراکت) نیز داشت . در بررسی که از بیمار بعمل آمد تاریخ شروع آب مروارید مشخص نشد ولی بیمار اظهار میداشت که از کودکی فاقد بینایی در این چشم بوده است و سابقه ضربه را نیز ذکر نمیکرد.

بیماری درمان خاصی ندارد ، گلوکوم بیماران به درمان جراحی مقاوم میباشد اگر چه اقداماتی نیز در این زمینه انجام میگردد.

در هموسیستین اوری نیز دررفتگی عدسی چشم دیده میشود ولی بیماران مبتلا به هموسیستین اوری مشابه سندرم مارفان دارای قد بلند بوده و اکثر نشانه های سندرم مارفان را دارند، بعلاوه در این بیماران عقب ماندگی ذهنی نیز جلب توجه میکند.

خلاصه: سندرم مارشزانی يك بیماری ارثی اتوزومال مغلوب میباشد ولی گاهی هم بطریقه اتوزومال غالب منتقل میشود. این سندرم درد و خواهر از يك خانواده مشخص گردید با توجه به اینکه مادر این خانواده نیز مبتلا به چنین عارضه ای بوده لذا نوع توارث در این دو بیمار بطریقه اتوزومال غالب میباشد. در دو بیمار مورد

#### REFERENCES:

- 1- Jones, R.F.: The syndrome of marchesani. Br. J. Ophthalmol. 45: 377, 1961.
- 2- Levy, J., Anderson, P. E.: Marchesani's Sundrome. Br. J. Ophthalmol. 45: 223-226, 1961.
- 3- Willi, M., Kut. L., Cotlier, E.: Pupillary - black glaucoma in the marchesani syndrome. Arch. Ophthalmol. 90: 504 - 508, 1973.
- 4- Wachtel, J. G.: The ocular pathology of marfan's syndrome. Arch. Ophthalmol. 76 : 512<sup>2</sup>- 522, 1966.
- 5- Daniel Vaughan Taylor Asbury 7 the Edition. General Ophthalmol. 1974.
- 6- Patrick, D.: Trevor - Roper the Eye and its disorders, second prioting 1974.