

● مقاله موردی کد مقاله: ۰۴۶



مراحل بازسازی عدم تشکیل مادرزادی یکطرفه صورت و بینی

(Tessier Cleft No.1)، گزارش یک مورد نادر

دکتر فرهاد حافظی^{۱*}

دکتر بیژن نقیب زاده^۲

دکتر امیر حسین نوحی^۳

خلاصه

زمینه و هدف: در این مقاله به گزارش دو مورد عدم تشکیل نیمی از بینی با علائم همراه آن می‌پردازیم. موارد فوق از ناهنجاریهای بسیار نادر مادرزادی است که با بررسی مقالات منتشر شده تنها سه مورد از آن گزارش شده است. این نقص بعنوان شکاف شماره ۱، از انواع نادر شکافهای کرانیوفاسیال که توسط دکتر پل تسییه طبقه‌بندی شده می‌باشد.

(Paul Tessie.1976) در اینگونه بیماران علاوه بر عدم وجود نیمی از بینی، رشد نیمه میانی صورت (mid face) نیز متوقف می‌شود و آنومالی‌های مختلفی در چشم و یا استخوان گونه همراه آن می‌باشد، لذا چندین تیم تخصصی بمنظور درمان آنومالی‌های مختلف این افراد مورد نیاز است.

مواد و روشها: جهت ایجاد تقارن بیشتر و ظاهر طبیعی‌تر، اعمال جراحی متفاوتی در طی ۹ سال گذشته بر روی بیمار فوق انجام شد.

یافته‌ها: به علت آنومالی‌های مختلف و پیچیده و بدلیل اینکه اینگونه بیماران در سنین کودکی مراجعه می‌نمایند، لذا بافت کافی و مناسبی جهت بازسازی و استفاده از فلاپ‌های پیچیده مثل فلاپ پیشانی در دسترس نیست، بدین جهت نتوانستیم به نتیجه مطلوبی که در نظر داشتیم دست یابیم.

نتیجه گیری: اعتقاد ما براین است که بازسازی مرحله‌ای (stage reconstruction) برای بدست آوردن نتیجه بهتر، در سنینی که بافت بیشتری در دسترس باشد ادامه یابد.

۱. فوق تخصص جراحی پلاستیک، دانشیار دانشگاه علوم پزشکی ایران، بیمارستان حضرت فاطمه
۲. متخصص گوش و حلق و بینی، دانشیار دانشگاه علوم پزشکی شهید بهشتی بیمارستان لقمان
۳. پزشک عمومی

*نشانی نویسنده مسئول: تهران، خیابان ظفر، شماره ۱۷۴، واحد ۹، تلفن: ۰۲۲۵۰۶۲۳، فاکس: ۰۲۲۷۲۲۳۳

E-Mail
info@drhafezi.com

تاریخ دریافت مقاله: // تاریخ اصلاح نهایی: // تاریخ پذیرش مقاله: //

مقدمه

عدم تشکیل نیمی از بینی یک ناهنجاری مادرزادی نادر می‌باشد که با عدم تشکیل نیمی از ساختمان داخلی و خارجی بینی مشخص می‌شود، یک نقص نمو رویانی بوده و با آنومالی‌های دیگر همراه است، اتیولوژی این حالت مشخص نیست. در این مقاله ما به بررسی موردی از عدم تشکیل قسمتی از بینی (نیمی از بینی hemiarhinia) با علائم همراه که یک ناهنجاری مادرزادی نادر است می‌پردازیم. با مرور بر روی مقالات انتشار یافته، تنها سه مورد از این بیماری در جهان گزارش شده است (۷ و ۴ و ۳). نکته جالب اینکه عدم تشکیل کامل بینی (arhinia)، دفورمیتی خیلی شایعتری بوده و موارد بیشتری از آن در مقالات و کتاب‌ها به رشته تحریر درآمده است. (۱۱ و ۱۰ و ۹ و ۸ و ۶ و ۵).

نقص یکطرفه بینی با آنومالی‌های مختلف چشمی و مجرای اشکی دیده شده ولی نقائص شدید کرانیوفاسیال گزارش نگردیده است، برخلاف آن در عدم تشکیل کامل بینی (arhinia)، دفورمیتی‌های خیلی شدید مثل هیپرتلوریسم، میکروافتالمی، قوس بلند کام (high arch palate)، هیپوپلازی کانال گوش، عدم تشکیل پیاژ بویایی و دستگاه بویائی بیان گردیده است. (۸).

در بیمار شماره ۱ (شکل ۱-۴) علاوه بر بازسازی کامل بینی با فلاپ‌های موضعی و پیشانی، قرار دادن لوله پلاستیکی بمنظور ایجاد مجرای نازولاکریمال و ارتباط مجرای باقیمانده کانالیکول اشکی به حفره بینی طبیعی طرف مقابل صورت پذیرفت. برای رسیدن به یک ظاهر متقارن‌تر، تقویت (augmentation) دیواره بینی و گونه در سمتی که دچار نقص بوده و استئوتومی طرفی در سمت طبیعی انجام شد و همچنین Z plasty کانتوس داخلی سمت چپ برای بالا بردن کانتوس و اکسیزیون داخلی ابروی چپ انجام گرفت.

پلک پائین، هیپوپلازی استخوان ملار، عدم پیوستگی مجرای نازولاکریمال و کانتراکسیون ماکزیلا.

برای ایجاد ظاهر طبیعی‌تر چندین عمل جراحی در طی ۹ سال گذشته بر روی بیمار انجام شد. در مرحله اول جهت ساختن آستر، جهت پوشش داخلی، از پوست سمت چپ بینی بصورت یک فلاپ پایه‌دار استفاده شد و یک فلاپ میانی پیشانی بعنوان پوشش، روی آن قرار گرفت (شکل ۲) در مرحله دوم، کانتوس داخلی توسط تکنیک Z plasty در محل طبیعی خود قرار گرفت، سپس لوله کانال اشکی جهت ارتباط مجرا به حفره طبیعی بینی در سمت مقابل تعبیه شد (شکل ۳).

بیمار بمدت ۷ سال برای ادامه درمان حضور نیافت و در سن ۱۸ سالگی از غضروف سپتوم برای تقویت دیواره بینی سمت چپ که قبلاً بازسازی شده بود، استفاده گردید. همچنین استئوتومی جانبی سمت راست برای ایجاد ظاهری متقارن‌تر انجام شد. سه ماه بعد جهت افزایش برآمدگی گونه چپ از پروتز med pore از طریق برش پلک تحتانی استفاده گردید. در این مرحله ابروی بیمار که رشد بیش از حدی در سمت تحتانی داخلی داشت اصلاح گردید (شکل ۴).

از آنجایی که مرحله اول بازسازی مجرای اشکی با موفقیت همراه نبود، عمل مجددی جهت ایجاد مجرا لازم است. همچنین قسمت بازسازی شده بینی که در سن ۱۱ سالگی بعلت کمبود بافت و کوتاهی پیشانی به نحوه مطلوبی بازسازی نشده بود، با توجه به رشد بیمار و وجود بافت کافی، ترمیم مجدد بینی لازم است. بیمار شماره ۲ (شکل ۷) جوان ۲۰ ساله با ناهنجاریهای تیبیک شکاف شماره یک تقسیم بندی تسیه که درست قبل از اتمام این مقاله مراجعه نمود و مراحل درمانی آغاز گردیده است

بحث

در انتهای هفته چهارم جنینی، برآمدگی صورت از ستیخ عصبی اولیه که از مزانشیم مشتق گردیده تشکیل می‌شود و بدنبال آن اولین جفت کمان حلقی ظاهر می‌گردد. بینی از اتصال ۵ برآمدگی صورت بنامهای: یک جفت برآمدگی بینی خارجی، یک برآمدگی بینی داخلی و یک جفت برآمدگی ماکزیلاری تشکیل شده است. در اثر عدم اتصال برآمدگی ماکزیلا و برآمدگی بینی خارجی مرتبط با آن شکاف مایل صورت (Oblique facial cleft) ایجاد می‌شود (۱). ناهنجاریهای کروموزومی متفاوتی با عدم تشکیل کامل بینی گزارش شده است از جمله (۶):

معرفی بیماران

بیمار شماره ۱ (شکل ۱-۴) پسر بچه ۱۱ ساله‌ای است که در مهرماه ۱۳۷۵ با ناهنجاری مادرزادی عدم وجود سوارخ بینی چپ مراجعه نموده (شکل ۱) و رشد و نمو بیمار متناسب با سن او بود. آنومالی‌های مختلفی در سمت چپ صورت بیمار دیده می‌شد، از جمله عدم رشد کامل چشم، نایبائی یکطرفه، پائین قرار گرفتن کانتوس داخلی، رشد نامتقارن ابرو در دیواره طرفی بینی، کلوبومی

حفره بینی بازسازی شده، استفاده از استنت (Stent) بمدت طولانی لازم است.

نتیجه

اعتقاد نویسندگان مقاله بر این است که بعلت وجود آنومالی‌های مختلف و پیچیده در بیماران فوق، نتوانستیم به نتیجه مطلوبی که در نظر داشتیم دست یابیم. زیرا این بیماران معمولاً در سن کودکی به پزشک مراجعه می‌کنند و بازسازی با فلاپ‌های پیچیده مثل فلاپ پیشانی بعلت عدم وجود بافت کافی در دسترس مقدور نیست. به علت توقف رشد قسمت میانی صورت آنومالی‌های مختلف چشمی و استخوان گونه ممکن است که دیده شود و در این صورت بازسازی با عوارض بیشتری همراه است. بدین منظور جهت درمان آنومالی‌های مختلف، چندین گروه تخصصی مورد نیاز بوده و در ضمن جهت داشتن بافت در دسترس بیشتر و همینطور نتیجه‌ای مطلوبتر بازسازی مرحله‌ای توصیه می‌شود.

شرح عکسها

شکل ۱: بیمار پسر بچه ۱۱ ساله است که با ناهنجاریهای متعدد صورت و عدم وجود نیمه بینی چپ مراجعه نموده است.

شکل ۲: مرحله یکم، بازسازی نیمه بینی با پوست سمت چپ بینی، از یک فلاپ پایه‌دار جهت ساختن آستر استفاده شد و یک فلاپ میانی پیشانی بعنوان پوشش روی آن قرار گرفت.

شکل ۳: در مرحله دوم، کانتوس داخلی توسط تکنیک Z plasty در محل طبیعی خود قرار گرفت، سپس لوله کانال اشکی جهت ارتباط مجرا به حفره طبیعی بینی در سمت مقابل تعبیه شد.

شکل ۴: ادامه درمان در سن ۱۸ سالگی (شکل ۵و۶) در سال ۱۹۷۶ شکاف‌های نادر کرانیوفاسیال توسط دکتر پل تسیه طبقه‌بندی گردید.

شکل ۷: بیمار شماره ۲

۱- تریزومی ۱۳ (که با مالفورماسیونهای لومبوساکرال، توراسیک و نامنظمی‌های اسفونئید همراه است)

۲- تریزومی ۲۱ (که با مالفورماسیونهای سرویکال،

توراسیک و لومبوساکرال دیده می‌شود).

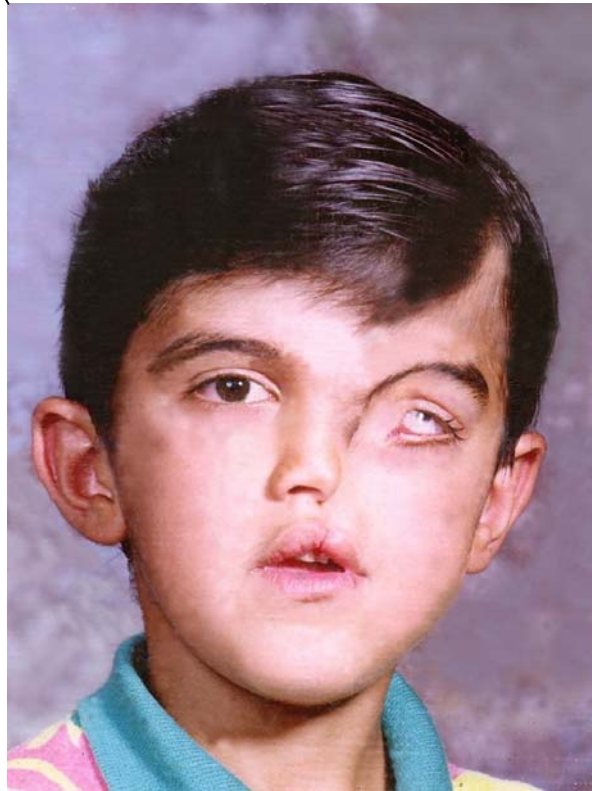در بررسی تمام مقالاتی که تاکنون انتشار یافته هیچ مطلبی در رابطه با اختلالات کروموزومی و عدم تشکیل نیمه از بینی به چاپ نرسیده است، در این بررسی همچنین مشخص گردید که تنها سه مورد از عدم تشکیل قسمتی از بینی (نیمه از بینی) به رشته تحریر درآمده است (۷ و ۴ و ۳).

این نقص را می‌توان براساس طبقه‌بندی دکتر پل تسیه که در سال ۱۹۷۶ بر روی شکاف‌های نادر کرانیوفاسیال انجام شده بعنوان شکاف شماره ۱ در نظر گرفت (شکل ۵و۶). هر چند قبل از تقسیم‌بندی تسیه شکاف شماره ۱ شناخته نشده بود، در سایر طبقه‌بندی‌ها بعنوان شکاف میانی در نظر گرفته می‌شد. در طبقه‌بندی وندر مولن (Van der Muelen) و همکاران در سال ۱۹۸۳ بعنوان تیپ ۳ دیسپلازی Nasoschisis شناخته شد. شکاف شماره ۱ از ناحیه کمان کوپید (Cupid bow) شروع شده و از گنبد بینی عبور نموده و در یک وضعیت پاراساژیتال بر روی بینی قرار می‌گیرد. سپس به سمت جمجمه ادامه یافته و به شکاف شماره ۱۳ متصل می‌گردد. اجزاء اسکلتی که توسط شکاف درگیر می‌شود، با عبور از کانال پریفورم، جانبی به خار بینی قدامی از بین حفرات بینی عبور کرده ولی سپتوم بینی درگیر نمی‌شود. هر چند در موارد شدید استخوان بینی تشکیل نمی‌شود اما شکاف از میان استخوان بینی موجود عبور می‌کند (۲).

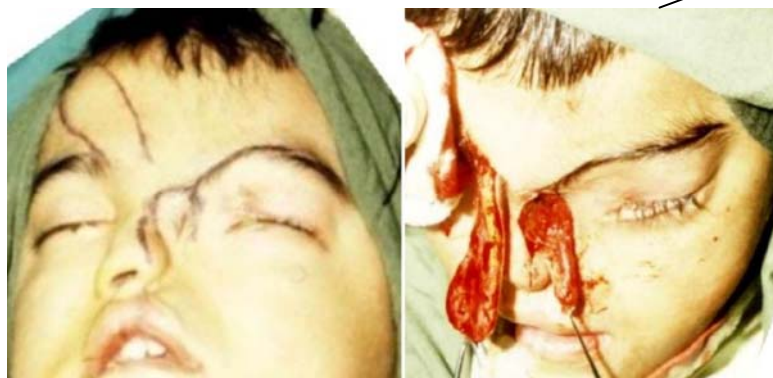رشد قسمت میانی صورت در نتیجه توقف مرکز رشد مختل گردیده، لذا علاوه بر عدم تشکیل نیمه از بینی، جراحان ترمیمی با چالش‌های زیادی از آنومالهای مختلف چشم و استخوان گونه مواجه هستند. جهت بازسازی راه عبوری بینی، بینی خارجی و آنومالی‌های همراه گروه‌های تخصصی مختلف و بازسازی مرحله‌ای نیاز می‌باشد. در برخی گزارشات در بیمارانی که مبتلا به عدم تشکیل کامل بینی بوده‌اند، استفاده از تکنیک Vertical distraction Osteogenesis توصیه شده است، که در مجموع مرحله‌ای مفید در بازسازی بینی بوده است (۹).

در بیمارانی که مبتلا به عدم تشکیل نیمه از بینی می‌باشند، استخوان‌بندی سمت مقابل ضایعه سالم باقی می‌ماند. بازسازی دو لایه‌ای بافت نرم در سمتی که مجرای بینی تشکیل نشده، برای فراهم آوردن ظاهری که از نظر زیبایی قابل قبول باشد، کفایت می‌کند و نیازی به تقویت اسکلت جانبی نمی‌باشد. باز کردن کوان خلفی (post choanal) ضروری نبوده ولی جهت باز نگه داشتن

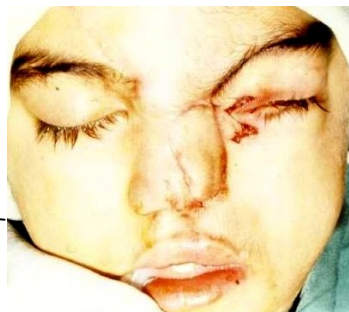عکس شماره ۱

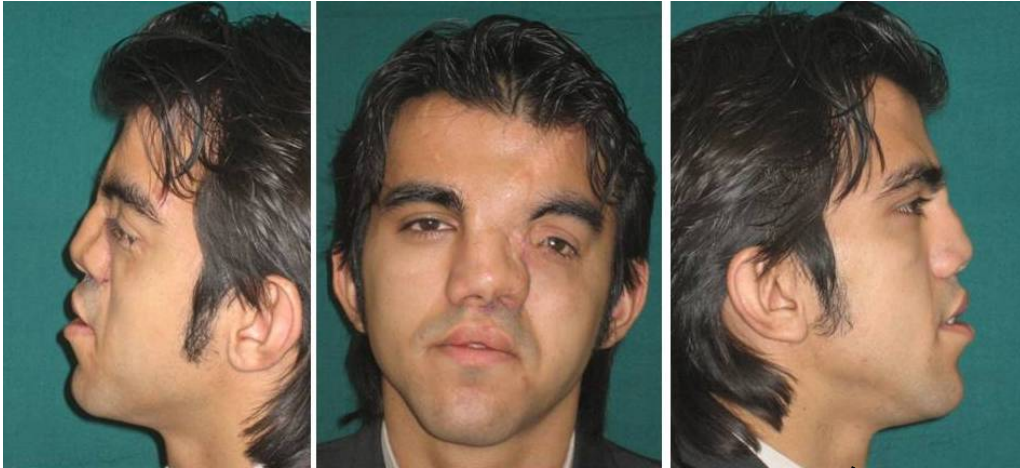

عکس شماره ۲

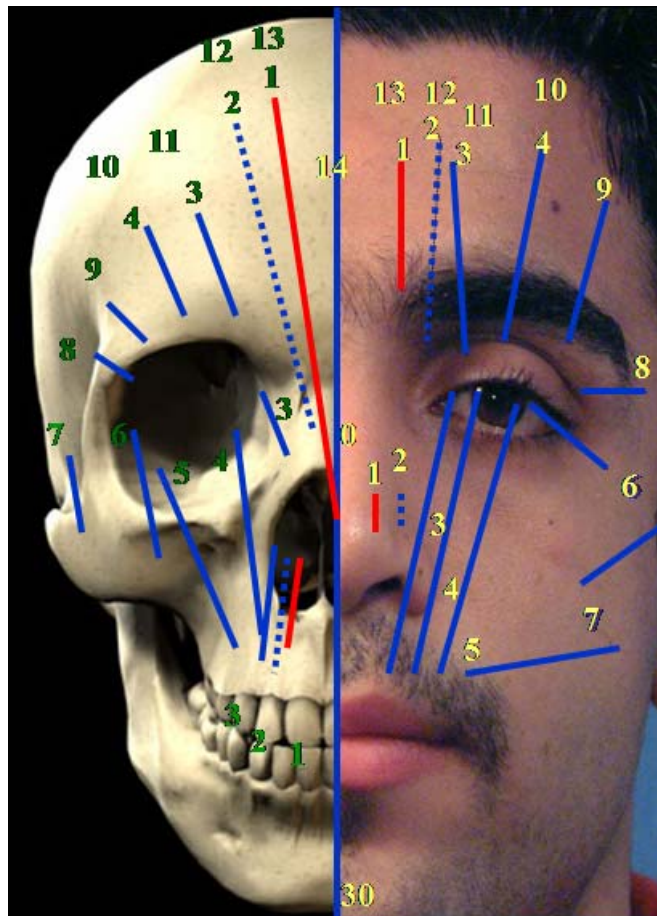


عکس شماره ۳

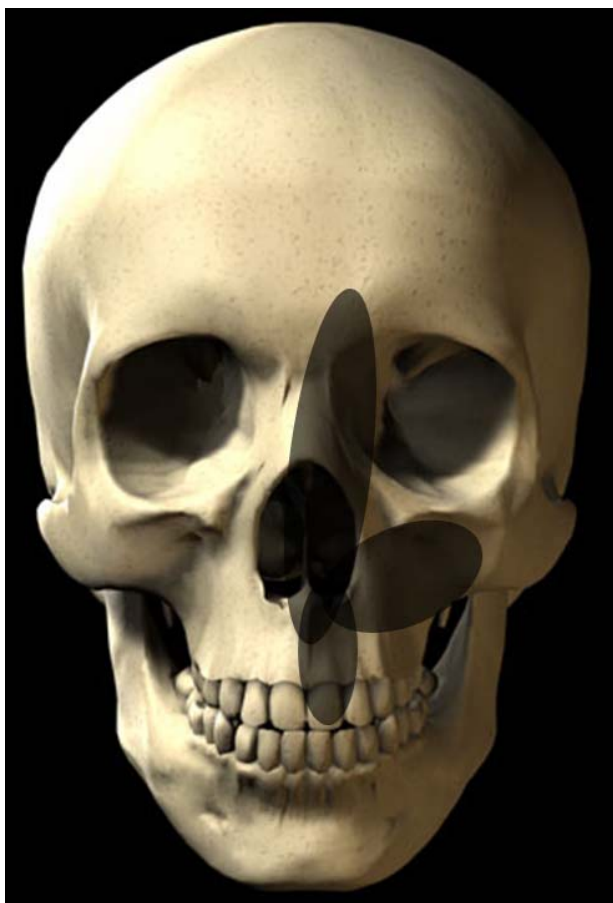



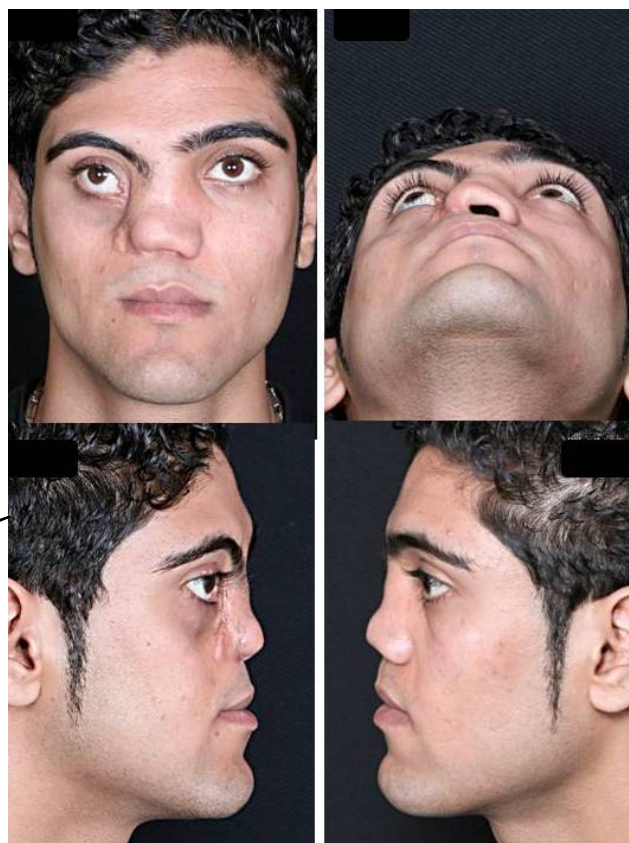
عکس شماره ۴



عکس شماره ۵



عکس شماره ۶



عکس شماره ۷



- 1- Sadler T.W. , *Langman's medical embryology*, 7th edition, 1995, Williams &Wilkins, P.331-337
- 2- McCarthy, J.G; May, J. W; William Littler, J.: *Plastic Surgery*. W.B.Saunders company 1990.P.2945
- 3- Tsur H, Winkler E, Orenstein A, Rosen N. Nasal reconstruction combined with dacryocystorhinostomy in a patient with absence of half of the nose. *Ophthalmic Surg Lasers*. 1997 Aug;28(8):680-2.
- 4- Shorey P, Lobo G. Congenital unilateral absence of orbit with anophthalmos and partial arhinia. *Indian J Ophthalmol*. 1991 Jul-Sep;39(3):132-3.
- 5- Kerr A.G. *Scott-brown's Otolaryngology*. 6th edition, vol.6, 1997. Butterworth Heinemann. p6/15/8.
- 6- Bluestone, Stoal, Alper, ... *Pediatric otolaryngology*, 4th edition, Vol.2, 2002. Saunders P.987
- 7- Loustalot B, Ployet MJ, Delplace MP, Santini JJ, Billard C, Moraine C. A rare cephalic malformation: craniostenosis with hemiarhinia. Pathogenetic discussion and therapeutic problems. *Rev Otoneuroophthalmol*. 1983 Mar-Apr; 55(2):133-7
- 8- Hou JW. Congenital arhinia with de novo reciprocal translocation, t(3;12)(q13.2;p11.2). *Am J Med Genet A*. 2004 Oct 1; 130(2):200-3.
- 9- Feledy JA, Goodman CM, Taylor T, Stal S, Smith B, Hollier L. Vertical facial distraction in the treatment of arhinia. *Plast Reconstr Surg*. 2004 Jun; 113(7):2061-6.
- 10- Thiele H, Musil A, Nagel F, Majewski F. Familial arhinia, choanal atresia, and microphthalmia. *Am J Med Genet*. 1996 May 3; 63(1):310-3
- 11- Cole RR, Myer CM 3rd, Bratcher GO. Congenital absence of the nose: a case report. *Int J Pediatr Otorhinolaryngol*. 1989 May; 17(2):171-7.
- 12- Tessier, P.: *Anatomical classification of facial, craniofacial and latero-facial clefts*. *J. Maxillofac.Surg.*, 4:69, 1976