

## ● مقالات تحقیقی (۲)

# بررسی علل هماتمز کودکان در مدت ۱۵ سال در بیمارستان قائم (عج) مشهد

### چکیده

خونریزی گوارشی فوقانی حاد یکی از فوریت‌های کودکان می‌باشد. در مرحله اول رسیدگی به این بیماران تثبیت همودینامیک و کنترل فشار خون از دست رفته و سپس شستشوی معده الزامی است. بعد از تثبیت حال عمومی در ۴۸ ساعت اول خونریزی انجام آندوسکوپی فوقانی جهت تشخیص علت خونریزی بهترین روش می‌باشد. در این مطالعه ۱۵ ساله از ۱۳۶۳ لغایت ۱۳۷۷ که در بخش آندوسکوپی کودکان بیمارستان قائم مشهد انجام شد از بین ۱۱۶۸ پرونده گاستروسکوپی کودکان ۱۹۵ مورد هماتمز که به صورت اورژانس مراجعه نموده بودند انتخاب گردید و علل هماتمز در این کودکان بررسی شد.

سن بیماران یک ماه تا ۱۵ سال (میانگین سنی ۶/۹) و ۵۶/۹ درصد پسر و ۴۳/۱ درصد دختر بودند. شایعترین علت خونریزی گوارشی فوقانی در بیماران ماگاستریت یا دئودنیت حاد با آروزیون بود که در ۸۱ بیمار (۴۱/۵٪) دیده شد. بعد از آن واریس مری (۲۸/۷٪)، بیماری زخم‌پپتیک مزمن (۱۵/۴٪)، ازوفازیت و ریفلاکس (۵/۲٪) در ۶/۱ درصد بیماران آندوسکوپی طبیعی بود و زخم مری در ۲ بیمار دیده شد و موارد نادرتر مانند دوپلیکاسیون در یک بیمار، براکی ازوفازیت بیمار، مالوری ویس یک بیمار، باز بودن بخیه بعد از تونسیلکتومی در یک بیمار تشخیص داده شد.

در مقایسه با آمار منابع خارجی که در آنها نیز زخم و سپس واریس شایعترین علل می‌باشد آمار بیماران ما قابل مقایسه با آنان بود. شایعترین علت زخم حاد به دنبال مصرف آسپرین گزارش می‌شود که در ۲۵ مورد از ۸۱ بیمار مبتلا به زخم حاد سابقه مصرف آسپرین نیز ذکر شد. در موارد واریس مری در صورت لزوم درمان اسکرو در حین آندوسکوپی انجام گردید و جهت بیماران مبتلا به زخم و ازوفازیت نیز درمان مناسب انجام شد.

**واژه‌های کلیدی:** هماتمز، زخم‌پپتیک، دئودنیت، گاستریه، واریس مری، آندوسکوپی گوارشی فوقانی

دکتر سیمین پرتوی  
دانشیار دانشگاه علوم پزشکی و خدمات  
بهداشتی - درمانی مشهد، بیمارستان قائم (عج)،  
بخش آندوسکوپی کودکان



مقدمه

وجود خون در مواد استفراغی کودک برای بیمار و خانواده و حتی پزشک ترس آور است. هماتمز نشانه خونریزی بالاتر از لیگمان تریتز می باشد. البته همیشه باید موارد کاذب هماتمز را نیز در نظر داشته باشیم مثلاً مصرف رنگهای تجارتي در مواد غذایی و داروها، خونریزی از بینی یا دهان و حلق که بلعیده شده است - خون مادری بلعیده شده در نوزاد، مصرف موادی مثل بیسموت، سرب، آهن، توت فرنگی و چغندر باعث سیاه و رنگی شدن استفراغ می شود [۲، ۳، ۴].

در آمارهای مختلف در ۵۰ ساله گذشته مرگ و میر ناشی از خونریزی گوارشی ۱۰-۸ درصد بوده است که اکثراً علت طبی است و بر خلاف پیشرفتهای جدید درمان هنوز هم مرگ و میر وجود دارد [۵].

در موارد خونریزی واقعی از مری اکثراً (۹۰-۸۰ درصد موارد) خونریزی با درمانهای حمایتی در ۴۸ ساعت اول بند می آید انجام آندوسکوپی در تشخیص اولیه و حتی اقدام درمانی مانند اسکلو تراپی مفید می باشد. درمان اولیه در بیمارانی که خونریزی دارند اصلاح هیپوولمی و شستشوی معده و تثبیت وضع بیمار است و انجام آندوسکوپی جهت تعیین محل خونریزی بهترین روش می باشد [۵، ۶].

روش کار

در این مطالعه گذشته نگر توصیفی طی مدت ۱۵ سال (از ابتدای سال ۱۳۶۳ لغایت ۱۳۷۷) پرونده کودکان زیر ۱۵ سال که به علت هماتمز به بخش آندوسکوپی کودکان

بیمارستان قائم مشهد مراجعه نموده اند بررسی گردید. هدف از این مطالعه تعیین شایعترین علت خونریزی گوارشی فوقانی حاد در کودکان بود. آندوسکوپی در همه بیماران بدون بیهوشی و پره مدیکاسیون بوسیله دستگاه گاستروسکوپ الیمپوس GIF 20 یا XP 20 انجام شد<sup>(۱)</sup>.

خوشبختانه هیچگونه عوارضی در حین آندوسکوپی نداشتیم. در موارد وجود زخم یا گاستریت جهت بررسی هلیکوباکتر بیوپسی گرفته شد. در موارد واریس مری پیشرفته نیز اسکلو تراپی از طریق آندوسکوپی با تزریق الکل ۹۶ درصد انجام گردید.

در همه بیماران بعد از اقدامات اولیه و نگهدارنده و تثبیت وضعیت بیماران آندوسکوپی جهت تشخیص انجام گردید.

نتایج

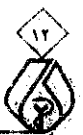در این مطالعه از بین ۱۱۶۸ پرونده گاستروسکوپی انجام شده در کودکان تعداد ۱۹۵ مورد مبتلا به هماتمز حاد انتخاب شدند که بیماران ۱۱۱ پسر (۵۶/۹٪) و ۸۴ دختر (۴۳/۱٪) بودند. سن متوسط کل بیماران ۶/۹ سال بود که بین گروه سنی یکماه تا ۱۵ سال قرار داشتند. شایعترین علت خونریزی فوقانی در بیماران این تحقیق را گاستریت یا دئودنیت حاد یا گاسترو دئودنیت آروزیویا هموراژیک تشکیل می داد که در ۸۱ بیمار (۴۱/۵٪) تشخیص داده شد. بعد از آن دومین علت خونریزی حاد فوقانی واریس مری بود که در ۵۶ بیمار (۲۸/۷٪) دیده شد. در بیماران مبتلا به واریس مری و پرفشاری ناحیه پرتال در ۶ مورد سابقه ایکتز نوزادی، تعویض خون و گذاشتن کاتتر نافی وجود داشت و در ۲ مورد سابقه ضربه شکم و تروما که منجر به انسداد

پرت در این بیماران شده بود که همه تحت عمل جراحی قرار گرفتند. ولی در بقیه موارد مسایل کبیدی مانند فیبروز - سیروز و آترزی مجاری صفراوی وجود داشت. سومین علت خونریزی گوارشی فوقانی در بیماران ما بیماری زخم پپتیک اولیه در ۳۰ مورد (۱۵/۴٪) تشخیص داده شد که در تمام موارد زخم در بولب دوازدهه وجود داشت و در مواردی بصورت زخم دوگانه بود.

در اکثر بیماران مبتلا به زخم بررسی هلیکوباکتر نیز انجام شد و در مواردی که عود زخم وجود داشت بررسی از نظر گاسترین سرم جهت رد زولینگرالیسون انجام گردید که موردی از زولینگرالیسون نداشتیم. ۵/۲ درصد بیماران (۱۰ بیمار) مبتلا به ازوفاژیت در اثر هرنی هیاتال یا ریفلاکس بودند. در ۱۲ مورد با وجود هماتمز شدید آندوسکوپی طبیعی بود که شاید به علت دیر مراجعه نمودن بیماران باشد که آروزیونها برطرف شده بود. در ۴ درصد بیماران (۶ بیمار) موارد نادری مثل دوپلیکاسیون معدی یک دختر ۱۵ ساله، مری کوتاه یک پسر ۸ ساله - مالوری ویس یک دختر ۱۰ ساله - زخم مری در دو بیمار ۱۰ ساله و ۵ ساله و بالاخره یک مورد جالب دختر ۹ ساله که با سابقه تونسلیکتومی در دو هفته قبل با هماتمز مراجعه نموده بود و بررسی آندوسکوپی مری معده و دوازدهه طبیعی بود ولی خونریزی از محل لوزه برداشته شده وجود داشت که به علت باز شدن بخیه آن محل بود و بلافاصله به اتاق عمل فرستاده شد<sup>(۲)</sup>.

۱- تمام آندوسکوپی ها توسط نویسنده مقاله انجام گردیده است و مدارک بیماران در بخش آندوسکوپی بیمارستان قائم مشهد موجود می باشد.

۲- اندازه گیری گاسترین سرم در سالهای اول در مشهد قابل انجام بود ولی در ۶ - ۵ سال گذشته یا بیمار مستقیماً به تهران مراجعه می کرد و یا از طریق آزمایشگاه سرم بیمار به تهران ارسال می شد.



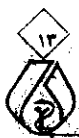۲۵ مورد) مصرف پردنیزولون (۳ مورد) و مصرف ایسوپروفن (۳ مورد) وجود داشت و استرسهایی مثل سوختگی (۳ مورد) جراحی، گچ‌گیری و شکستگی (۵ مورد)، استئومیلیت و عفونت وتب و سرماخوردگی (۴ مورد)، تشنج (۲ مورد)، سابقه کاتتریسیم (۱ مورد)، کتواسیدوز دیابتی (۱ مورد). در ۳۱ مورد دیگر از ۸۱ مورد ارزیونها علت شناخته نشد. در زخم مزمن اولیه دوازدهم که ۳۰ مورد تشخیص داده شد ۴ مورد با انسداد خروجی معده و خونریزی مراجعه نمودند و در یک مورد دختر ۱۳ ساله با تابلوی اولیه خونریزی شدید و حالت شوک بدون علایم قبلی بود. در ۵ مورد نیز بیماران آنمی شدید داشتند. نتایج مطالعه در جداول ۱ و ۲ آورده شده است.

یک بیمار یکماهه داشتیم که علت خونریزی از وفاژیت در اثر ریفلاکس بود. بین ۲ ماه تا ۲ سال به ترتیب علل خونریزی گوارشی فوقانی ۱۶ مورد گاستریت یا دئودنیت اروزویو، ۷ مورد ریفلاکس، ۶ مورد واریس و ۳ مورد زخم پپتیک اولیه بود. بین ۲ تا ۶ سال بترتیب اروزویون ۱۹ مورد، واریس ۱۴ مورد، زخم پپتیک اولیه ۴ مورد و ریفلاکس ۲ مورد. بالاتر از ۶ سال ۴۰ مورد اروزویون، ۳۵ مورد واریس، ۲۳ مورد زخم پپتیک اولیه و موارد نادر دوپلیکاسیون یک مورد، براکی ازوفاژ یک مورد، باز شدن بخیه محل تونسیلکتومی یک مورد دیده شد. در موارد زخم حاد یا اروزویون یا استرس زخم مصرف دارو و بخصوص آسپرین (در

سابقه هماتمز قبلی در ۶۷ بیمار (۲۴٪) وجود داشت که اکثراً مربوط به بیماران مبتلا به واریس بود ولی مواردی نیز در زخم دوازدهه و ازوفاژیت عود خونریزی مشاهده شد. البته در این مطالعه نوزاد کمتر داشتیم زیرا نوزادانی که به علت نشانگان خون بلعیده شده یا بیماری خونروی نوزادی و استرس زخم مراجعه نمودند اکثراً با درمان طبی بهبود یافتند و نیازی به انجام آندوسکوپی در آنها نبود. دو مورد نیز زالو در حلق داشتیم که قبل از آندوسکوپی تشخیص داده شدند. اگر بیماران را به چهار گروه سنی زیر ۲ ماه - بین ۲ تا ۲ سال - ۲ تا ۶ سال و بالای ۶ سال تقسیم کنیم در زیر دو ماه فقط

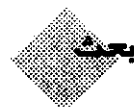
جدول شماره (۱): علل هماتمز در کودکان طی مدت ۱۵ سال

تشخیص	تعداد	درصد	محدوده سنی	سن متوسط ± انحراف استاندارد	نکات مثبت در سابقه بیمار
گاستریت اروزویو یا زخم حاد یا دئودنیت اروزویو	۸۱	۴۱/۵	۴ ماه تا ۱۳ سال	۶/۴ ± ۴/۰۷ سال	سابقه مصرف آسپرین در ۲۵ (۳۰/۸٪) مورد مثبت بود. سابقه مصرف کورتون و ایسوپروفن ۶ مورد. در موارد دیگر سابقه سوختگی تروما- تشنج عفونت و کتواسیدوز یا جراحی دیده شد.
واریس مری	۵۶	۲۸/۷	۹ ماه تا ۱۵ سال	۷/۸ ± ۴/۰۶ سال	سابقه تعویض خون در ۶ مورد وجود داشت. سابقه ضربه شکم ۲ مورد و بقیه بیماری کبدی مزمن داشتند.
زخم مزمن دوازدهه	۳۰	۱۵/۴	۲۰ ماه تا ۱۲ سال	۸/۸۹ ± ۳/۴۶ سال	سابقه زخم اولیه در پدر یا مادر و مادر بزرگ حدود ۱۰ درصد مثبت بود.
ازوفاژیت (ریفلاکس) طبیعی	۱۰	۵/۲	یک ماه تا ۳ سال	۱۰/۸ ± ۱۱ ماه	علت ازوفاژیت اکثراً ریفلاکس گاستروازوفاژ بود.
زخم مری	۲	۱/۱	۱۰ ساله و ۵ ساله		
مالوری ویس	۱	۰/۵	دختر ۱۰ ساله		
باز شدن بخیه محل تونسیلکتومی	۱	۰/۵	دختر ۹ ساله		۱۵ روز بعد از عمل تونسیلکتومی
دوپلیکاسیون	۱	۰/۵	دختر ۱۵ ساله		سوراخ دوپلیکاسیون در کنار سوراخ پیلور بصورت دوگانه به داخل معده باز می شد.
براکی ازوفاژ	۱	۰/۵	پسر ۸ ساله		طول مری ۱۰ سانتیمتر بود و بعد از آن گاستروسکوپ وارد معده می شد.



جدول شماره (۲): علل مستعدکننده یا همراه با زخم ثانویه در کودکان در مطالعه ۱۵ ساله

تعداد بیمار	علل مستعدکننده
۲۵	سابقه مصرف آسپرین
۳	سابقه مصرف کورتون
۳	سابقه مصرف ایبuprofen
۵	سابقه جراحی-گچ‌گیری، شکستگی
۴	تروما و ضربه شکم
۴	عفونت، استومیلیت، تب و سرماخوردگی
۲	سابقه تشنج در هفته اخیر
۱	کتو اسیدوز دیابتی
۱	سابقه کاتتریس قلبی



خونریزی در کودکان معمولاً به صورت حاد و ناگهانی تظاهر می‌نماید و باعث وحشت خانواده و اطرافیان می‌شود. در لحظه ورود بیمار مبتلا به خونریزی گوارشی حاد رسیدگی به بیمار و کنترل همودینامیک و فشار خون بیمار لازم می‌باشد. در ضمن گذاشتن لوله نازوگاستریک و شستشوی معده برای پاک کردن خون مانده در معده و نیز کنترل میزان خونریزی یا ادامه آن الزامی است. بعد از تثبیت وضعیت بیمار انجام آندوسکوپی جهت تشخیص قطعی ضروری می‌باشد. زیرا در بعضی از بیماران ممکن است با وجود اینکه علایم به نفع بیماری خاصی مثلاً پرفشاری خون پرتال می‌باشد و فکر خونریزی از واریس را می‌کنیم ولی به علت استعداد زخم احتمال دارد خونریزی از زخم بیمار باشد که درمان واریس و زخم

کاملاً متفاوت می‌باشد. و در مواردی نیز در مطالعه ما مشاهده شد که بیمار بدنبال مصرف آسپرین اولین بار با خونریزی مراجعه نمود و با تشخیص استرس زخم آندوسکوپی انجام شد ولی در حین آندوسکوپی واریس مری تشخیص داده شد و بیمار آروزیون نداشت [۵-۸].

میانگین سنی بیمارانی که با هماتمز مراجعه می‌نمایند در مراجعه به مراجع مختلف ۷/۲ سال [۵،۹] و ۸/۲ سال در تهران [۱] بود و در بیماران ما میانگین سنی ۶/۹ سال بود.

حداکثر میزان شیوع خونریزی از واریس مری در کودکان در جوامع غربی ۵ - ۳ سالگی ذکر شده است ولی در مطالعه‌ای که از هندوستان گزارش شده است سن ۷/۵ سال و در بیماران ما ۷/۸ سال می‌باشد که احتمالاً علت بالا بودن سن تشخیص واریس مری به علت دیر مراجعه نمودن بیمار ما و تأخیر در تشخیص می‌باشد. در آماری که از هندوستان گزارش شده است شایعترین علت خونریزی گوارشی فوقانی خونریزی از واریس مری (۹۵٪) بود.

در کشورهای غربی شایعترین علت خونریزی گوارشی فوقانی زخم دستگاه گوارش مطابق مطالعه از آمستردام [۸] ۴۲ درصد به علت زخم خونریزی دیده شده است. در بیماران ما نیز ۴۱/۵ درصد استرس زخم و ۱۵/۴ درصد زخم مزمن دوازدهه دیده شده است. شیوع واریس مری در مطالعه بخش گوارش آمریکا ۱۰/۳ درصد گزارش شده است. در مطالعه ما ۲۸/۷ درصد بود [۸]. با توجه به مراجع مختلف که در سنین مختلف زخم پپتیک و بعد واریس مری شایعترین علل هماتمز در کودکان است [۲].

در مطالعه ما نیز در گروه سنی ۶-۲ سال و ۶ سال به بالا خونریزی از زخم، آروزیون و واریس مری شایعترین علل خونریزی گوارشی فوقانی بودند. در اکثر مراجع مرجع شایعترین دارویی که باعث ایجاد آروزیون و زخم می‌شد آسپرین گزارش شده است [۵]. در مطالعه ما نیز ۲۵ مورد از ۸۱ بیمار مبتلا به آروزیون سابقه مصرف آسپرین را در چند روز قبل از خونریزی داشتند که در بعضی موارد فقط با یک دوز آسپرین خونریزی دیده شد.

بنابراین در پایان با توجه به آمار بالای خونریزی در اثر آسپرین توصیه می‌شود که مصرف آسپرین در کودکان با احتیاط و محدود به موارد اجباری شود.

با توجه به وجود سابقه تعویض خون و کاتتریزاسیون نافی در تعدادی از بیماران مبتلا به واریس مری در مطالعه ما حتماً بایستی این عمل با احتیاط و در موارد لزوم انجام شود و کاتتر نافی طولانی مدت در ناف گذاشته نشود. با توجه به موارد زیاد هیپرتانسیون پورتال ثانوی به مسایل کبدی و اکسیناسیون هپاتیت و رعایت موازین بهداشتی در برخورد با موارد هپاتیتی نیز توصیه می‌شود. در نهایت توجه به دل درد کودکان، کم‌خونی و آزمون خون منفی در مدفوع اهمیت زیادی در تشخیص زودرس زخمها یا ازوفازیت و حتی واریس مری دارد.

#### تشکر و قدردانی

لازم است از زحمات کارکنان بخش آندوسکوپی که با صبر و حوصله و در تمام ساعات روز و شب برای موارد فوریت آندوسکوپی همکاری لازم را داشته‌اند تشکر نمایم. ■



مراجع

- ۱- افتخار ربیعی الهام، خداداد احمد. خونریزیهای گوارشی در اطفال. مسایل رایج طب اطفال. در کتاب بیستمین بزرگداشت استاد دکتر محمد قریب بنیانگذار طب نوین اطفال در ایران. تهران: سال ۱۳۷۶؛ صفحه ۳۱۶.
2. Robert H, Squires JR. Gastrointestinal bleeding. In: Altscheder I, liacouras M, Marks E.(eds). Clinical Pediatric Gastroenterology, 1st ed. Philadelphia: Churchill Livingstone, 1998; PP.31-42.
3. Berry P, Perrault J. Gastrointestinal Disease. 1st ed. Philadelphia: B.C. Decker Inc, 1991;PP.111-127.
4. Laine L, Peterson WL. Bleeding peptic ulcer. N Engl Med 1994;331:717-727.
5. David R. Lichtensten M, Marvin D, et al. Approach to the patient with acute upper GI hemorrhage. In: Taylor MB, (ed). Gastrointestinal Emergencies. 1st ed. Baltimore: Williams and Wilkins, 1992;PP.92-102.
6. Bergman GF, Philppidis P, N Man JL. Severe gastrointestinal-hemorrhage and anemia after therapeutic doses of aspirin in normal children. J Pediatr 1986; 83:501-503.
7. Vinton NE. Gastrointestinal bleeding in infancy and childhood. Gastroenterol Clin North Am 1994;23:93-122.
8. Vreeburg EM. Previous use of non steroidal anti inflammatory drugs. Europ J Gastroenterology Hepatology 1997;9(1): 41-46.
9. Olson A, Hille OA, Miere AC. Gastrointestinal hemorrhage. In: Wyllie RM, Hyams JS, Hyams J. (eds). Pediatric Gastrointestinal Disease. 1st ed. Philadelphia: W.B. Saunders, 1993;PP.251-65. ■

