مجله علمی سازمان نظام پزشکی جمهوری اسلامی ایران، دوره ۲۹، شماره ۳، پاییز ۱۳۹۰: ۲۷۳-۲۶۹

● **گزارش موردی** کد مقاله: ۰۲۹

بهبود درناژ لنف در یک مورد بیمار مبتلا به لنف ادم مادرزادی اندام تحتانی قبل و بعد از پیوند سلول‌های بنیادی اتولوگ رها شده از مغز استخوان پس از تحریک با GCSF

دکتر حبیب ا... پیروی ۱
دکتر شاپور شاه قاسم پور۲
دکتر افشین فتحی۳
دکترنگین زند۴

۱- استاد گروه جراحی عمومی و عروق، دانشگاه علوم پزشکی شهید بهشتی
۲- استادیار ایمونولوژی، دانشگاه علوم پزشکی شهید بهشتی
۳- رزیدنت جراحی عمومی، دانشگاه علوم پزشکی شهید بهشتی
٤- پزشک عمومی، پژوهشگر

*** نشانی نویسنده مسؤول:** تهران- بیمارستان طالقانی- مرکز تحقیقات نانوتکنولوژی پزشکی و مهندسی بافت

تلفن: ۸-۲۲٤۳۹۸٤۷-۰۲۱

نشانی الکترونیکی:
Dhpfurgery@gmail.com

چکیده

لنف ادم عبارت از تجمع غیر طبیعی مایع لنف در نسوج زیر جلدی است که به دلیل اختلال دردرناژ لنف، ناشی از نقائص مادرزادی (اولیه) و یا اکتسابی (ثانویه) عروق لنفاوی می‌باشد. علامت اولیه، ادم خود به خود در اطراف پا (foot) و ساق است. علائم در لنف ادم نوع دیررس (Tarda) پس از ۳۵ سالگی، بارز می‌شود. در لنف ادم زودرس، علائم ممکن است یک یا دو طرفه باشد و ادم معمولاً به آرامی به طرف بالای ساق گسترش می‌یابد و طی ماه‌ها یا سال‌ها تمامی عضو را در گیر می‌کند. بیماران در مراحل اولیه لنف ادم ممکن است به درمان‌های نگهدارنده و Conservative پاسخ دهند، مانند درمان‌های فیزیکی از قبیل CDT (complex decongestive therapy) و بالا نگه داشتن (elevation) عضو و پروفیلاکسی آنتی بیوتیک. در مرحله استقرار بیماری، تأثیر درمان‌های فوق زود گذر است و مطالعات اخیر در طب باز ساختی (egenerativer) نشانگر آن است که درمان با سلول‌های بنیادی و لنفانژیوزنز حاصله از آن، ممکن است روش درمانی جدیدی، فراروی این بیماران بگشاید.

مطالعه حاضر به صورت تجربی Experimental از نوع قبل و بعد می‌باشد. در این مطالعه یک بیمار مبتلا به لنف ادم اولیه (نوع praecox اندام تحتانی) که به درمان‌های طبی (مانند CDT و ionelevat عضو و ...) پاسخ مناسب نداده بود، کاندید دریافت سلول‌های بنیادی اتولوگ شد. برای بیمار GCSF نوترکیب انسانی به صورت زیر جلدی با دوز ۵ میکروگرم به ازای هر کیلوگرم، روزانه تجویز شد تا سلول‌های پیش ساز (stem/progenitor cells) از مغز استخوان رها شوند. پس از رسیدن گلبول‌های سفید به حد کافی در خون محیطی (حدود ۲۵۰۰۰ در میلی لیتر خون)، سلول‌های تک هسته‌ای از خون محیطی جدا و تغلیظ شد و سپس در مسیر آناتومیک لنفاتیک‌های اندام تحتانی، از کشاله ران چپ تا نواحی دیستال ساق چپ، تزریق گردید.

از این مطالعه، می‌توان چنین نتیجه گرفت که تزریق سلول‌های بنیادی خون محیطی (پس از تحریک مغز استخوان با GCSF) در بیمار مبتلا به لنف ادم اولیه اندام تحتانی، روش درمانی مؤثر جهت بهبود درناژلنف و به تبع آن بهبود علائم بیمار می‌باشد و می‌تواند افق درمانی جدیدی برای درمان بیماری‌های صعب‌العلاج بگشاید.

کلمات کلیدی: لنف ادم اولیه، سلول‌های بنیادی، اتولوگ، GCSF

تاریخ دریافت مقاله: ۹۰/۲/۱۵ تاریخ اصلاح نهایی: ۹۰/۷/۲۳ تاریخ پذیرش مقاله: ۹۰/٤/۱۳

Archive of SID
www.SID.ir

مقدمه

با توجه به علائم و پیامدهای ناشی از ادم لنفاوی، (که شامل تورم، احساس فشار یا سنگینی در موضع مبتلا، درد یا احساس ناراحتی در محل، عفونت‌های مکرر یا عودکننده در موضع، ایجاد سختی یا ضخامت در پوست در محل ابتلا و محدودیت حرکت مفصل در محل ادم می‌باشد) بیماران در مراحل ابتدایی ممکن است تا حدی به درمان‌های Palliative پاسخ دهند. [۱] تکنیک‌های جراحی عروق برای تسهیل درناژلنفاوی عبارتند از: الگوی محوری و فلاپ‌های عضله- پوستی و ایجاد شنت‌های لنفاوی- وریدی و لنفاوی- لنفاوی و Bypass لنفاوی میکروسکوپی. [۱،۲] بررسی‌های دراز مدت نشان می‌دهد که نتایج خوب فقط در ۲۵٪ بیماران حاصل می‌شود که لزوم کاربرد سلول‌های بنیادی مجدداً احساس می‌شود [۳]. همچنین احتمال آسیب به مجاری لنفاوی در حین جراحی نیز وجود دارد [۴]. از لحاظ منشاء ژنتیک، موتاسیو ن در ژن‌های VEGFR, 2FOXC, 18SOX۳ سبب بروز انواع سندرم‌های لنف ادم می‌شود [۵،۶،۷]. در حال حاضر روش‌های درمانی موثری جهت بیماری‌های عروق لنفاوی وجود ندارد. کارایی روش‌های درمانی نگهدارنده همچون Combined Therapy Physical نیازمند صرف وقت و هزینه و کارایی اندک است. در عصر حاضر، متدهای طب بازساختی می‌تواند راه حل جدیدی جهت بازسازی لنفاتیک‌ها فراهم آورد. از آنجایی که فاکتور رشد اندوتلیوم عروقی و گیرنده‌های آن، تنظیم‌کننده‌های کلیدی آنژیوژنزو لنفانژیوژنز پس از تولد می‌باشند، در این مطالعه گروهی از سلولهای CD۳۴+ که سبب بیان همزمان VEGFR۳ و CD۱۳۳ می‌شوند، و ظرفیت تمایز به بافت عروقی/ لنفاوی را دارا هستند، به کار رفته است [۸]. در این بررسی از سلول‌های بنیادی تهیه شده از خون محیطی پس از تحریک مغز استخوان، جهت بازسازی عروق لنفاوی استفاده شده است و میزان تأثیر آن ارزیابی گردیده است.

معرفی بیمار: این مطالعه بر روی یک بیمار ۲۸ ساله‌ی خانم، مبتلا به لنف ادم اولیه نوع Praecox به روش تجربی و از نوع قبل و بعد انجام شده است. سلامت جسمی بیمار قبل از مداخله بررسی گردید. آزمایشات انجام شده جهت بیمار قبل و بعد از تزریق سلول‌های بنیادی عبارتند از: تست‌های بیوشیمیایی از قبیل قندخون، اوره، کراتینین، کلسترول و تری گلیسرید. تست‌های هماتولوژیک مانند شمارش سلول‌های خونی و هموگلوبین و هماتوکریت و تست‌های ایمونولوژیک از قبیل بررسی درصد سلول‌های CD3+ و CD4+ و CD8+ و CD19+ و CD34+ و CD133+ و CD14+ و CD16+ و CD56+. همچنین قبل از مداخله وضعیت لنفاتیک‌های اندام تحتانی بیمار توسط لنفوسینتیگرافی بررسی گردید. بیمار چاق است و BMI (Body Mass Index) برابر ۳۸ دارد. چاقی به عنوان فاکتور مداخله‌گر منفی به شمار می‌رود که هم در لنف ادم نقش زمینه‌ای دارد و هم تأثیر مداخله درمانی را کاهش می‌دهد [۹] که قابل حذف کردن نمی‌باشد. بیمار از سن ۱۲-۱۳ سالگی دچار علائم ذیل شده است:

تورم و درد اندام تحتانی چپ و تغییرات تروفیک پوستی و افزایش شدید قطر اندام تحتانی و احساس سنگینی شدید و اختلال حرکت و نشت خودبه‌خودی مایع از ناحیه ساق که با توجه به عدم پاسخدهی به درمان‌های طبی و External Compression، کاندید دریافت سلول‌های بنیادی اتولوگ شد.

برای بیمارGCSF نوترکیب به میزان ۵ میکروگرم به ازای هر کیلوگرم وزن بدن، روزانه به مدت ۵ روز، به روش زیر جلدی تزریق شد تا سلولهای بنیادی (پیش سازهای اندوتلیال) از مغز استخوان به خون محیطی بسیج شوند. روزانه سلول‌های سفیدخون مورد شمارش قرار می‌گرفت تا پس از رسیدن شمار تک هسته‌ای‌ها به حد لازم، جمع‌آوری سلول‌های تک هسته‌ای به وسیله دستگاه Cell Separator از خون محیطی انجام گردد که شمار تک هسته‌ای‌ها عبارت بود از: ۱۰۸ × ۸.۴۹ به ازای هر کیلوگرم وزن بدن. سپس محلول حاوی تک هسته‌ای‌ها تغلیظ و به حجم cc120 رسانده شد و به دنبال آن در مسیر آناتومیک لنفاتیک‌های اندام تحتانی، از کشاله ران چپ تا نواحی دیستال ساق چپ در شرایط استریل تزریق گردید. در صد سلول‌های CD34+/CD133+ قبل از تزریق به روش فلوسایتومتری اندازه‌گیری شد که ۲.۱۵ درصد سلول‌ها را تشکیل می‌داد. بیمار پس از دریافت سلول‌های بنیادی اتولوگ، از نظر علائم بالینی و یافته‌های لنفوسینتی گرافیک مورد بررسی قرار گرفت و این اندکس‌ها با زمان قبل از مداخله، مقایسه گردید. ۴۰ روز پس از کاشت سلول‌های بنیادی، قطر اندام تحتانی چپ در نقاط مشخص نسبت به قبل از مداخله، حدود ۲ سانتی‌متر کاهش داشت. (۱.۱۶ ±۲ :SD±Mean) اگر چه این اختلاف قطر موجب ظاهر کاملاً طبیعی اندام تحتانی چپ نشده است، ولی تغییرات دیگری که سبب رضایت بیمار گردیده عبارتست از:

- نرم شدن بافت اندام تحتانی چپ در حد طرف مقابل.
- کاهش تورم اندام چپ و تحرک سهل‌تر آن برای بیمار.
- کاهش احساس سنگینی و درد در اندام تحتانی چپ. بنابراین بر اساس اظهارات فوق، رضایتمندی بیمار از وضعیت جسمی، پس از

Archive of SID
www.SID.ir

تزریق سلول‌های بنیادی افزایش یافته و به تبع آن، وضعیت روانی بیمار نیز بهبود یافته است.

در لنفوسینتی گرافی که پس از کاشت سلول‌های بنیادی انجام شد، نتایج حاصل از رسیدن سریع‌تر ماده رادیو اکتیو به ناحیه اینگوایناال چپ بود به طوری که:

– ۴۰ روز پس از مداخله درمانی: ماده رادیو اکتیو پس از ۳ ساعت، به ناحیه اینگوایناال چپ رسید. (تصویر۱)

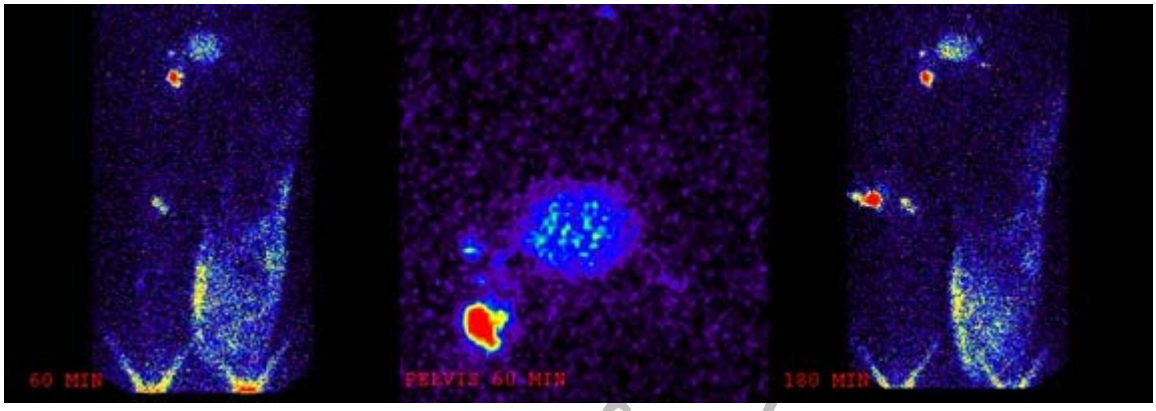

تصویر ۱– لنفوسینتی گرافی بیمار پس از ۴۰ روز از تزریق سلول‌های بنیادی. رسیدن ماده رادیو اکتیو پس از ۳ ساعت به لنف نودهای اینگوینال چپ.

– ۹۰ روز پس از مداخله درمانی: ماده رادیو اکتیو پس از ۲ ساعت و ۱۵ دقیقه، به ناحیه اینگوایناال چپ رسید. (تصویر۲)

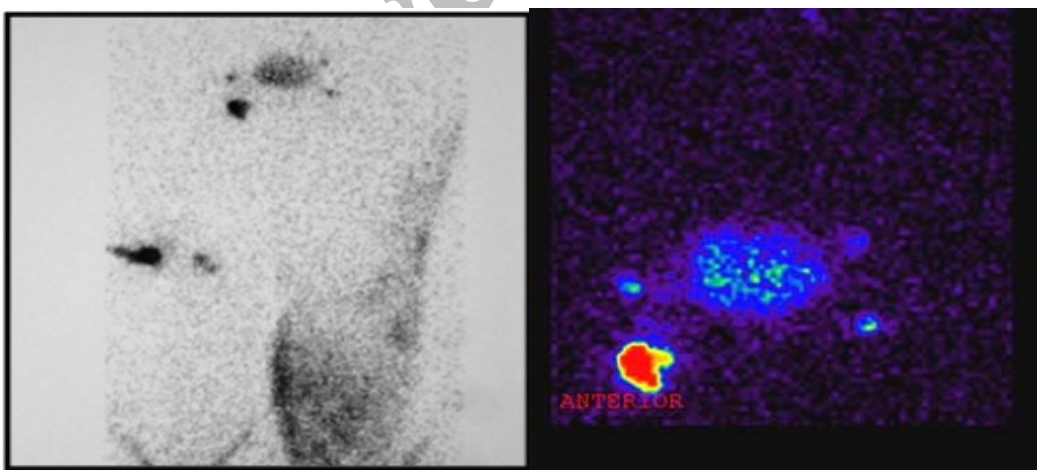

تصویر ۲– لنفوسینتی گرافی بیمار پس از ۹۰ روز از تزریق سلول‌های بنیادی. رسیدن ماده رادیو اکتیو پس از ۲ ساعت و ۱۵ دقیقه به لنف نودهای اینگوینال چپ.

بحث

با توجه به پاتوفیزیولوژی ایجاد لنف ادم و اثبات نقش ژن‌های دخیل در بروز آن (مانند ژن VEGFR۳ و FOXC۲ و SOX۱۸) می‌توان بروز علائم اولیه در سنین مختلف را با میزان نقائص ژنتیک مسبب آن مرتبط دانست. انواع موتاسیون در ژن‌های مذکور سبب بروز انواع سندرم‌های لنف ادم اولیه می‌شود. گاه حاصل این موتاسیون‌ها، بروز اختلالات فانکشنال می‌باشد، مانند بروز موتاسیون

www.SID.ir

در ژن VEGFR۳ که سبب غیر فعال شدن آنزیم کیناز می‌شود [۷] و یا اختلالات ساختاری به صورت هیپوپلازی سیستم لنفاتیک، ایجاد می‌شود، مانند موتاسین‌های ژن کد کننده Transcription Factorهای Foxc۲ و Sox۱۸ که سبب ایجاد سندرم‌های Distichiasis-Lymphrdema و Telangiectasia- Lymphedema- Hypotrichosis می‌شود [۱۰و۱۱].

همچنین مطالعات انجام شده نشان می‌دهد که تحریک تیروزین کیناز VEGFR-۳ به وسیله VEGFC سبب رژنراسیون عروق لنفاتیک در موش می‌شود. (به دنبال Dissection Node Lymph) بنابراین در مطالعات آینده می‌توان از فاکتورهای رشد اندوتلیوم عروقی، به همراه سلول‌های بنیادی جهت افزایش کارآیی درمانی بهره برد [۱۲]. نهایتاً در آینده نه چندان دور، ژن درمانی به همراه Stem Cell Therapy می‌تواند روش نهایی درمان در لنف ادم مادرزادی باشد.

به نظر می‌رسد که تزریق سلول‌های بنیادی در محل ادم می‌تواند سبب ترشح سایتوکاین‌ها و نهایتاً باعث بهبود فونکسیون سلول‌های اندوتلیال عروق لنفاتیک شود. از طرفی چون باز آرایی ژنتیکی، هنوز در سلول‌های بنیادی تزریق شده صورت نگرفته، در محیط تزریق شده، برخی از ژن‌های ثانویه دخیل در پروسه لنفانژیوژنز، می‌تواند فعال شود و در نتیجه احتمال رخداد لنفانژیوژنز نیز موجود است. با توجه به عدم شناخت کافی علم امروز از سلول‌های بنیادی و موردی بودن بیمار مذکور، پیشنهاد می‌شود که در مطالعات آینده، از تعداد بیمار بیشتری استفاده شود و اندازه‌گیری سایتوکاین‌های آزاد شده، فاکتورهای رشد و نیز بیان ژن‌های تنظیم‌کننده لنفانژیوژنز، مورد ارزیابی قرار گیرد.

Archive of SID

www.SID.ir

مراجع

1- Brunicardi F, Brandt M, Anderson D et al .Schwartz's Principles of Surgery.9th ed. New York: Mc Gr aw Hill. 2010; 795-797.

2- Ryan T. On Treatment of Peripheral Lymphedema. Lymphology 2003 ; 36(3):107-109.

3- Shahgasempour S, Peirovi H, Fathi A. Bone marrow-derived mononuclear stem cell implantation in Buerger's disease: Translational Biomedicine J 2010; 3: 2.

4- Cronenwett J, Johnstone KW. Rutherford's Vascular surgery.7th Edition. Sunders: Elsevier. 2010; 177-202.

5- Ferrel RE, Levinson KL, Esman JH et al. Hereditary Lymphedema: Evidence for Linkage and Genetic Heterogeneity.Hum. Mol. Genet 1998; 7: 2073-2078 .

6- Karkkainen MJ Ferrell RE, Lawrence EC, et al. Missense Mutations Interfere with VEGFR-3 Signalling in Primary Lymphedema. Nat. Genet. 2000; 25: 153-159 .

7- Irrthum A, Karkkainen MJ, Devriendt K et al. Congenital Hereditary Lymphedema Caused by a Mutation that Inactivates VEGFR-3 Tyrosine Kinase. Am. J. Hum. Genet 2000; 67: 295-301 .

8- Salven P, Mustjoki S , Alitalo R et al. VEGFR-3 and CD133 Identify a Population of CD34+Lymphatic/Vascular Endothelial Precursor Cells .Blood 2003; 101(1): 168-172.

9- Fonkalsrud EW. Surgical management of congenital lymphedema in infants and children. Arch Surg. 1979; 114(10):1133-113

10- Fang J, Dagenais SL, Erickson RP et al. Mutations in FOXC-2(MFH-1),a Forkhead Family Transcription Factor,Are Responsible for the Hereditary Lymphedema-Distichiasis Syndrome. Am. J. Hum. Genet 2000; 67:1382-1388 .

11- Irrthum A, Devriendt K, Chitayat D, et al. Mutations in Transcription Factor Gene SOX-18 Underlie Recessive and Dominant Forms of Hypotrichosis-Lymphedema-Telangiectasia. Am. J. Hum. Genet 2003;72: 1470-1478 .

12- Williams SP, Karnezis T, Achen MG, et al. Targeting Lymphatic Vessel Function Through Tyrosine Kinases. J of Ang Res 2010;2:1-13.

Archive of SID

www.SID.ir