

اجسام خارق‌العاده‌ای که در معده یافت گردیده است

مجله علمی نظام پزشکی

شماره ۳، صفحه (۱۸۱)، ۱۳۴۹

دکتر سید جلال حسینی *

مقدمه:

کلید، پیچ، سنجاق قفلی، دسته قاشق، حتی تیغ سلمانی از جمله اجسامی است که از معده این قبیل اشخاص خارج گردیده است. غیر از موارد بالا اجسام خارجی دیگری نیز در معده مشاهده شده است که عبارتند از:

تریکو بزوآر و فیتوبزوآر و Phyto Bezoar و Tricho Bezoare که در بین دختران جوان و خانمها دیده شده است. این بیماران بنا بر عادت تارهای گیسوان خود را در دهان گذاشته و کم‌کم بلعیده‌اند یا اینکه پس از شانه زدن مو، تارهای مویی که از شانه خارج شده قورت داده‌اند که بر اثر تجمع تدریجی این موها و ترکیب آنها باغذا و شیره معده توده مویی خمیری شکل بوجود می‌آید. این توده مویی نیز شکل و قالب معده را گرفته و در صورت افزایش و بزرگ شدن توده در دوازدهه نیز فرورفته و درست نمای معده و دوازدهه را بخود می‌گیرد (شکل شماره ۳).

یک مورد این بیماری سال گذشته توسط نگارنده مورد عمل جراحی قرار گرفته و خارج گردیده است که شرح حال را باختصار ذکر می‌کند:

بیمار زنی بود ۲۰ ساله از اهالی مایان که بعلت تورم و بزرگ شدن شکم و شکایت از استفراغ بعد از غذا و درد شدید شکمی و بی‌اشتهایی بستری گردید. طبق گفته بیمار این تورم و برجستگی از شش سال پیش شروع شده و طی سالها بزرگی‌اش افزوده گردیده بود. بیمار بطور کلی نمیتوانست غذا بخورد چنانکه بلافاصله بعد از خوردن غذا استفراغ میکرد. پس از آزمایشهای معمولی، بیمار مورد عمل جراحی گاستروستومی قرار گرفت و

بطور کلی بلع اجسام خارجی کوچک در زندگی روزمره انسانی بر حسب اتفاق و تصادف صورت می‌گیرد و این اجسام معمولاً عبارتند از سوزن - سنجاق سر - خار ماهی و قطعات شکسته دندان و غیره. این اجسام در معده و دوازدهه گیر کرده و در آنجا مدت مدیدی باقی می‌ماند. اگر جسم بلع شده نوك تیز باشد امکان فرورفتن در جدار معده و پاره کردن آن زیاد است. گاهی قابلیت اتساع مری بقدری زیاد است که تصورش مشکل میباشد و زمانی به اجسام خارجی بسیار بزرگ نیز امکان عبور بدون توقف را میدهد. این اجسام پس از عبور از مری وارد معده شده و در آنجا متوقف میگردند.

اتیولوژی:

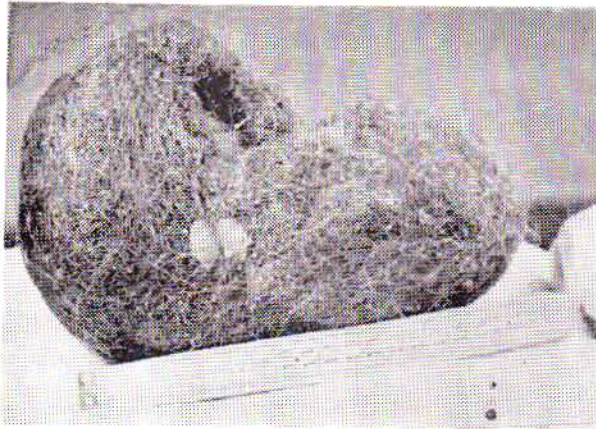
۱- بلع اجسام خارجی در کودکان به مقتضیات سنی آنها مربوط بوده و اغلب در حین بازی قطعات اسباب بازی را قورت داده و این اجسام در معده آنها باقی می‌ماند.

۲- در اشخاص بالغ، ورود اجسام خارجی در معده به دو صورت اتفاق می‌افتد:

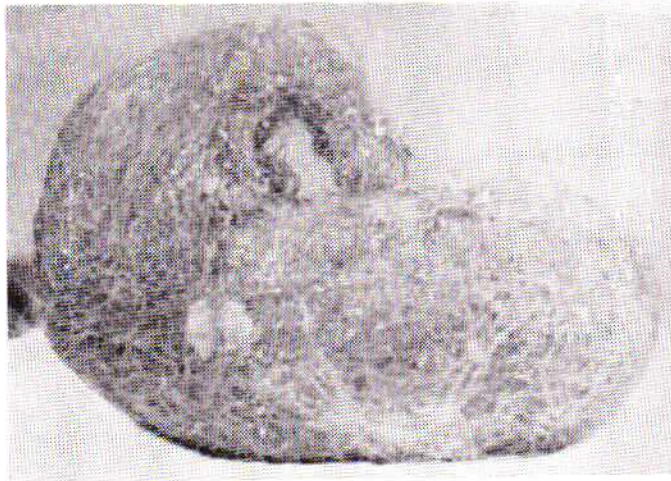
الف - بلع‌های تصادفی و خود بخودی اجسام: این موارد بیشتر در اشخاص دیده شده که حرفه آنها ایجاب می‌نماید اجسام خارجی را در دهان برای سهولت کار نگهدارند و این اجسام در حین انجام کار در دهان لغزیده و قورت داده میشود، صاحبان این حرفه‌ها عبارتند از: خیاطها، کفاشها، نجارها و دکوراتورها.

ب - بلع عمدی اجسام خارجی در بالغین بیشتر در بیماران مشاهده گردیده است.

* بیمارستان شیر و خورشید سرخ - تبریز



شکل (۲)



شکل (۳)

با این طریقه برای اجسامی که در مقابل اشعه حاجب نیستند فوق‌العاده وسیله مفید و مؤثری برای تشخیص میباشد .

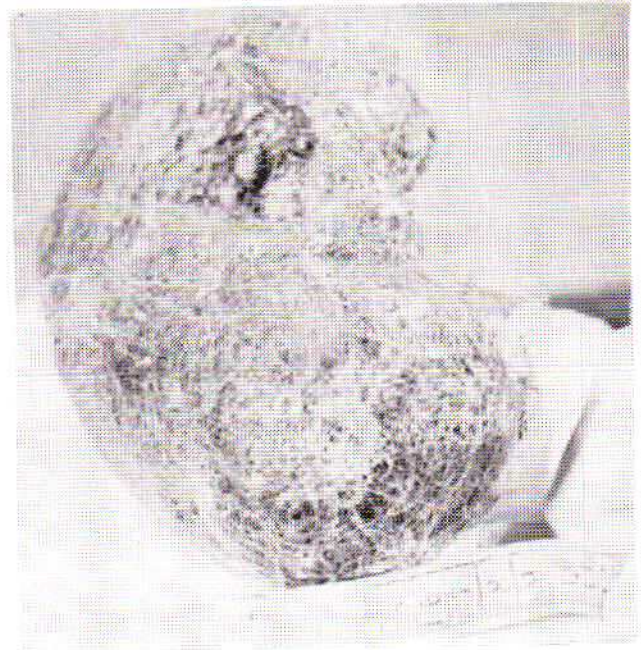عوارض :

قریب ۳۵٪ اجسام خارجی نوك تیز که وارد معده میشوند خطر پاره کردن معده را دربردارند . دیگر عوارض عبارتست از گیر کردن جسم خارجی در محل دریچه ایلئوسکال و فرورفتن آن به جدار کولون و در نتیجه تولید آبسه در ناحیه مربوط . موقعی که جسم خارجی بلع شده سربی باشد امکان ایجاد مسمومیت سربی نیز وجود دارد . دملینگ عقیده دارد که خونریزی‌های دستگاه گوارش بعلت جسم خارجی خیلی نادر است . ماندن جسم خارجی در معده و تحریکات حاصله از آن ممکن است منجر به ایجاد يك گاستریت هیپرتروفی و گاهی زخمها و پولیپها گردد . جدار معده در بیماری که شرح حال اود ذکر شد متورم بود و سطح معده بصورت پولیپوز تغییراتی را نشان میداد . در مورد و فوراً این بیماری بآماری که در این مورد توسط می گولس کی

يك توده موئی بزرگ از معده او خارج گردید . وزن این توده موئی در حدود ۲ کیلو و طولش ۳۵ و عرضش ۱۵ سانتیمتر بود . این بیمار در موقع بستری شدن دچار يك حالت خمودگی (دپرسیون) بود که ابتدا علت آنرا نمی‌توانستیم توجیه کنیم تا اینکه تحقیقاتی که وسیله دانشگاه ریودوژانیرو انجام گردید این حقیقت را بر ما روشن کرد که خوردن موباعت ایجاد خمودگیهای روحی میگردد و بعلاوه کسانی که مو میخورند بطور کلی تزلزل روحی دارند .

بطور کلی خوردن مو در پیش خانمها بعلت بیماریهای روحی است ولی در بیمار مورد بحث فقط يك حالت و یار باعث این امر شده که در اولین بار آبستنی، و یار مو کرده و مو خورده‌است و پس از زایمان نیز بصورت يك عادت ادامه یافته‌است . البته موقعی که تو مرموئی را خارج کرده و به بیمار نشان داده و تحقیقات را ادامه دادیم اظهار داشت که موقع آبستنی مرتب مو میخورده است .

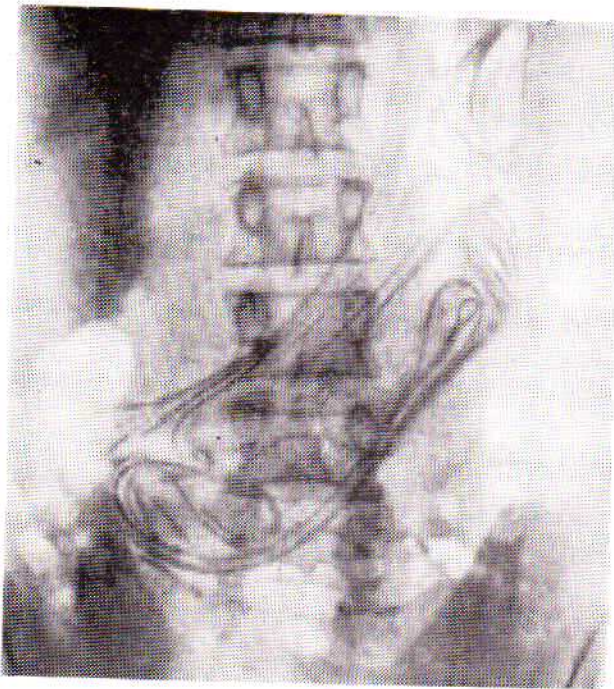
(شکل‌های شماره ۱-۲ و ۳)




شکل (۱)

تشخیص :

تشخیص اجسام خارجی معده وسیله رادیوگرافی با ماده حاجب رقیق بسیار آسان است . البته توصیه میشود رادیوگرافی راقبل از آندسکوپی انجام داد . چون ماده حاجب رقیقی که برای رادیوگرافی بکار می‌رود بعلت رقیق بودن آن اطراف اجسام خارجی را احاطه ننموده و در ضمن مخاط رانیز نمی‌پوشاند و امکان بعدی آندسکوپی نیز موجود خواهد بود ، بخصوص پرتونگاری



(شکل ۴) عکس ساده شکمی که تکه‌های جسم خارجی را نشان میدهد.



(شکل ۵) جسم خارجی معده (پس از عمل عکس برداری شده)

درمان:

بطور کلی معالجه این بیماران همان عمل جراحی و خارج کردن جسم و دوختن جدار معده بطور عرضی است که از تنگی حفره معدی جلوگیری بعمل آید .

در اجسام کوچک امکان خارج کردن جسم خارجی بطریق حفظی و دادن رژیم‌های بخصوص و خوردن پوره سیب زمینی امکان‌پذیر میباشد .

در این موارد دادن مسهل ممنوع است - اصولاً معالجه را موقعی بایستی شروع کرد که تشخیص بیماری کاملاً مسجل شده باشد و در آن موقع اخذ تصمیم مبنی بر اینکه باجه رویه‌ای جسم خارجی مزبور را خارج کنیم آسان خواهد بود . بارها دیده شده که افرادی چندین بار در بیمارستان بستری و تحت عمل جراحی قرار گرفته‌اند و اجسام خارجی مختلفی از معده آنان خارج گردیده است .

(Remigolski) انتشار یافته اشاره می‌کنیم. او، بنابر گزارش‌های خود، ۷۵ عمل جراحی در روی معده‌هایی که در آن جسم خارجی موجود بوده انجام داده است و اجسام مختلفی از جمله تکه‌های آهن، دسته قاشق، چنگال، تیغ ریش تراشی سلمانی‌ها و فنر مشاهده کرده است. و بزرگترین و طویل‌ترین اجسام خارجی که ذکر کرده است عبارتند از:

فتری بطول ۲۹ سانتی‌متر و سیمی از جنس آلومینیوم به درازی ۴۰ سانتی‌متر .

مؤلف دیگری نقل کرده است که بیماری که برای ترك اعتیاد تحت درمان قرار گرفته بمنظور متوقف ساختن معالجه خود اجسام مختلفی از جمله سنجاق قفلی، دسته قاشق، وسکه‌های متعدد بلعیده است. همچنین از معده دختری ۱۶ ساله مبتلا به هیستری ۲۱۰ قطعه اجسام مختلف مثل پیچ، میخ، کلید، سنجاق سر، سرخ‌گیر فلزی و بالاخره از معده يك بیمار روحی دیگر نیز چندین دستمال، يك پیراهن و يك کتاب بوزن ۲/۵ کیلو خارج گردیده است .

سایکن (Saiken) شرح حالی گزارش نموده است که ۳۹۳ قطعه جسم خارجی از جمله ۷۸ دسته قاشق از معده بیمار خود خارج کرده است. و همچنین در کالبد شکافی از معده يك جسد يك ترمومتر یافت شده است. در معده محبوسی ۶۱ قطعه سیم فلزی که بهم چسبیده بوده مشاهده گردیده است. و بالاخره تا دوهزار قطعه (۲۰۰۰) اجسام خارجی در معده نیز مشاهده شده است .

شرح حالی که بسیار جالب است در مورد بیمار جوانی ۲۷ ساله میباشد که بعلمت کم خونی با هموگلوبین ۸ گرم درصد در بیمارستان پانکو برلین (Berlin Pankow) مورد معالجه قرار گرفته است. در رادیوگرافی، رشته‌های فیلی فورم اجسام خارجی در معده او دیده شده است. پس از يك گاستروسکوپی زیر کاردیا اجسام طولی بزرگ خاکستری سفید با درخشش فلزی مشاهده میشود و بعلمت جلوگیری آن اجسام از جلو بردن گاستروسکوپ امکان گاستروسکوپی کاملتری را از معاینه کننده سلب میکند. در عمل جراحی شش تکه باند شکمی ۵ تکه از قطعات کمر بند که جمعاً بطول ۵ متر و ۹۲ سانتی متر بوده از معده بیمار خارج میشود. پس از این عمل کمخونی بیمار بر طرف و با هموگلوبین ۱۴ گرم درصد مریخس میگردد. با بررسیهای زیاد معلوم میشود که بیمار بر اثر خوردن الکل زیاد در حالت بیهوشی و مستی این قطعات را بلعیده است .

به اشکال ۳ و ۴ که از مجله شیرور گیش پراکسیس - Chirurgische Praxis اقتباس شده توجه فرمائید .

قورت دادن این اجسام و باقی ماندن در معده کودکان اتفاق بوده و در بالغین عمدی یا اتفاقی است. عمدی بیشتر در بیماران روحی و اتفاقی در بین اشخاصی که بمناسبت شغل خود جسم خارجی را در دهان گذاشته و غفلتاً قورت داده‌اند پیش می‌آید.

دیگر اجسام خارجی معده عبارتند از : تریکوبز و آروفیتوبزوار که پس از تحقیق بایستی حتماً با عمل جراحی خارج گردند. بعضی از اجسام خارجی کوچک خود بخود از راه طبیعی دفع میگردند. در اجسام خارجی نوك تیز امکان پاره شدن معده و روده وجود دارد.

در صورتی که اجسام خارجی معده کوچک باشد امکان خارج شدن خود بخودی آنها زیاد بوده فقط بایستی با رادیوگرافی مرتب سیر آنها را مورد توجه قرار داده در صورت توقف، محل مزبور تحت کنترل قرار گیرد چون توقف جسم خارجی امکان پاره کردن محل مزبور را دارد.

خلاصه :

اجسام خارجی که در معده دیده شده‌اند اغلب عبارتند از: سوزن، سنجاق، خارهای و دندان مصنوعی که بر حسب اتفاق بلعیده میشوند.

منابعی که در نگارش این مقاله بکار رفته است :

- 1 : Chirurgische Praxis 1964 Heft 2 Jahrgang 13 Hans Marseille Verlag München Page 231/4
- 2 : Lehrbuch der chirurgie von L.Hellner K.Voss chute R. Nissen 1962 Stuttgart Page 624.
- 3 : Lehrbuch der chirurgie von Egohrbandt E.V; Redwitz F. Sauerbruch 1951 Jena Page 589.