

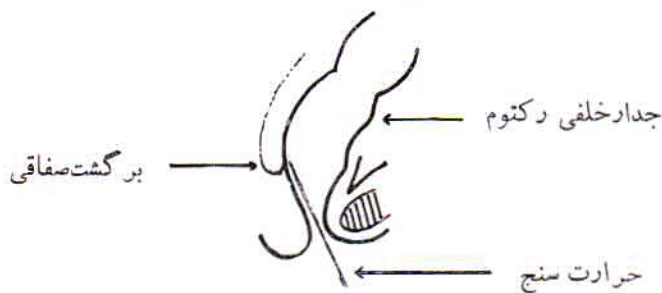
## خطرات بکار بردن حرارت سنج مقعدی

دکتر کورش شریعت زاده \*

مجله علمی نظام پزشکی

سال ۲، شماره ۳، صفحه ۱۹۰، ۱۳۵۰

وارد شود و موجب سوراخ شدن این دیواره در بالای برگشت صفاقی خواهد شد. رها کردن نوزاد بایک حرارت سنج در مقعد امکان وقوع این عوارض را افزایش میدهد. چون باین نوع حرکت در اندام تحتانی طفل، حرارت سنج بطرف بالا و جلو رانده میشود. (۴)



شکل ۱

شرح موارد:

در سال ۱۹۶۵، دو تن پزشک انگلیسی در بررسی ۷۶ مورد پارگی لوله گوارش اطفال دریافتند که ده مورد آن بطور حادثی ایجاد گردیده است. علل پارگی در این ده مورد بترتیب عبارت بود از: مصرف لوله تنقیه، حرارت سنج رکتال و امتحان مقعد با سوند برای اطمینان از باز بودن لوله رکتوم نوزاد. بر طبق بررسی این پزشکان پارگی لوله گوارشی در  $\frac{۲}{۴}$  موارد در مراکز مجهز، بمرگ می انجامد، باین جهت توصیه میکنند که سوند و حرارت سنج باید با احتیاط زیاد و در صورت ضرورت بکار رود.

در سال ۱۹۶۶ ولفسن (۵) شرح حال نوزاد ده روزه ای را منتشر کرد که بلافاصله پس از اندازه گیری حرارت رکتال شروع بفریاد زدن کرد و سپس مدفوع خون آلود دفع نمود. در امتحان بالینی، انقباض شکم و نقصان صداهای روده تشخیص انسداد را مطرح کرد. تنقیه با ریم و رادیوگرافی، ماده حاجب را بطور منتشر در پریتون

طبق بررسی عجولانه ای که گرد آورنده این مقاله بعمل آورده است، در اکثر قریب باتفاق مطبها، درمانگاهها، زایشگاهها و بیمارستانهای ایران درجه حرارت نوزادان و اطفال کوچک از راه مقعد اندازه گیری میشود. در مقاله زیر عوارض و خطرات ناشی از اینکار در مراکز پزشکی مجهز با امکانات درمانی طبی و جراحی پیشرفته بررسی گردیده است. با توجه به امکانات موجود در ایران، بخصوص در زمینه جراحی اطفال، جا دارد بکار بردن ترمومتر رکتال از طرف پزشکان ایران حداقل مورد تردید قرار گیرد.

تاریخچه: در ۱۹۲۷ لیندستد (۱) هفت مورد خونریزی مقعد پس از بکار بردن میزان الحرارة را شرح داد. محل خونریزی در امتحان رکتوسکوپیک، زخم بیضی شکلی در دیواره قدامی رکتوم بوده است. در ۱۹۲۸، الین و فروم (۲) در بررسی ۱۳۵۰ اتوپسی اطفال، ۹۶ مورد (۳٪) ضایعات تروماتیک رکتوم که بیشتر بصورت زخم و بندرت بشکل آبه، هماتوم و اسکار بوده است شرح دادند. این ضایعات ناشی از استعمال حرارت سنج و شیوع آنها، متناسب با طول اقامت طفل در بیمارستان بود. غیر از این موارد، سوراخ شدن رکتوم نیز تا کنون در ۹ مورد گزارش شده است. هر چند این عارضه بسیار نادر است ولی در ۷۰٪ موارد، با وجود روشهای جدید تشخیص و درمان در مراکز پزشکی مجهز، بمرگ میانجامد و از اینرو در خورد بررسی و اهمیت است.

یادآوری تشریحی (۳): رکتوم بلافاصله پس از مقعد بطرف جلو و بالا ادامه دارد. در نوزاد در فاصله دو سانتیمتری مقعد، پریتون بر روی سطح قدامی رکتوم برگشته بن بست صفاقی را ایجاد میکند (شکل ۱). بنابراین وارد کردن حرارت سنج بیش از دو سانتیمتر سبب آسیب دیواره قدامی رکتوم میشود و اگر بیش از سه سانتیمتر

\* تهران - بیمارستان فرحناز پهلوی

شدن به پارگی از مصرف هر گونه مواد تنقیه‌ای و مواد حاجب برای عکس برداری باید خودداری کرد.

**درمان:** تنها عامل تقلیل مرگ و میر لاپاراتومی سریع است. مرگ با جراحی بلافاصله ۸ درصد، با ۶-۱ ساعت تأخیر ۵۰ درصد و با بیش از ۱۲ ساعت تأخیر ۷۵ درصد است. عمل جراحی شامل بستن پارگی و کولوستومی ترانسورس یاسیگموئید بر حسب محل پارگی است. مصرف آنتی‌بیوتیک اجتناب ناپذیر است زیرا در ۶۰ درصد موارد اشریشیاکلی و در بقیه استافیلوکوک، پسودومونا و مخلوطی از ژرمهای فوق مشاهده گردیده است.

**نتیجه‌گیری:** اندازه‌گیری درجه حرارت از راه مقعد در اطفال و نوزادان عملی غیر بهداشتی، غیر ضرور و بالقوه خطرناک است (۸) صرف نظر از عارضه مهلک پارگی و پریتونیت که کمیاب است عوارض دیگری نظیر خونریزی، هماتوم و آبسه که منتهی به اسکار و تنگی مقعد میشود گزارش شده است. با توجه باین نکته که اکثر کلینیک‌های خصوصی و درمانگاههای کشور ما کمک پزشکان ورزیده در اختیار ندارند، شیوع این عوارض بمراتب بیشتر و با توجه به فقدان امکانات جراحی، مرگ بر اثر عوارض حاصله نیز شایعتر خواهد بود. بنا بر این توصیه میشود که در غیر از موارد ضرور نظیر تشخیص قطعی هیپوترمی یا لزوم گزارش مرتب درجه حرارت طفل در بیمارستان، ترمومتر رکتال بکار نرود و حرارت سنج را بمدت دودقیقه در زیر بغل نوزاد یا کودک قرار دهند.

نشان داد. پس از باز کردن شکم، پارکی بطول ۳ سانتیمتر درست در بالای برگشت صفاقی روی دیواره قدامی رکتوم مشاهده گردید که دوخته شد و پریتون نیز شستشو گردید.

گرین بوم و همکارانش (۶) دو مورد پنوموپریتون را در نوزاد بعلت سوراخ شدن رکتوم بوسیله ترمومتر شرح دادند و ۷ مورد مشابه آنرا در نشریات پزشکی یافته‌اند. علائم در این دو مورد اختلال تنفس، سیانوز، استفراغ و انبساط شکم بوده است.

سمیدی و بنسن (۷) شرح حال نوزادی را که کاملاً طبیعی بوده و بعد از اندازه‌گیری حرارت رکتال توسط نرس و پزشک دچار پارگی رکتوم و پریتونیت گردید منتشر کردند. لاپاراتومی پس از ۲۴ ساعت، پریتونیت مکنونیال و سوراخی بطول ۱/۵ سانتیمتر را در دیواره قدامی رکتوم نشان داد.

**علائم و تشخیص بیماری:** پرسیدن سابقه بیمار و چگونگی شروع علائم بالینی ممکن است سریعاً پزشک را به تشخیص صحیح برساند. درد شدید شکم که موجب فریاد و بیقراری طفل است، نفخ و اتساع شکم، احتمالاً استفراغ، خونریزی از مقعد و بطور شایع علائم شوک و پریتونیت جزو یافته‌های بالینی است. جهت تشخیص قطعی میتوان از امتحانات تکمیلی زیر استفاده کرد:

۱. رادیوگرافی شکم در وضعیتهای مختلف جهت جستجوی هوا و مایع در پریتون. ۲. رکتوسکپی برای دیدن پارگی مخاط. ۳- پریتونئوسکپی. ۴- معاینه مقعد، ۵. دق شکم. در صورت مشکوک

#### REFERENCES:

- 1- Lindstedt, F.: Om termometer läsioner: Bidrgtill tarmlödningarnas otiologi, Svensk lakartidn 24: 608-611, 1927.
- 2- Elin, S., and Fromm, B., : Om läsioner i rektum, Sarskilt med hansyn till de S.K. Termometerskadorna Hygiea 9o: 805-813, 1928.
- 3- Gardner E., Gray, D.J., O'Rahilly, R., Anatomy, P. 623, 1960
- 4- Fonkalsrud, E.W., and Clatworthy, H.W., Accidental perforation of the colon and rectum in newborn infants, New England J. of medicine, 272, 1097, 1965.
- 5- Wolfson, J.J., Rectal perforation in infant by Thermometer, Amer. J. of Disease of children, 1966, 111, 197.
- 6- Greenbaum, E.I., Garson, M., Kincannon, W.N., and O'Laughlin, B.J., Rectal thermometer-induced Pneumoperitoneum in the newborn (Report of two cases. Pediatrics 1969, 44, 539.
- 7- Smiddy, F.G., and Benson, E.A., Rectal perfforation by thermometer, Lancet 1969, 2, 805.
- 8- B.M.J. 1970, 3, 4.