

بررسی پنج ساله جراحی ترمیمی مفصل خاصه‌ای - رانی با روش چارنلی

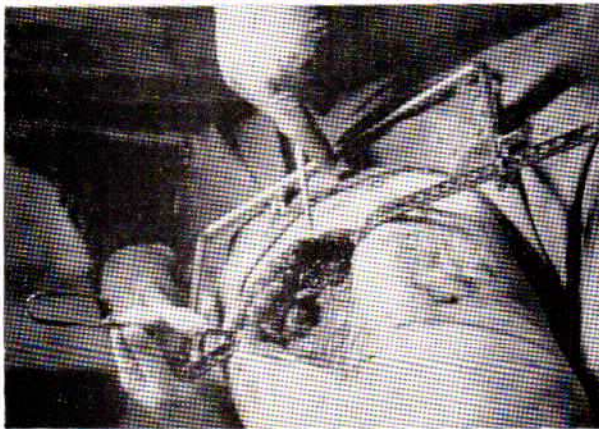
مجله نظام پزشکی

سال سوم، شماره ۶، صفحه ۴۷۶، ۱۳۵۲

دکتر پیمتر کیل برن - دکتر حسن حمز *

۳- خارج کردن سراسنخوان ران و تعویض آن. (شکل ۳)
۴- تراش استابولوم، وصل استابولوم مصنوعی با سیمان (متیل-ت-آکریلات (Methylmethacrylate).

تعداد ۹۶ بیمار مبتلا به التهاب مزمن پیشرفته مفصل خاصه‌ای - رانی انتخاب شدند که سفتی و درد مفصل لگن و تغییر شکل آن، موجب ناتوانائی آنان شده بود. تعویض و ترمیم کامل مفصل برای این بیماران با روش چارنلی (Charnley) انتخاب و اجرا شد.



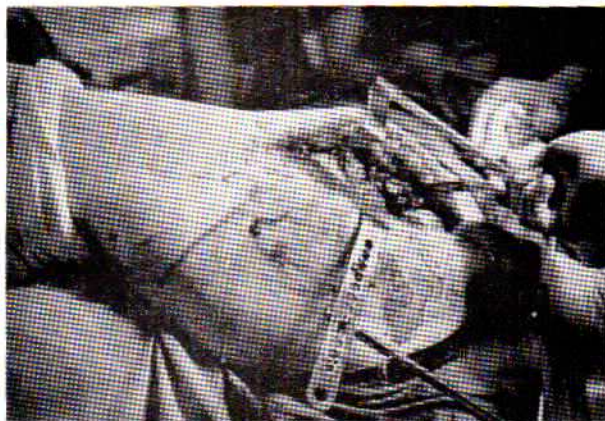شکل ۲

تشخیص	تعداد بیماران	تعداد درصد
اوستئو آرتريت	۵۸ نفر	۶۰
آرتريت روماتوئيد	۳۷ نفر	۳۸
آرتريت ضربه‌ای	۲ نفر	۲

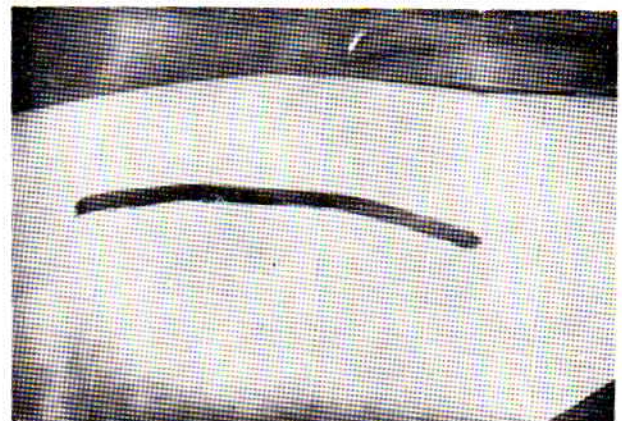
روش عمل

۱- برش انساج نرم (در سه طبقه). (شکل ۱)

۲- برش برجستگی بزرگ ران. (شکل ۲)



شکل ۳



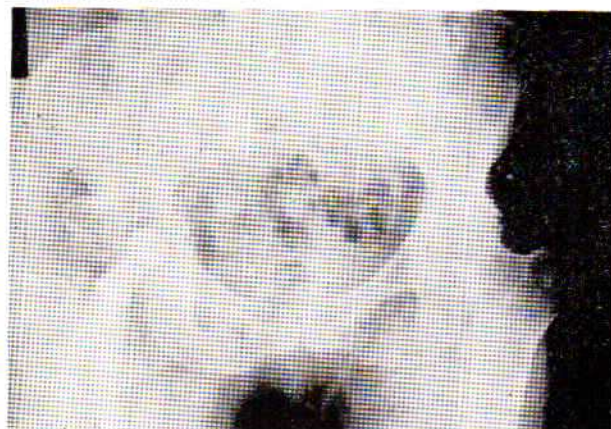شکل ۱

* Mr. P. Kilburn. Airedale General Hospital, Keighley, Yorkshire, England.

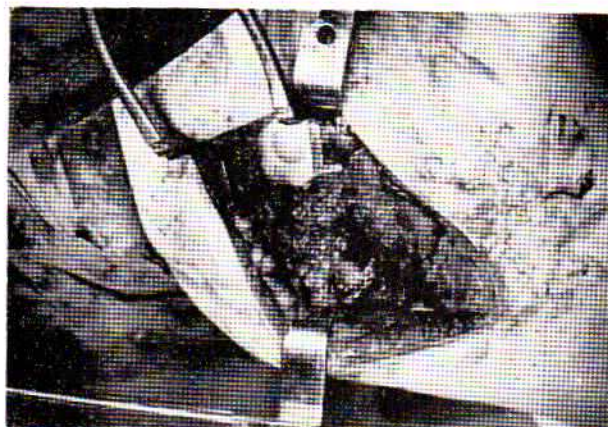
** HAMZ, M.D, Queen Victoria Hospital, East Grinstead, Sussex England.

برش وتر عضله نزدیک کننده دان، در ۱۲ بیمار انجام شد دو درن تخلیه ای (هوایی) برای ۲۶ بیمار، یکی در داخل مفصل ودومی زیرنیام طرفی دان گذاشته شد .

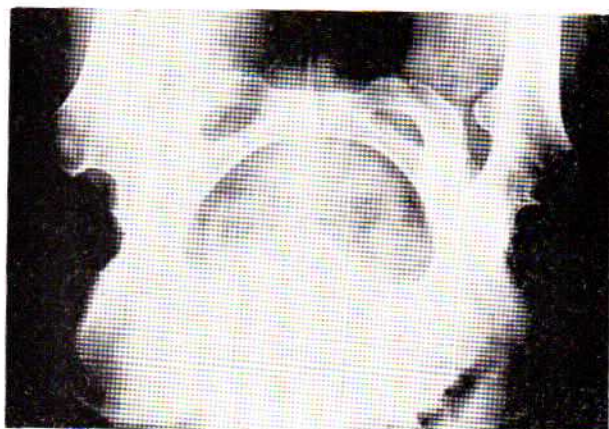
۵- وسیع کردن مجرای میانی استخوان دان و قرار دادن سر مصنوعی، اتصال آن باسیمان. (شکل ۵)
 ۶- وصل مجدد برجستگی بزرگ دان باسم فلزی. (شکل ۶)
 ۷- بستن شکاف عمل.



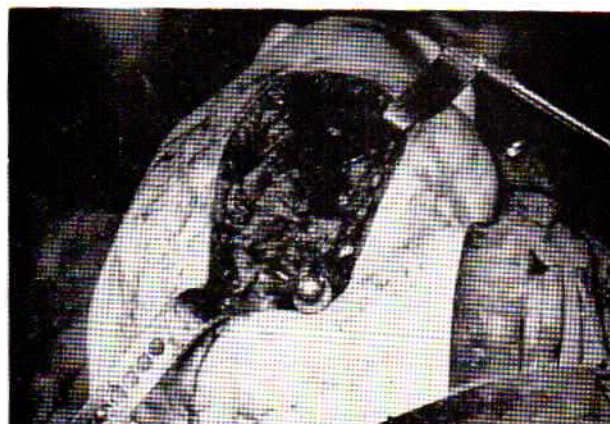شکل ۷- آرتروتومی مزمن دوطرفی (قبل از عمل)



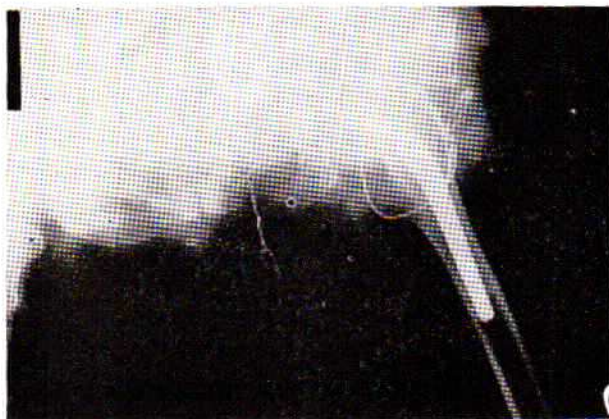
شکل ۴



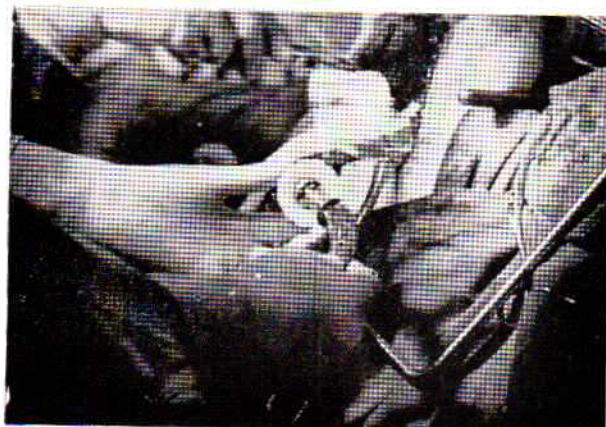شکل ۸- آرتروتومی مزمن دوطرفی (بعد از عمل)



شکل ۵



شکل ۹



شکل ۶

محل عمل	تعداد بیماران	%	عوارض بعد از عمل:
راست	۵۶ نفر	۵۸/۲	تعداد بیماران
چپ	۳۵ نفر	۳۶/۵	۱- عفونت: زودرس: ۳ نفر
دوطرفی	۵ نفر	۵/۲	دیورس: ۰
جنس:	تعداد بیماران		۲- در رفتگی مفصل: ۲ نفر
زن	۶۷ نفر		۳- شل شدن پروتز: ۰
مرد	۲۹ نفر		۴- عدم موفقیت بدلائل دیگر: ۰
گروه سنی:			۵- عوارض در جریان بیهوشی (فیبریلاسیون دهلیزی): ۱
سن	تعداد بیماران		۶- ترومبوفلیت: ۳
۵۵-۶۶ سال	۳۲ نفر		بطور خلاصه: بررسی پنج ساله ۹۶ مورد آرتروپلاستی مفصل
۶۶-۷۶ سال	۶۲ نفر		لگن باروش چارنلی، نشان داده است که این نوع سر مصنوعی
۷۶-۷۹ سال	۲ نفر		استخوان دان، حرکات کافی مفصل را تأمین میکند.
مدت بستری شدن در بیمارستان:			مزیت سران مصنوعی چارنلی، سبک بودن وزن و دامنه حرکت
مدت	تعداد بیماران		نسبتاً وسیع آن است.
۱۴ روز	۳۱ نفر		- درناژ محل عمل، تعداد موارد عفونت بعد از عمل را کم نکرد.
۲۱ روز	۶۵ نفر		- جوش نخوردن برجستگی بزرگ ران در این بیماران دیده نشد.
برنامه توانایی بعد از عمل:			- قطع تاندون نزدیک کننده ران و کشش بافت نرم در ۲۹ بیمار که
روزهای پنجم تا هفتم: تمرینات در بستر.			گرفتار درجات شدید استئو آرتريت و تغییر شکل مفصلی بودند
روزهای هفتم تا چهاردهم: تحمل مختصر وزن (قراردادن چوب			انجام شد.
در زیر بغل).			- گذاشتن مفصل کامل مصنوعی لگن در التهاب مزمن روش شناخته
روزهای چهاردهم تا بیست و یکم: تحمل مختصر وزن (استفاده از عصا).			شده ایست که سبب حرکات بدون درد مفصل میشود.
تحمل کامل وزن در ۸۶ بیمار بعد از ۲۱ روز.			این عمل جراحی ۱/۵ ساعت طول میکشد و به بیمار زیانی نمیرساند،
قبل از عمل	بعد از عمل		ولی موفقیت آن تا حدود زیادی بستگی به بیهوشی مطلوب و دسترسی
۱۵-۰ درجه	۹۰-۰ درجه		بمقدار کافی خون برای ترانسفوزیون دارد.

REFERENCES:

- 1- Charnley J. Total hip replacement by low friction arthroplasty. Vol. 72 P.7_21, 1972.
- 2- Charnley J. Arthroplasty of the hip, a new operation. Lancet 1 1129_1132, 1961.
- 3- Aufranc O.E. Constructive surgery of the hip. St. Louis. The C.V. Mosby Company. P. 137_138. 1962.
- 4- McKee & Watson-Farrar J. Replacement of arthritic hips, by the McKee-Farrar prosthesis, J. bone jt. surg. 48_B, 245_259. 1960.
- 5- Dehaven, K. E et al, Early results of Charnley-Muller total hip reconstruction. Orthop. Clin. N. Am. Vol. 4, N.2, P. 465_482, 1973.
- 9- Wiles P. The surgery of the osteoarthritic hip. Brit. J. Surg. Vol. 455, P. 488, 1958.