

## ترمیم نقص استخوانی کاسه سر بایوند از استخوان خاصره (ایلیاک)

### Autogenous Cranioplasty with Iliac Bone Graft

مجله نظام پزشکی

سال چهارم، شماره ۱، صفحه ۲۸، ۱۳۵۳

دکتر کاظم عباسیون \*

#### مقدمه

هدف این مقاله گزارش ۱۱ مورد ترمیم نقص استخوان کاسه سر با پیوند از استخوان لگن خاصره و توجیه برتری این روش بر روشهای دیگر میباشد.

#### روش بررسی:

در مدت ۲ سال، ۱۱ مورد نقص استخوانی کاسه سر با پیوند از استخوان لگن خاصره ترمیم گردید. شرح حال این بیماران در جدول یک خلاصه شده است. از این عده ۹ تن مرد و ۲ تن زن بودند. کوچکترین بیماران ۶ ساله و بزرگترین آنان ۶۲ ساله بود. سن هفت تن کمتر از ۱۵ سال و بقیه بیماران بزرگسال بودند.

علت ایجاد نقص استخوانی در ۸ مورد شکستگی فرورفته در اثر ضربه بوده است (۵ مورد در اثر تصادف با اتومبیل، ضربه با آجر، ضربه با چکش و پرت شدن از دو چرخه هر کدام یک مورد). در یک مورد، خانم ۶۲ ساله بی علت ابتلای استخوان کاسه سر به غده مننژیوم (Meningioma) و در دو مورد دو کودک با نقص استخوانی مادرزادی، یکی بعلت آنسفالوسیل (Encephalocele) ناحیه فروتونا زال و دیگری آنسفالوسیل ناحیه پشت سر، دچار نقص استخوانی کاسر بودند.

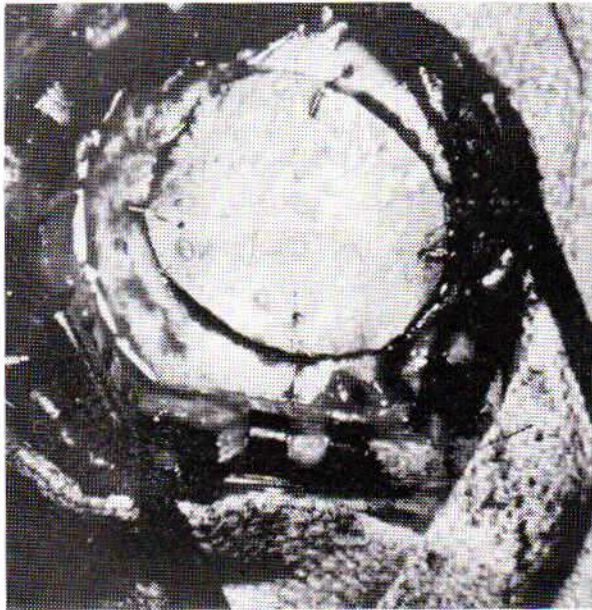
دلیل انجام عمل ترمیم، در ۳ مورد بمنظور زیبایی بیمار، در ۳ مورد بعلت وسیع بودن نقص استخوانی و برای جلوگیری از صدمه احتمالی به مغز، در ۲ مورد بعلت ضربان داشتن محل نقص استخوانی، در ۲ مورد دردناک بودن محل نقص استخوان و با سندرم ترپاناسیون بوده است و بالاخره در موردی دیگر دو عامل یکی بازگشت بکار و دیگری پذیرش ب مدرسه موجب عمل ترمیم شده است (جدول شماره ۱). در مورد بیمار با غده مننژیوم همزمان با عمل برداشتن غده، ترمیم

همزمان با بکار بردن ترپاناسیون بوسیله بشر اولیه پوششی نیز برای سوراخهای ایجاد شده در نظر گرفته بودند. در بعضی از نژادهای اولیه که ترپاناسیون را بمنظور خارج کردن «روح شیطانی» از سر انجام میدادند پوست نارگیل را نیز برای ترمیم این سوراخها بکار میبردند که متأسفانه بعلت عفونت ناشی از این عمل با مرگ و میرزیدی روبرو میشدند. بعدها صفحات فلزی مانند طلا و تفره جایگزین پوست نارگیل گردید، لیکن این فلزات نیز بعلت گران بودن و همچنین عدم استحکام کافی جای خود را به فلزات دیگری مثل تنتالوم (Tantalum)، ویتالیوم (Vitalium) و آلوپلاستیکها (Alloplastics) دادند.

از ون میکرن (J. Von Meekren) بعنوان نخستین کسی که از استخوان حیوانات برای ترمیم نقص استخوانی کاسه سر انسان استفاده کرد نام برده اند (۱). او در سال ۱۶۷۰، نقص استخوانی کاسه سر یک بیمار روسی را با یک قطعه کاسه سر سگ ترمیم نمود ولی بعداً بعلت مخالفت مذهبی کلیسا مجبور بخارج کردن آن استخوان گردید. در اوایل قرن نوزدهم ترمیم استخوانی کاسه سر با سبک جدید شروع شد. آزمایشهایی بر روی حیوانات بوسیله اولیر (Ollier) و مرن (Merren) انجام پذیرفت (۱) و در سال ۱۸۸۹، سیدل (Seydel) برای نخستین بار نقص استخوانی کاسه سر را بوسیله پیوندی از استخوان درشت نی ترمیم کرد (۲). در قرن بیستم انواع مختلف ترمیم نقص استخوان کاسه سر با بکار بردن فلزات گوناگون، مواد پلاستیکی و همچنین استخوان از نقاط مختلف بدن متداول گردید و گزارشهای چندی در این زمینه در نوشتههای پزشکی وجود دارد.

\* مرکز پزشکی داریوش کبیر - دانشگاه تهران.

دو گروه از جراحان انجام گیرد حد متوسط طول عمل جراحی ۱-۲ تا دو ساعت خواهد بود.



شکل شماره ۱: عکس از محل عمل - پیوند استخوان که بوسیله بخیه‌های سیمی ثابت شده است.

پس از بهبود بیماران و مرخص شدن آنان از بیمارستان بمنظور پیگیری هر سه ماه یکبار ملاقات میشدند و آزمایش بالینی از ناحیه پیوند و پرتونگاری از کاسه سر انجام میگرفت.

#### یافته‌ها

در کلیه موارد جای عمل بدون عفونت بهبود یافت و هیچگونه آثار واکنش نسجی نسبت به پیوند مشاهده نگردید. محل برداشت پیوند از لگن خاصره دردناک بوده و مانع فعالیت بیماران میشد، لکن این مدت زمان بسیار کوتاه بوده و معمولاً بیماران هنگام مرخص شدن از بیمارستان که بطور متوسط ۱۲ تا ۱۴ روز بعد از عمل جراحی میبود و همچنین در دیدارهای بعدی که بمنظور پیگیری انجام میگرفت از درد ناحیه لگن هیچگونه شکایتی نداشتند. ضمناً هیچ مورد شکستگی استخوان لگن خاصره مشاهده نگردید.

در مواردیکه ترمیم بعلت دردناکی محل نقص استخوانی و یا سندرم ترپاناسیون انجام پذیرفته بود بهبود کامل حاصل گردید. همچنین در مواردیکه از نظر زیبایی بیمار، ترمیم صورت گرفته بود نتیجه کاملاً رضایتبخش بود. (در شکل شماره ۲، بیماری را قبل و سه ماه بعد از عمل ترمیم شکستگی فرورفته سینوس پیشانی

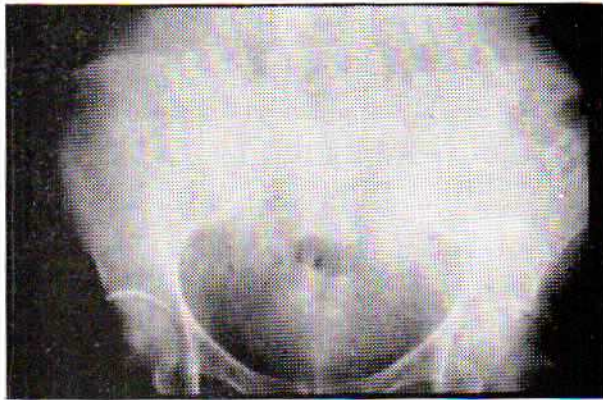
نقص استخوانی نیز بعمل آمد. در دو مورد آنسفالوسیلها در مرحله اول نقص استخوانی با تننالوم ترمیم شده بود ولی در مورد آنسفالوسیل ناحیه پشت سر در اثر ضربه، تننالوم از جا کنده شده و عفونت پیدا کرده بود بطوریکه مجبور بخارج کردن آن گردیدند و پذیرش بیمار بمدرسه منوط بترمیم این نقص استخوانی میبود. در مورد آنسفالوسیل ناحیه فروتو نازال نیز تننالوم از جای خود دررفته بود و آنرا در آورده بودند و بعداً بخاطر زیبایی بیمار ترمیم مجدد با پیوند استخوانی انجام پذیرفت. در موارد دیگر فاصله زمانی بین بوجود آمدن نقص استخوانی و ترمیم آن ششماه تا یکسال و بطور متوسط هشت ماه و نیم میبود.

وسعت نقص استخوانی بین کوچکترین  $3/5 \times 3/5$  سانتیمتر و بزرگترین  $6 \times 6$  سانتیمتر متغیر بود.

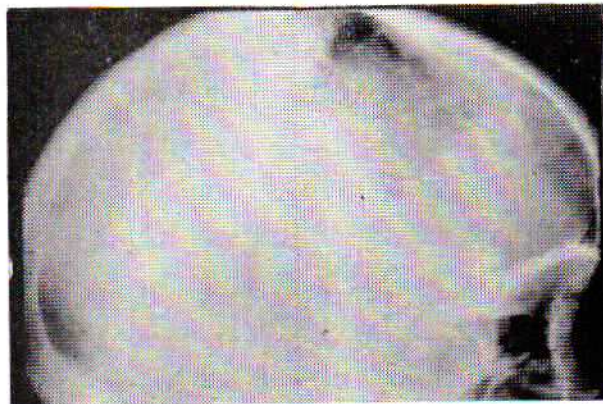
نکاتی چند درباره روش جراحی: کلیه اعمال جراحی تحت عوش بری عمومی انجام پذیرفت و در کلیه موارد از استخوان خاصره چپ پیوند برداشته شد. ابتداءً یک شکاف پوستی در حدود ده سانتی متر در امتداد تیغه استخوان خاصره Iliac Crest میدهیم و محل اتصال عضله گلو تال را قطع میکنیم. سطح خارجی استخوان خاصره را ظاهر ساخته و از فاصله ۲ سانتیمتری زائده خاری قدامی فوقانی شروع به برداشتن تیغه استخوان می کنیم. سپس تمام ضخامت و یا فقط لایه خارجی استخوان را با اندازه‌ای که برای پیوند کافی باشد بر میداریم. در هنگام برداشتن پیوند باید سعی گردد که از شکسته شدن لگن خاصره جلوگیری بعمل آید. بعد از بند آوردن خونریزی، تیغه استخوان خاصره را بجای خود برگردانده و بوسیله بخیه سیمی ثابت مینمائیم. جای عمل نیز با روش معمولی دوخته میشود. همزمان با عمل فوق بوسیله گروه دیگری از جراحان و یا پس از انجام عمل فوق بوسیله همان گروه محل پیوند استخوانی آماده میگردد. کلیه چسبندگی‌های موجود بین پوست سر و سخت شامه باید قطع گردد. اطراف محل نقص استخوانی را باید بنحوی تراشید که وقتی پیوند را روی آن قرار میدهیم بداخل کاسه سر نیافتد و همچنین از سطح استخوان کاسه سر نیز خیلی برجسته تر نباشد. پیوند را بشکل و اندازه نقص استخوانی در آورده و در محل بوسیله بخیه‌های سیمی ثابت مینمائیم (شکل شماره ۱).

فزونی بافت التیامی در روی پیوند مانع عروقی شدن مجدد (Revascularization) پیوند میگردد، در صورتیکه چنین نسجی وجود داشته باشد باید آنرا از پوست برداشت و پوست سر را در دو لایه روی پیوند دوخت. در صورتیکه عمل جراحی بوسیله

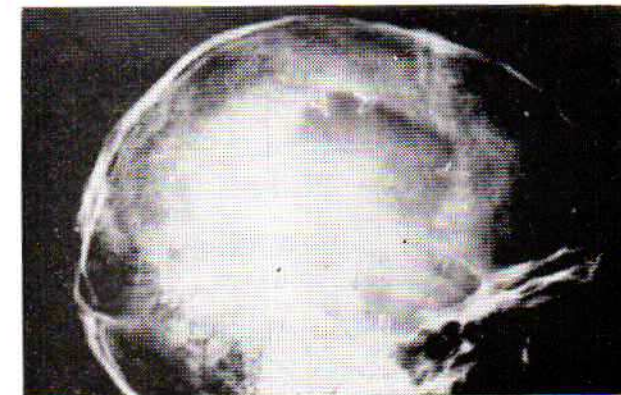
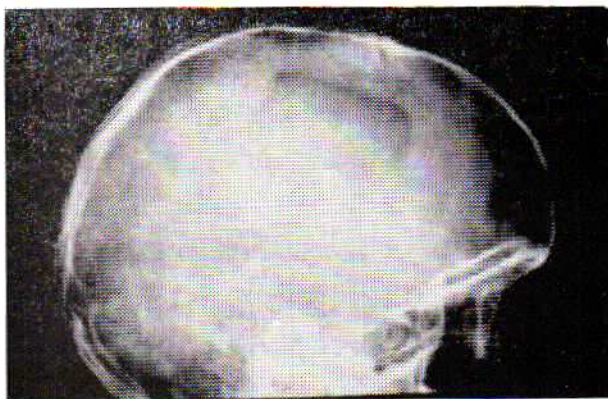
ملاحظه می کنید). از نظر روانی نیز هیچگونه شکایتی از بیماران ابراز نشد.



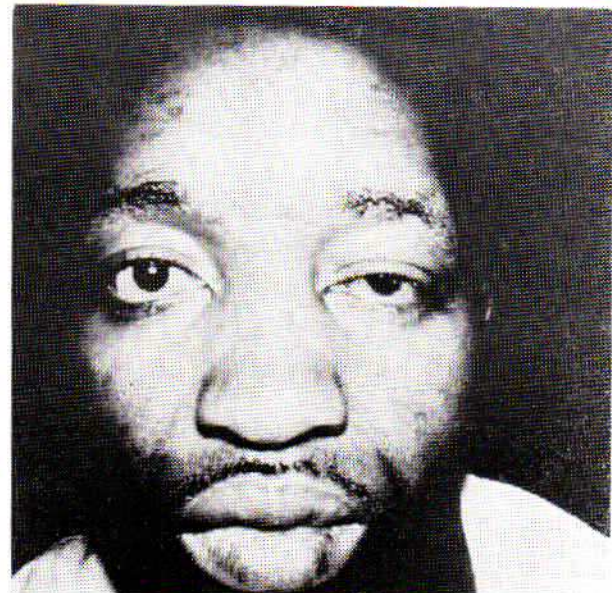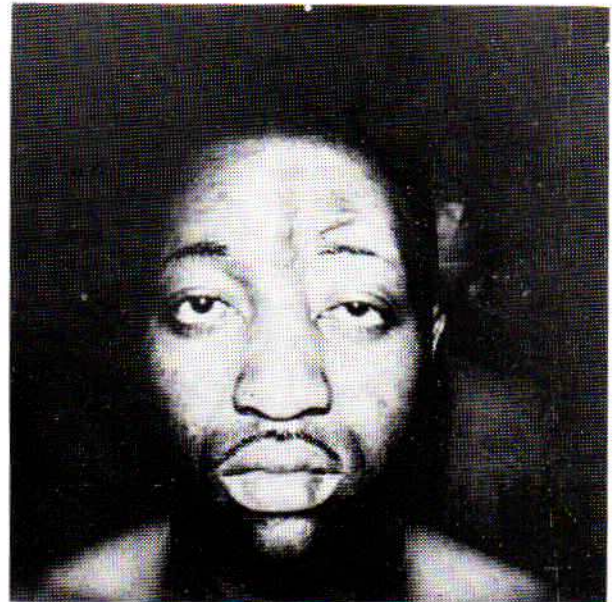شکل شماره ۳: پرتو نگاری خاصه سر ۲/۵ سال پس از برداشت پیوند از استخوان خاصه.



شکل شماره ۴: پرتو نگاری کاسه سر ۲/۵ سال پس از پیوند استخوانی از استخوان خاصه.



شکل های شماره ۵ - الف و ب، پرتو نگاری از کاسه سر، پیش و یکسال پس از ترمیم با پیوند از استخوان خاصه.



شکل های شماره ۷ الف و ب: بیمار ۲۵ ساله، پیش و سه ماه پس از عمل ترمیم شکستگی فرورفته سینوس و پیشانی جب.

در کلیه موارد، در طی ۱ تا ۲ سال پیگیری مکرر این بیماران، محل پیوند شده محکم و صاف بود بجز در مواردیکه نقص استخوانی بزرگ ترمیم شده بود که کمی فرورفته تر از استخوانهای اطراف بنظر میرسید. پرتو نگاری از محل برداشت پیوند، پر شدن تدریجی محل برداشت را نشان میداد (شکل شماره ۳). بررسی کلیشه های پرتو نگاری که در فواصل سه ماه برداشته شده بودند همیشه محل پیوند را نسبت به نقاط دیگر کاسه سر، کمتر تیره نشان میدادند (شکل های شماره ۴ و ۵).

## بحث

پس از سیدل (Seydel) که برای نخستین بار نقص استخوانی کاسه سر را بوسیله پیوندی از استخوان درشت نی ترمیم نمود (۲) این استخوان و دیگر استخوانهای بدن بدین منظور بکار برده شدند (۳-۴) ولی استخوان درشت نی و سایر استخوانهای بکار برده شده نظیر دنده‌ها، کتف، خود استخوان کاسه سر و غیره برای ترمیم نقصهای بزرگ کاسه سر کافی نبودند و در صورتیکه اینگونه نقصهای بزرگ بوسیله چند قطعه ترمیم میگردیدند نتایج خوبی حاصل نمیگردید. همچنین در مورد استخوان درشت نی پس از برداشتن از استخوان، از کار افتادن بیمار برای مدت طولانی گزارش شده است (۳).

برای جبران عیبهای نامبرده، موکلر (Mauclair) و پیکریل (Pickerill) طی گزارشهای بکار بردن پیوند از استخوان خاصه را برای ترمیم نقصهای بزرگ استخوان کاسه سر تأکید نمودند (۵-۶). لازم به تذکر است که استخوان خاصه بعلت شکل تشریحی خاصی که دارا میباشد، قسمتی با سطح صاف و قسمتهای دیگری بصورت محدب و مقعر، میتواند از قسمتهای مختلف آن برای ترمیم هر گونه نقص استخوانی کاسه سر استفاده کرد بخصوص در ترمیم نقصهای استخوانی ناحیه پیشانی از نظر زیبایی پیوند متناسبی میباشد.

در مواردیکه ترمیم نقصهای استخوانی کاسه سر بوسیله فلزات و آلوپلاستیکها انجام شده است عوارض زودرس و دیررسی مانند ازجا کنده شدن و یا جابجا شدن آنها، پاره شدن پوست سر (۷)، احساس نامطلوب بیماران بدلیل گرم و یا سرد شدن بیش از حد جسم خارجی همزمان با تغییرات شدید حرارتی محیط، تشکیل گرانولوما (Granulomata) در زیر صفحات فلزی (۸)، عدم استحکام کافی و شکنندگی مخصوصاً در مورد آلوپلاستیکها (۹) و بالاخره عوارض روانی ناشی از وجود جسم خارجی در سر بیمار، گزارش گردیده‌اند. اینگونه عوارض در هیچیک از ۱۴ بیمارانی که توسط مک کلینتاک (McClintack) و همکارانش با پیوند از استخوان خاصه معالجه گردیده و تا دو سال و نیم پیگیری شده بودند (۱۰) و همچنین در ۱۱ مورد گزارش شده در این مقاله، مشاهده نگردیده است.

عقوت، مشکل بزرگی در ترمیم عیبهای استخوانی کاسه سر میباشد. در این باره بررسیهای لازم صورت گرفته است. گزارشهای چندی حاکی از اینست که عقوت بعواملی چند نظیر واکنش نسوج بیجسم خارجی که در ترمیم بکار رفته و همچنین سابقه عقوت در زخم اولیه ارتباط دارد. واکنش نسوج نسبت با استخوان خود بیمار بسیار ناچیز است و از اینجهت احتمال عقوت را کمتر مینماید. در مورد پیشینهای عقوت در زخم اولیه، وایت (White) نشان داده است که

هرچه زمان ترمیم نقص استخوانی از زمان زخم اولیه دیرتر باشد احتمال عقوت کمتر میباشد و او تأکید می کند که بمنظور کم کردن احتمال عقوت بهتر است در زخمهای اولیه‌یی که تمیز بوده است بفاصله یکی دو ماه، در زخمهایی که عقوتی بودند، اند بفاصله ۶ ماه و در زخمهاییکه عقوت مقاوم نسبت به پی سیلین داشته‌اند بفاصله یکسال ترمیم صورت گیرد (۱۱). حد متوسط فاصله زمانی بین زخم اولیه و ترمیم، در بیماران گزارش شده فوق ۸ ماه بوده و این خود عامل مؤثری در نداشتن عقوت بعد از عمل آنها بوده است.

در صورتیکه بیماری پس از ترمیم نقص استخوانی کاسه سر احتیاج به پرتونگاری از مغز پیدا نماید، وجود جسم خارجی مانند فلزات و آلوپلاستیکها بعلت سایه انداختن بر روی کلیشه مانع بررسی کامل مغز و عروق آن میگردد که چنین اشکالی در موارد ترمیم با استخوان بوجود نخواهد آمد.

در خصوص سر نوشت (دفع و گیرندگی) پیوند استخوان در انسان مطالعات زیادی صورت نگرفته است و آنچه در حیوانات انجام شده ممکنست قابل کاربرد در انسان نباشد (۱۲). ادوم (Odom) و همکارانش (۱۳) سه ماه و نیم پس از ترمیم نقص استخوانی کاسه سر یک بیمار با استخوان خود بیمار که در درجه حرارت ۴ سانتی گراد نگهداری شده بود Refrigerated Bone بافت برداری بعمل آوردند. بررسی بافت شناسی نشان داد که مغز استخوان فیبروزه شده علامت عروقی شدن مجدد (Revascularization) و فعالیت سیستم هاوارسین وجود داشت. با این پدیده بود که فرضیه Creeping (Substitution) بنا گذاشته شد یعنی پیوند ابتداء جذب شده و پس از آن بتدریج بوسیله استخوانهای اطراف جایگزین میگردد. در یک بافت برداری دیگر ۶ سال بعد از عمل پیوند استخوانی تشکیل کامل قشرهای داخلی و خارجی استخوان مشاهده گردیده است (۱۴). برخی دیگر از نویسندگان بر آن عقیده‌اند و قتیکه بافت آهکی استخوان (Decalcificate) بکلی بهم میخورد و جای آنرا بافت فیبروز میگیرد. آنچه مسلم است اینست که این پیوند استخوانی اصولاً قوام و استحکام (Density) استخوان معمولی کاسه سر را ندارد و معمولاً در پرتونگاری نسبت با استخوانهای اطراف کمتر تیره مشاهده میگردد که علت را نازک بودن قسمت قشری (Cortical) استخوان دانسته‌اند (۱۰).

در مورد پیوند از استخوان خاصه عیبهایی مانند طولانی بودن عمل جراحی و نیز مدت بستری بودن بیمار در بیمارستان عنوان گردیده است. در مورد مدت عمل جراحی اگر دو گروه از جراحان با هم کار

## جدول شماره ۱

ملاحظات	مدت بستری بودن بیمار در بیمارستان به روز	مدت عمل به ساعت	محل و اندازه نقص استخوان بسانتیمتر	فاصله زمانی بین ایجاد و ترمیم نقص استخوان	دلیل انجام عمل ترمیم	نحوه بوجود آمدن نقص استخوانی کاسه سر	جنس	سن	شماره
یکسال بعد از عمل محل پیوند محکم و صاف بود.	۸	۲	ناحیه پیشانی چپ ۴×۴	یازده ماه	ضربان محل نقص استخوانی	تصادف با اتومبیل شکستگی فرورفته، هماتوم	مرد	۱۰	۱
	۹	۱/۲	ناحیه پریقال چپ ۴/۵×۵/۵	پنج ماه	شرط بازگشت بکار	ضربه با چکش شکستگی فرورفته و پارگی مغز	مرد	۵۲	۲
	۱۰	۱/۲	ناحیه پریقال چپ ۳/۵×۳/۵	هشت ماه	درد ناکی محل ضایعه	پرت شدن از دو چرخه شکستگی فرورفته.	مرد	۷	۳
	۱۳	۲	ناحیه پیشانی گیجگاهی راست ۵×۶	دو ماه	اندازه بزرگ	تصادف با اتومبیل، شکستگی فرورفته	مرد	۱۰	۴
تب مختصر بمدت یک هفته.	۱۵	۴	ناحیه پیشانی گیجگاهی چپ ۴×۴	نه ماه	بمنظور زیبایی	تصادف با اتومبیل شکستگی فرورفته هماتوم اکسترا دورال	زن	۱۷	۵
در معاینه دو و نیم سال بعد از عمل محل فرورفته ولی محکم بود.	۱۸	۴	ناحیه پیشانی راست ۶×۶	بلافاصله	اندازه بزرگ	ضایعه استخوان بوسیله غده مننژوم	زن	۶۲	۶
اول با نتالوم ترمیم شده که در اثر ضربه کناره آن برجسته و پوست را زخم کرده است.	۱۲	۲	ناحیه پیشانی راست ؟	هشت ماه	ضربان محل نقص	تصادف با اتومبیل شکستگی فرورفته	مرد	۸	۷
	۱۰	۶	ناحیه پریقال راست ۴×۳	یازده ماه	سندرم تریاناسیون	ضربه بوسیله آجر، شکستگی فرورفته	مرد	۷	۸
اول با نتالوم ترمیم شده بعد با نتالوم جایگزین شده بود.	۶	۶	ناحیه فرونتونازال	در متن ذکر شده	از نظر زیبایی	انسفالوسیل	مرد	۸	۹
اول با نتالوم ترمیم شده که در اثر ضربه جایگزین شده و عفونت پیدا کرده بود.	۶	۶	پشت سر ۶×۶	در متن ذکر شده	شرط ورود به مدرسه اندازه بزرگ	انسفالوسیل	مرد	۶	۱۰
از نظر زیبایی نتیجه عالی بود.	۱۲	۳	ناحیه پیشانی ؟	یکسال	از نظر زیبایی	تصادف با اتومبیل شکستگی سینوس پیشانی چپ	مرد	۳۵	۱۱

از قسمتهای مختلف آن میتوان برای ترمیم نقص استخوانی نقاط مختلف کاسه سر بزرگ اندازه و وسعتی که باشد استفاده نمود. ترمیم با این پیوند مخصوصاً برای نقصهای ناحیه پیشانی و ابرو خیلی مناسب میباشد. در صورت لزوم میتوان از هر دو استخوان خاصره استفاده نمود.

۳- از جاد در رفتن و جایگزین کردن که در ترمیم با فلزات و آلوپلاستیکها دیده میشوند در مورد ترمیم با استخوان خیلی کمتر مشاهده می شود.  
۴- ترمیم با استخوان هنگام آزمایش پرتو نگاری مانع نشان دادن مغز و عروق آن نمیکرد.

کنند عمل جراحی بیش از ۱ تا ۲ ساعت بطول نخواهد انجامید و مدت بستری شدن که بطور متوسط ۱۲ روز بوده است در مقابل مزایای دیگر این روش قابل گذشت میباشد.

## نتیجه گیری

از بررسی شرح حال این ۱۱ بیمار و بحث مربوط چنین نتیجه میشود که ترمیم نقص استخوانی کاسه سر بایونند استخوانهای خود بیمار بالاخص استخوان خاصره دارای مزایای زیر میباشد:

- ۱- ترمیم با پیوند استخوانی عملی فیزیولوژیک میباشد.
- ۲- با در نظر گرفتن ساختمان تشریحی خاص استخوان خاصره

## خلاصه

در این مقاله، ۱۱ مورد ترمیم نقص استخوانی کاسه سر با پیوند از استخوان ایلیاک گزارش گردیده که هر یک از بیماران برای مدت یکسال تا دو سال و نیم پیگیری شده‌اند. در هیچیک از موارد عفونت دیده نشده و شکستگی استخوان لگن خاصره مشاهده نگردیده است. در کلیه بیماران محل پیوند استخوانی محکم بوده و از نظر زیبایی بیمار، شکل ظاهری سر و حفاظت از مغز، پیوند متناسبی تشخیص داده شده است. برتریهای پیوند استخوانی خاصره بر استخوانهای دیگر و همچنین بر فلزات و آلوپلاستیکها مورد بحث و بررسی قرار گرفته‌اند.

۵- واکنش نسوج به جسم خارجی در مقابل ترمیم با پیوند استخوانی از نظر مقایسه با فلزات و آلوپلاستیکها خیلی کمتر میباشد.  
 ۶- در مقایسه با فلزات و آلوپلاستیکها احتمال عفونت در مورد پیوند با استخوان کمتر میباشد.  
 ۷- پیوند استخوانی در مقابل ضربه مقاومت بیشتری دارد.  
 ۸- پیوند استخوانی در اثر گرما و سرمای متغیر محیط، تغییرات حرارتی نمیدهد و سبب ناراحتی بیماران نمی‌گردد.  
 ۹- واکنش‌های روانی که در بعضی از بیماران پس از بکاربردن جسم خارجی در ترمیم نقص استخوان سرشان مشاهده گردیده است در ترمیم با پیوند استخوان دیده نشده است.

## REFERENCES:

- 1- Walker, A. E. A History of Neurological Surgery. P. 240 Hafner Publishing Company, New York, 1964.
- 2- Seydel: Eine neue methode grosse knochendefekte des schadels zu decken Zbl, Chir, 16: 209 - 11, 1889.
- 3- Hadley, F. A. Skull defect repaired by tibia grafts. J of the Collage of Surgoens of Australia. 1: 208-213, 1928-29.
- 4- Keen, W. W. Filling defects in the skull by bone chips from the outer table of the neighboring bone, Ann. of Surg. 42: 296-298, 1905.
- 5- Mauclaire, P. Autogreffe Cranienne empruntee a la tuberosite iliaque, et homogreffe sereuse intermeningoencephalique. Bull. et Mem. Soc. Nat. de Chir. Paris, 40, 113-115, 1914.
- 6- Pickerill, P. A new method of osteoplastic restortion of the skull. Med J. of Australia. 2: 228-29, 1931.
- 7- Kiclm, C. L. and Grino, A. Iliac bone grafts replacing tantalum plates for gunshot wounds of the skull. Am. J. of Surg. 85: 395-401, 1953.
- 8- Meirowsky, A. M., Hazouri, L. A. and Greiner. D. J. EPidural granulomata in the presence of tantalum plates. J. Neurosurg. 7: 485-491, 1950.
- 9- Jackson, I. J., and Hoffmann. G. T. Depressed comminuted fracture of a plastic cranioplasty. J. Neurosurg. 13: 116-117, 1956.
- 10- McClintock H. G. and Dingoman, R. O. The repair of cranial defects with iliac bone. Surg. 30: 955-964, 1951.
- 11- White, J. C. Late complications following cranioplasty with alloplastic plates. Ann. of Surg. 128: 743-756, 1948.
- 12- Phemister, D.B. The fate of transplanted bone and regenerative power of its constituents. Surg. Gyn and Obst. 19: 303-333, 1914.
- 13- Odom, G. L., Woodhall, B., and Warenn, F. R. The use of refrigerated autogenous bone flaps for cranioplasty J. Neurosurg. 9: 606-610, 1952.
- 14- Convers, J. M. Reconstructive plastic Surgery. P. 575. Williams and Wilkins Publishing Company, Baltimore, U. S. A, 1967.