فیستول بین شریان کاروتید و سینوس کاورنو

Carotid - Cavernous fistula

مجله نظام پزشکی
سال چهارم ، شماره۳۰ ، صفحه ۲۳۱ ، ۱۳۵۳

دکتر علی‌اکبر مرشد *

از عوارض نسبتاً نادر ضربه جمجمه، فیستول بین شریان‌کاروتید داخلی و سینوس‌کاورنو در داخل جمجمه میباشد.

بهتر است قبل از توضیح بیماری ، آناتومی و محتویات سینوس کاورنو شرح داده شود.

یکی ازسینوسهای مهم داخل جمجمه، سینوس‌کاورنو میباشد که دو عدد بوده و در طرفین سل تورسیك قرار دارند. طول هر کدام دو سانتیمتر و عرضشان یك سانتیمتر میباشد.

شریان‌کاروتید داخلی که یکی از دوشاخه‌کاروتید اصلی بوده و از شبکه سمپاتیك فوقانی گردن پوشیده شده است در داخل سینوس کاورنو شناورمیباشد. بلافاصله درخارج شریان‌کاروتیدداخلی،عصب زوج شش قرار گرفته است و علت صدمه همیشگی عصب زوج شش در این بیماری، بواسطه نزدیکی فوق‌العاده آن با شریان‌کاروتید داخلی است.

درجدار خارجی سینوس، ازبالا بپائین بترتیب اعصاب زوج سوم، چهارم ، چشمی (شاخه فوقانی زوج پنجم) و Maxillary (عصب فکی فوقانی یکی دیگر از شاخه‌های زوج پنجم) قرار گرفته‌اند که گاهی در این بیماری دچار صدمه میشوند.

ضمناً باید دانست که خون وریدهای چشمی‌فوقانی وچشمی‌تحتانی به سینوس کاورنو میریزد و ورید چشمی فوقانی با ورید صورتی ارتباط دارد.

از طرف دیگر سینوس‌کاورنو از راه سینوس Petrosal فوقانی به سینوس عرضی و از راه سینوس Petrosal تحتانی به ورید وداج داخلی مربوط است . سینوسهای‌کاورنو دوطرف توسط شبکه‌های وریدی که از جلو وعقب سل تورسیك میگذرند با هم ارتباط پیدا می‌کنند .

پس از دانستن مختصری از آناتومی سینوس‌کاورنو ومجاورتش که برای درك مطلب لازم است به‌شرح بیماری میپردازیم.

علت :

مهمترین علت این‌بیماری ضربه جمجمه است که اغلب باشکستگی قاعده جمجمه همراه میباشد . تیرخوردگی نیز ممکن است باعث این بیماری یعنی پارگی شریان کاروتید در داخل سینوس‌کاورنو شود. گروهی اعتقاد دارند بطور مادرزائی روی شریان‌کاروتید داخلی در داخل سینوس‌کاورنو آنوریسمی موجود است که در اثر ضربه جمجمه پاره شده و باعث این بیماری میشود.

شاید این عقیده بیشترقابل قبول باشد زیرا شریان‌کاروتید داخلی مسیر نسبتاً طولانی را در داخل گردن ، مجرای استخوانی قاعده جمجمه (مجرای‌کاروتید) و داخل جمجمه طی میکند.

چرا دراثر ضربه هیچوقت پارگی در این قسمتها پیدا نشده وفقط آن قسمت از شریان که در داخل سینوس‌کاورنو شناور است پاره میگردد؟

این موضوع وجود آنوریسم شریان‌کاروتید را در داخل سینوس کاورنو تا اندازه‌ای قابل قبول میسازد که در اثر ضربه پاره شده و فیستول بین شریان‌کاروتید و سینوس‌کاورنو ایجاد میکند.

علائم :

Pulsating exophthalmos یااگزوفتالمی‌ضربان‌دار، مهمترین علامت مشخص این بیماری است که اغلب یك طرفه بوده و باتورم پلك، کونژنکتیف و قرنیه همراه است.

این علامت نتیجه گشاد شدن وریدهای افتالمیك در اثر فشارخون شریانی و همینطور گشاد شدن وریدهای Sclera میباشد.

* دانشکده پزشکی پهلوی ـ تهران.

[Downloaded from jmciri.ir on 2025-06-10]

نزد این‌بیماران موقع بلندکردن‌جسم سنگین یاخم‌کردن سربجلو اگزوفتالمی دراثر ورود خون زیادتری به‌چشم، شدیدترمیگردد. علامت زودرس دیگر که‌همانموقع یا درمدت ۲ـ۳ روزظاهرمیشود مورمور سیستولیک‌است یعنی درروی ناحیه تامپورال طرف‌اگزوـ فتالمی یا روی چشم همانطرف باگوش یا گوشی صدای مور مور سیستولی بلندی (Loud systolic murmur) شنیده میشود که خود بیمار نیز بطور دائم آن را حس کرده و برایش فوق‌العاده ناراحت‌کننده و غیرقابل تحمل است.

اگر شریان‌کاروتید اصلی سمت ضایعه را درگردن فشار دهیم این صدا از بین رفته و دیگر شنیده نمیشود.

علت شنیدن این سوفل یـا ضربان ، عبور خون بـا فشار زیاد (فشار شریانی) ازداخل سوراخ کوچکی از شریان‌کاروتیدبداخل سینوس‌کاورنو که دارای فشارکمتری است میباشد.

علامت‌مهم دیگرفلج یاسستی اعصاب مجاور سینوس‌کاورنومخصوصاً فلج زوج شش است‌که از همه به شریان‌کاروتید نزدیکتر میباشد. در موارد شدید افتالموپلژی‌کامل پیدا میشود.

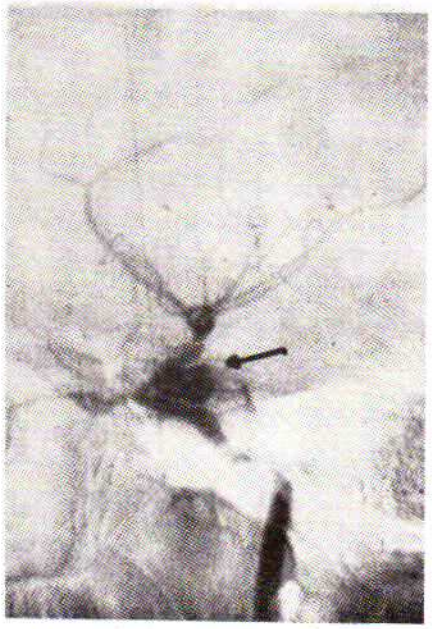

شکل ۱ - فیستول‌کاروتید و کاورنو با فلش مشخص شده است.

گاهی بعلت بالابودن فشار خون در سینوس‌کاورنوی سمت معیوب و اینکه این سینوس با سینوس طرف مقابل ارتباط دارد در سمت مقابل نیز فشار سینوس وریدی بالا رفته و در نتیجه در چشم‌مقابل علائم‌خفیف‌تری ظاهرمیگردد. دراین بیماری از نظر آزمایشگاهی تغییراتی دیده نمیشود و الکتروآنسفالوگرافی معمولاً ضایعه‌ای نشان نمیدهد ، ولی وسیله تشخیص آنژیوگرافی‌است .

تشخیص :

آنژیوگرافی سمت ضایعه‌بهترین وسیله‌تشخیص این بیماری‌است. در این بیماری بجای اینکه ماده حاجب مسیر طبیعی خود را طی کند از داخل کاروتید بداخل شریان مغزی قدامی ومغزی میانی برود وارد سینوس‌کاورنو شده و بداخل وریدهـای چشمی و حتی وریدهای صورتی‌رفته وآنها را نمایان میسازد(شکل۱).

درمان :

تاکنون درمانهای مختلفی‌پیشنهاد شده ولی هیچکدام هنوزقاطعیت پیدا نکرده‌است و اعمال جراحی زیر تااندازه‌ای مؤثر ومتداول میباشند .

در درمان این بیماری دو موضوع باید مورد توجه قرارگیرد:

اول‌ـ انسداد فیستول.

دوم‌ـ حفاظت سیرکولاسیون مغز .

اول‌ـ انسداد فیستول:

برای انسداد فیستول یا خروج آن ازدستگاه گردش خون‌راههای مختلفی پیشنهاد شده‌که مهمترین آنها بقرار زیر است :

الف‌ـ بستن شریان‌کاروتید اصلی درگردن:

معمولاً بستن شریان کاروتید اصلی درگردن اولین اقدام جراحی است‌که درمورد این بیماران صورت می‌گیرد وگاهی باهمین عمل ساده تعدادی از بیماران بکلی بهبود می‌یابند .

در بعضی از مواقع مدتی بعداز عمل جراحی ممکن است بیماری بهمان شدت یا قـدری خفیف‌تر عود نموده و یا اینکه اصلاً عمل جراحی تأثیری نداشته باشدکه در این موارد معمولا اقدام به‌عمل جراحی‌زیر خواهد شد.

ب‌ـ بستن شریان‌کاروتید داخلی درگردن:

با این عمل نیز عده‌ای بهبود می‌یابند در مورد آنهـائی که ایندو عمل جراحی رویشان مؤثر نباشد عمل بعدی را بکار می‌بریم.

پ ـ بستن شریان کاروتید داخلی در داخل جمجمه:

این‌عمل همیشه بعدازبستن شریان‌کاروتید اصلی وداخلی درگردن صورت می‌گیرد و محل بستن شریان در داخل جمجمه بین شریان رابط خلفی و سینوس‌کاورنو است.

در صورت امکان حتماً باید شریـان چشمی نیز بسته شود چون با بستن آن تمام راههـائی‌که ممکن است بداخل شریان‌کاروتید داخلی‌خون برسانند قطع‌میشود.

بنابراین باانجام تمام اعمال‌فوق، اغلب مواقع این‌بیماری معالجه شده و ناراحتیهای بیمار از بین میرود.

اخیراً عده‌ای، اقدام دیگری برای درمان این‌بیماری به‌این شرح

[Downloaded from jmciri.ir on 2025-06-10]

انجام داده‌اند :

از راه شریان کاروتید اصلی در گردن قطعه کوچکی عضله بداخل شریان میفرستند که این عضله سوراخ شریان را در داخل کاروتید مسدود کند. البته اگر چنین اتفاقی همیشه واقع شود نتیجه عمل خوبست ولی گاهی عضله از محل مورد نظر رد شده و باعث انسداد شاخه‌های شریان کاروتید و در نتیجه عوارض عصبی تازه‌ای میگردد پس این روش جدید هم درمان قاطع نبوده و مورد استفاده تمام متخصصین نمیباشد.

دوم- حفاظت سیرکولاسیون مغز :

چون مقدار زیادی از خون شریان کاروتید داخلی در این بیماری که باید بمغز برود وارد سینوس کاورنو شده وبداخل سیستم ورید برمیگردد. لذا خون بمقدارکافی بمغز نمیرسد بنابراین دراوائل بیماری که هنوزشاخه‌های جانبی درست نشده وتا حدودی جبران این کمبودرا نکرده است خون شریان‌مغزی قدامی وشریان‌چشمی بداخل شریان مغزی میانی کـه دارای اهمیت بیشتری است بر میگردد. از طرف دیگر بطور طبیعی بواسطه پیوندهـای شریان مغزی‌خلفی‌مقداری‌خون‌وارد منطقه‌سیلوین میشود. پس ازمدتی که شاخه‌های جانبی‌درست شدند یك‌فشارمتعادل‌خون را بتمام‌قسمتهای مغز میرساند. حال اگر این بیماران را مورد عمل جراحی قرار داده و اقدام به‌بستن شریان‌کاروتید اصلی یا شریان‌کاروتید داخلی کنیم‌درعده‌ای‌از بیماران که‌شاخه‌های‌جانبی کافی‌است بیماران بهبود پیدا می‌نمایند ولی‌در آنهائیکه‌شاخه‌های‌جانبی کافی‌نیستند این‌فشار متعادل بهم خورده و تمام خون شرائین مخصوصاً خونی که داخل شریان‌سیلوین می‌گشت برگشته واردفیستول میشود درمورد اخیر عـلاوه بربستن شریان‌کاروتید درگردن مجبوریم شریان کاروتید داخلی را همانطورکه ذکر شد در داخل جمجمه نیز ببندیم .

بعضی ازمواقع پس‌از بستن شریان‌کاروتید اصلی یاکاروتید داخلی درگردن ، بیمار دچار کم‌خونی مغز مثل فلج نیمه بدن یاآفازی و یا اختلالات روحی و غیره میشود کـه در این موارد باید فوراً لیگاتور روی شریان را برداشت زیرا ناراحتیهای جدید بمراتب از بیماری اولیه بدتر و خطرناکتر است.

خلاصه و نتیجه:

بطورکلی بهترین راه درمان این بیماران در صورت امکان بستن شرائین‌کاروتید اصلی و کاروتید داخلی درگردن و بستن شریـان کاروتید داخلی در داخل جمجمه بین شریان رابط خلفی وسینوس کاورنو میباشد وحتی‌المقدور باید شریان چشمی را نیزبست تا از هرطرف جریان خون بداخل فیستول قطع شود. روش‌واردکردن عضله ازراه‌کاروتید اصلی درگردن‌برای مسدودکردن فیستول‌یعنی سوراخ شریان‌کاروتید داخلی‌نیز دربعضی بیماران مؤثر بوده است ولی هنوز درمان قاطعی نیست.

REFERENCES:

1- Brooks, B ,: Discussion of Noland and Taylor. Trans. South. Surg. Ass , 1931, 43,176_177.

2- Browder, I.,: Treatment of Carotid artery Cavernous Sinus fistula report of a case. Arch. Ophthal. Chicago 1937, 18: 95 - 102

3_ Gurdjan, E. S.,: Packing of internal Carotid artery with muscle in treatment of Carotid - Cavernous arteriovenous aneurysm. Arch. ophtal. Chicago 1968 19: 936 - 94.

4- Hamby W, and Gardner W.,: Treatment of pulsating exophthalmos, with report of two cases. Arch. Surg. 1971

5_ Hayes G, external Carotid - Cavernous sinus fistulas J. Neurosurg, 1963 20: 692 - 700

6_ Joeger R. Intracranial aneurysms South. Surg. 1969, 15: 300_312

7- Noland L., and Taylor Pulsatiny exophthalmos, result of injury. Trans. South. Surg Ass. 1971 43: 171 - 177.

[Downloaded from jmciri.ir on 2025-06-10]