عامل رگ ساز تومور

Tumor Angiogenesis Factor (TAF)

مجلهٔ نظام پزشکی
سال چهارم ، شماره ۶ ، صفحه ۴۸۸ . ۱۳۵۴

دکتر حیدرعلی صاحب اختیاری *

سلولهای آندوتلیوم رگها بطورطبیعی فعالیت پرسازی (Proliferative) کمی دارند ولی در مواردیکه تحریك شده یا آسیب ببینند فعالیت پرسازی آنها بسرعت افزایش یافته و سلولهای جدید و رگهای تازه میسازند . این پدیده نوسازی آندوتلیوم درمورد ترمیم بافتها اهمیت فراوانی دارد و نمونه بارز آن تولید نسج گرانولاسیون (Granulation Tissue) در جوانههای گوشتی است. قدرت رگسازی (Angiogenesis) نه فقط درمورد ترمیم بافتها دارای اهمیت است بلکه یك عامل اساسی دررشد نسوج سرطانی نیز بشمار میرود و بدون آن، مجموعه سلول سرطانی قادر به رشد نخواهد بود (۵،۸و۱۲). نقش رگ سازی در تومور از قدیم مورد توجه بوده است و بخوبی میدانستند که یك تومور خوش خیم بمراتب کمتر از یك تومور بدخیم همان بافت، قدرت رگسازی دارد و نکروز نسج سرطانی تاحد زیادی مربوط به عدم فعالیت رگ سازی و ناتوانی در انتقال خون بآن ناحیه میباشد . تعداد زیاد ومتراکم سلولها درداخل تومورهای توپر (Solid)، فقط باین علت میتوانند بزندگی ادامه دهند که خود محرك ایجاد مویرگهای جدیدی باشند . در ابتدا فکر میکردند که واکنش رگ سازی در اطراف نئوپلاسمهای توپر ، ثانویه است ویا واکنشی نسبت به مواد زائد تومور میباشد ولی مطالعات اخیر نشانداده است که اگر فشرده سلولهای نئوپلازیك را بحیوانی تزریق کنند باعث تحریك سلولهای آندوتلیال شده ، در نتیجه مویرگهای جدیدی ایجاد میگردند (۸،۹و۱۰) این پدیده ارتباطی بمواد زائد تومور ندارد وعقیده براینستکه رگسازی تومور درنتیجهٔ یك محرك مخصوص هومورال (Homoral) میباشد که بوسیله تومور ترشح شده ، باعث بوجود آمدن مویرگهای جدید ازطرف میزبان میگردد، سپس این رگها کنترل کننده مهمی در رشد تومور میگردند بنابراین رگ سازی مهمترین عامل درترمیم، رژنراسیون و رشد نسوج میباشد و وقتی میزان تشکیل رگهای جدید بامیزان رشد نسجی متناسب نباشد گردش خون لازم برقرار نشده ودرنتیجه نکروز یاتوقف رشد بوجود میآید (۲ و۳ و۱۵). گرین بلات (Greenblatt) و همکارانش (۱۳) ثابت کردند که تومورها میتوانند باعث ایجاد رگهای جدید شوند و این اولین مشاهده تجربی بود که نشان میداد یك عامل هومورال بنام عامل رگ ساز تومور (Tumor Angiogenesis Factor=TAF) ممکن است باعث افزایش مویرگی شود. گیمبرون (Gimbrone) و همکارانش (۸و۹و۱۰و۱۱) وبسیاری ازمحققین دیگر باتحقیقات خود این موضوع را بیشتر روشن کردند ونشان دادند که رشد تومور توپر یك رشد پیوسته ومداوم نیست بلکه دردومرحله جداگانه یعنی مرحله بدون رگ (Avascular Phase) ومرحله رگدار (Vascular-Phase) انجام میگیرد. در مرحله بدون رگ تومور درحال خفته (Dormant) باقی میماند ورشد بعدی وقتی میسر است که مرحله رگدار بوجود آید (۱۰). این پدیده درمورد پیوند اعضاء و بافتهای کوچك که عروق تغذیه کننده آنها بسیار کوچك بوده و امکان آناستوموز آنها موجود نیست نیز صادق است (۱۶و۱۷و۱۸). پیوند دراین حالات وقتی عملی خواهد بود که نسج مربوط توانائی رگسازی (Angiogenesis) و پرولیفراسیون عروقی را داشته باشد تااینکه عروق جدید ازمحیطی که نسج در آن پیوند شده است جوانه زده و جریان خون نسج پیوند شده برقرار گردد (۵ و ۷).

* Division of Hematology. Scripps Clinic and Research Foundation. La Jolla, California. U. S. A.

[Downloaded from jmciri.ir on 2023-12-01]

مرحله بدون رگ (Avascular Phase):

وجود این مرحله در رشد تومور مورد قبول عده‌ای از محققین نمی‌باشد زیرا دراین‌مرحله تومورها اغلب ازنظر اندازه میکرو-سکوپیك بوده ویالااقل قابل‌لمس نمی‌باشند. بهرحال‌شواهدتجربی زیادی وجود دارد که وجود مرحله بدون رگ را ثابت مینماید. تومورهای‌کاشته شده درگوش خرگوش چندین روز قبل از وارد شدن عروق جدید در آنهـا بدون رگ باقی ماندند و تومورهای کاشته شده درقرنیه خرگوش بمدت دو ماه بدون رگ باقی‌ماندند وتومورهای‌کاشته شده در غشاء کوریوالانتوئیك جنین جوجه حتی وقتی تومور در مجـاورت عروق کوریوالانتوئیك قرار داده شد، در حدود ۷۲ ساعت بدون رگ باقی ماندند(۸). دراین تجربیات تومورهای پیوند شده تاقطر ۲ میلی‌متر، درمدت۷۲ساعت مرحله بدون رگ، تاقطر یك میلی‌متر کوچك شدند درحالیکه تومورهای پیوند شده بقطر نیم‌میلی‌متر یاکمتر، تاقطر یك‌میلی‌متر رشدنمودند سپس‌دراین‌اندازه درمرحله بدون رگ باقی‌ماندند(۹). درمرحله بدون رگ تومورها از راه دیفوزیون (Diffusion) تغذیه‌کرده و هیچ‌گاه از حد معین بیشتر رشد نمی‌کنند درحالیکه درمرحله رگ‌دار از راه پرفوزیون (Perfusion) تغذیه نموده و بسرعت رشد مینمایند (۱۸و۱۷) (شکل ۱).

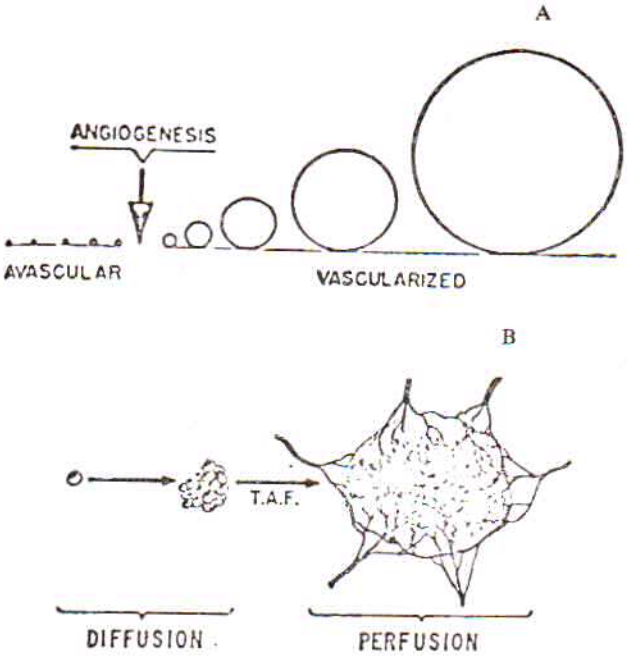

شکل یك

A- نمایش دیاگراماتیك مراحل بدون رگ و رگ دار.

B- تومورهای توپر در ابتدا بوسیله دیفوزیون ساده در محیط خارج رگی زندگی می‌کنند و برای رشدبیشتر بهرگ سازی احتیاج دارند. تومور دراین موقع بوسیله پرفوزیون بهزندگی‌ادامه میدهد.

موارد بالینی مرحلـه بدون رگ را در کارسینومای «in situ» گردن‌رحم، ملانومای سطحی‌پوست ومتاستازهای‌کوچك و متعدد سرطان‌تخمدان درصفاق میتوان نام‌برد (۱۹).

مرحله رگ‌دار (Vascular Phase):

قدرت رگ سازی (Angiogenesis) مربوط به وجود عامل رگ-ساز تومور (T.A.F) بوده و این قـدرت در مورد نسوج مختلف متفاوت میباشد. مثلا پوست و نسج مغز استخوان توانائی زیادی برای رگ سازی دارنـد و در مدت زمانی در حدود ۲۴ ساعت بعداز کاشته شدن، رگ دار میگردند درحالیکه نسوجی‌مثل کلیه و کبد برای‌چنین مطالعه‌ای مناسب نمی‌باشند چون در آنها نکروز از نوع انعقادی (Coagulative) ایجاد میشود. از طرف دیگر اگرچه نسج کاشته شده طحال قادر بهرگ‌سازی سریع نیست ولی در محل اکتوپیك بزندگی ادامه میدهد و بنا براین نشان میدهد که تحمل نسوج مختلف نسبت به مرحله بدون رگ اولیه متفاوت است بنابراین بعد از پیوند یك تومور، در مدت زمانی که نسبت بهدستگاه‌تومور- میزبان(Tumor - host System) متفاوت‌است مویرگهای جدید بداخل تـومور نفوذ میکنند و رشد این رگ‌ها همیشه از طرف بافت میزبان بطرف سلولهـای کاشته شده است. مثلا در مورد غشاء کوریوالانتوئیك جوجه، مویرگهـای جدید بعداز ۷۲ ساعت بداخل تومور پیوند شده نفوذ مینمایند درحالی که در تومورهائی که روی عنبیه (Iris) در اطـاق قدامی چشم خرگوش کاشته شده بودنـد رگ سازی در روز چهارم یا پنجم اتفاق افتاد. درمورد کارسینومای کاشته شده روی قرنیه خرگوش نسبت به فاصله محل‌کاشته شدن تا لمب (Limbus) یك تا هشت هفته برای رگ دار شدن وقت‌لازم‌بود(۹).

بعداز نفوذ مویرگهـا در تومور در مدت ۲۴ ساعت رشد سریع تومورشروع میگردد و دربعضی ازتجربیات این رشد سریع‌بطور تصاعدی (Exponential) ادامه پیدا کرده، ممکن‌است تومور در مدت ۲ هفته، تا ۱۶۰۰۰ برابر حجم اولیه‌اش بزرگ شود. در محل ورودعروق درمحیط تومور، سلولهای‌تومورال درگروههای استوانه‌ای شکل دراطراف مویرگ میتوز پیدا میکنند واین‌نشان میدهد که حداکثر رشد تومور در مجاورت یك واحد مویرگی اتفاق می‌افتد سپس نکروز مرکزی مرحلهٔ بدون رگ ازبین رفته و تـومور در حال رشد سالم بنظر میرسد. وقتی تومور رگ دار بقطر درحدود ۳-۱ سانتی‌مترمیرسد اغلب نکروزمرکزی دوباره ایجادمیگردد ومکانیسم‌احتمالی آن‌اینستکه دراین‌حالت فشارنسجی درمرکزتومور ازفشار نسجی‌محیط بیشترمی‌شود ودرنتیجه عروق مرکزی تومور تحت فشار قرار میگیرند.

[Downloaded from jmciri.ir on 2023-12-01]

در مقایسه مراحل دوگانهٔ مذکور، درمرحلهٔ رگ‌دار خصوصیات بدخیمی یك‌تومور توپر بحداکثر وجود دارد و در واقع بعضی‌از خصوصیات بدخیمی ممکن است بستگی به وجود عروق جدید در تومور داشته باشند و اگرچه شواهد مستقیم وجود ندارد ولی میتوان این نظریه را بیان داشت که درنئوپلاسم‌های پررگ بعلت افزایش فشارنسجی، با دسترسی تومور به‌مویرگها و ازبین رفتن مویرگها درعمق تومور، ممکن‌است متاستاز سلولی تسهیل گردد.

تحریك مویرگ‌ها بوسیله تومور

همانطورکه گفته‌شد درحیوان‌بالغ‌تحت‌شرایط‌طبیعی‌رشد مویرگی پدیده نادری است ولی درموارد التهاب، واکنش‌های ایمنی و یا ترمیم زخم میتوان رگ سازی را مشاهده نمودکه مکانیسم آن با رگ سازی تومورها یا پیوند نسوج بکلی متفاوت است.

کاوالو (Cavallo) و همکارانش (۲) نشان دادندکه بعداز کاشتن تومور در داخل قرنیه خرگوش بدون وجود واکنش التهابی و خیلی زودتر از موقعیکه واکنش ایمنی ظاهر شود تحریك عروق جدید پدیدارمیگردد و وقتی قطعات نکروتیك تومور (که بوسیله حرارت یا انجماد کشته شده بودند) درقرنیه کاشته شدند بهیچ وجه باعث بوجود آمدن عروق جدید نشدند(۲). برای رد این موضوع که زخم اطراف یك تومورکاشته شده ممکن‌است علت رگ‌سازی تومورباشد، کاشتن تومورداخل قرنیه کمك زیادی‌میکند یعنی اگربفاصله ۲ـ۱ میلی‌متر از لمب‌شکافی درقرنیه ایجاد شود باعث تحریك‌مویرگی جدید نمی‌شود مگراینکه درآن‌محل‌تومور زنده‌کاشته شود. بنابراین‌میتوان اینطورنتیجه گرفت‌که رگ‌سازی تومور از سایر پدیده‌هائی که همراه با پرسازی مویرگی است کاملا مجزا میباشد (۲ و۱۴ و۱۶).

فعالیت رگ سازی تومور در انتقالهای مکرر (۱۵و۱۶و۱۷):

بعد ازکاشتن نسج مغز استخوان و قطعاتی از نسج طحال در نسج زیرجلدی شکم‌موش‌صحرائی مشاهده گردیدکه نسج مغزاستخوان بعداز کاشتن باعث واکنش شدید عروق دراطراف خود میشود ودر مدت ۲۴ ساعت جوانه‌های عروقی وارد نسج‌کاشته شده میشوند بطوریکه‌نمیتوان حد مشخصی‌را بین نسج‌کاشته شده ونسج اطراف آن تعیین نمود وبعداز۴ـ۳روز نسج‌کاشته شده شامل تعداد زیادی فیبروبلاست و مویرگ بود که از نظر شکل بافتی بصورت یك نسج گرانولاسیون درمیآمد. درمراحل‌بعدی‌این‌نسج گرانولاسیون شروع به‌تشکیل یك‌ندول Hemopoietic نمودکه بوسیله لایه‌ای ازاستخوان احاطه شده‌بود (ندول مغزاستخوان). درمقایسه، نسج طحال‌کاشته شده یك واکنش آهسته عروقی را نشان میداد وبعداز ۴۸ ساعت هنوز جوانه‌های عروقی در آنها وارد نشده بود و بین‌نسج‌کاشته‌شده ومحیط‌اطراف حدمشخصی‌وجود داشت وبسادگی و بدون ایجاد خونریزی ، نسج کاشته شده قابل برداشت بود. در این‌مدت باستثنای لایه محیطی، دربقیه نسج کاشته‌شده، نکروز ایجاد میگردید و اولین جوانه عروقی بعد از ۴ـ۳ روز درنسج کاشته‌شده دیده شد. دراین‌موقع وقتی‌نسج‌کاشته شده برداشت میشد درنسوج اطراف خونریزی پدیدآمد وسپس‌لایه محیطی‌زنده‌برای برقراری ساختمان‌طحال درقسمت‌نکروزه‌نفوذ نمودونتیجه‌انتهائی تشکیل یك‌ندول ازنسج طحال بودکه ازنظر هیستولوژیك با نسج اولیه تفاوت مهمی نداشت وقابل تشخیص نبود.

با جداکردن وکاشتن دوباره این نسوج درنسج زیر جلدی طرف مقابل شکم‌موش‌صحرائی درزمانهای متفاوت (بعد ازکاشتن‌اولیه) میتوان باین‌نتیجه رسیدکه این‌عمل سیرادامه زندگی‌قطعات‌کاشته شده طحال را تغییر نمی‌دهد در حالیکه در مورد مغز استخوان با جداکردن وکاشتن دوباره درحین۲۴ساعت‌اول، بعدازکاشتن‌اولیه، میزان ادامه زندگی در آنهاکاهش می‌یابد و این موضوع در ۱۲ ساعت اول بعد ازکاهش اولیه خیلی واضح میباشد و جداکردن و کاهش دوباره نسج مغز استخوان درطی این مدت از رژنراسیون نسج کاشته شده جلوگیری نموده میزان‌ادامه زندگی‌را به‌حداقل کاهش میدهد.

بنابراین میتوان نتیجه گرفت‌که میزان تحمل‌نسوج مختلف نسبت به مرحله بدون رگ اولیه متفاوت بوده و زمان بوجود آمدن مویرگهای جدید ازطرف میزبان (دراثر تحریك نسج‌کاشته‌شده) متغیر میباشد.

رگ‌سازی(Angiogenesis) عامل‌کنترل‌کننده رشد تومور: (۸و۹و۱۰ و۱۱)

وقتی سلولهای تومورال وارد بدن حیوانات گردند بسرعت (در مدت‌چندروز) واسکولاریزه میشوند یعنی‌مرحله بدون رگ، قابل مشاهده نخواهد بود و موقعی‌که تومور قابل لمس گردد مرحله بدون رگ سپری شده‌است. بهرحال تحت‌شرایط تجربی‌مخصوص میتوان زمان مرحله بدون رگ را طولانی نمود. دراین حالت تومرها بیشتر از ۲ـ۱ میلی‌متر قطر رشد نخواهندکرد وبندرت تعداد سلولهای‌آنها از ۱۰^۵ تا ۱۰^۶ تجاوز مینماید. این‌تومورها توده‌های‌کوچکی‌هستندکه مرکزی نکروتیك داشته واطراف‌آنها را قشرسلولی درحال میتوز میپوشاند. باجلوگیری از رگ‌سازی میتوان رشد تومور را متوقف نمود و با تجربه‌ای‌که برروی‌اطاق قدامی‌چشم‌خرگوش انجام شد صحت این‌نظریه بیشتر ثابت‌گردید یعنی‌سلولهای‌تومورال تزریق شده بداخل زلالیه اطاق قدامی‌چشم خرگوش‌فقط تاحد کره‌هائی باندازه تقریبی۰/۹ میلی‌مترمکعب رشدنمودند ولی‌باوجود ادامه زندگی، برحجم‌آنها بیشترازاین‌حد افزوده‌نشد ومویرگهای جدید ازایریس(Iris) بداخل زلالیه رشد

[Downloaded from jmciri.ir on 2023-12-01]

نکردند. این‌ندولها بمدت چندهفته بدون‌رگ بزندگی‌ادامه‌دادند درآزمون دیگر وقتی همین‌تومور را درمقابل عروق ایریس قرار دادند بعداز۴۵ روز واسکولاریزه گردید وحجم تومور تا بیش‌از ۱۶/۰۰۰ برابرحجم اولیه درمدت ۲ هفته افزایش یافت ومنجر به‌تخریب‌کامل چشم گردید. کامل‌شدن مرحله بدون رگ وشروع مرحله رگ دار با تغییرشکل واضح منحنی رشد مشخص میگردد باین ترتیب‌که درمدت ۲۴ ساعت پس‌از اینکه عروق جدید وارد محیط تومور گردیدند رشدتصاعدی‌تومورشروع میشود واین‌نمونه بارزی از اثر کنترل کننده باقدرتی است‌که عروق دررشد تومرها دارند بنحوی‌که حتی بدخیم‌ترین نئوپلاسم‌ها قبل از اینکه عروق جدید دریافت نمایند قادر نیستند بحداکثر رشد خود برسند.

تومورهای کاشته شده که در ابتدا بیشتر از یك میلی‌متر (۱تا۲ میلی‌متر) قطر داشتند در همین مرحله بدون رگ تا قطر یك میلی‌متری کوچك میشدند درحالیکه‌آنهائیکه نیم‌میلی‌متر یاکمتر قطرداشتند تاقطر یك‌میلی‌متر رشد مینمودند و این پدیده درمورد انواع مختلف تومورهای‌کاشته شده مشاهده میشود. علت‌اینکه‌چرا در هریك از حالات بالا رشد تومور بدون رگ در قطر یکسان متوقف میگردد معلوم نیست. برای پی بردن باین موضوع کره‌هائی ازتومورهای بدون رگ « in vitro » در آگار رشد داده شد وبرای اینکه دراثر فقدان موادغذائی تازه ازرشد تومور جلوگیری‌نشود محیط رشد تومورها هرروزتعویض گردید. دراین تجربه مشاهده شد، در موقعی‌که تعداد کره‌های توموری زیاد بودند قطرمتوسط آنها بطورمعکوس با تعدادکره‌ها درمحیط رشد بستگی داشت ولی وقتی هرکرهٔ توموری به تنهائی درحجم زیادی از محیط‌کشت رشد داده شد، رشد آن در قطر متوسطی در حدود ۴-۳ میلی‌متر متوقف گردید وتعداد سلولهای‌آن از ۱۰۶ تجاوز ننمودیعنی‌تعدادسلولهای‌جدیدایجادشده درمحیط‌این کره‌هامتناسب با تعداد سلولهائی بودکه دراثر نکروز مرکزکره مربوط ازبین میرفت. بنابراین میتوان اینطورنتیجه‌گرفت‌که وقتی‌سطح هرکره برای دفع کاتابولیت‌ها وجذب موادغذائی بوسیله دیفوزیون ساده غیرکافی گردد کره‌ها به‌قطربدون فعالیت(Dormant Diameter) میرسند وهم چنین میتوان گفت‌که مرحله بدون رگ در in vivo نیز باید با چنین مکانیسمی عمل نماید.

نتیجه:

باتوجه به‌مطالب ذکرشده میتوان چنین نتیجه‌گرفت‌که:

۱ـ تومورها یك‌محرك مخصوص هومورال - Tumor Angio genesis Factor (TAF) ترشح مینمایندکه برای آندوتلیوم مویرگی‌خاصیت‌میتوژنیك(mitogenic)داشته‌باعث‌پرولیفراسیون مویرگی ازطرف میزبان میگردد.

۲ـ با نفوذ این‌مویرگها بداخل‌تومور رشدآن تومور به‌دومرحله بدون‌رگ و رگ‌دار تقسیم میگردد. این‌تومورها درمرحله بدون رگ توسط دیفوزیون سادهٔ (Simple difusion) مواد غذائی و مواد زائد بزندگی ادامه میدهند، درحالیکه برای‌ادامه زندگی و رشد بیشتر احتیاج به نئوواسکولاریزاسیون دارند تا از طریق پرفوزیون (Perfusion) بتوانند موادغذائی دریافت‌کرده ومواد زائد را از محیط اطراف خود دور نمایند.

۳ ـ در مرحله بدون رگ تومورهای مختلف نمیتوانند بیشتر از چند میلی‌متررشد نمایند چون‌بالاخره دیفوزیون‌ساده مواد غذائی ومواد زائد در هریك ازمجموعه‌های سلولی‌متوقف خواهدگردید ووقتی رگ‌سازی(Angiogenesis) وجود نداشته‌باشد، بعلت‌توقف دیفوزیون در حد معین، اگرچه تومور با قطرکم بزندگی ادامه خواهد داد ولی بدون فعالیت (Dormant) باقی میماند.

۴ـ رشد مویرگی ایجاد شده از طرف تومور از حوادثی که‌باعث نئوواسکولاریزاسیون در التهاب، ترمیم زخم و یا Delayed hypersensitivity میگردد مکانیسمی‌کاملا متفاوت دارد.

۵ـ اگرچه مرحله رگ‌دار وابسته یا تاحدودی مسئول‌خصوصیات بدخیمی تومور میباشد با این وصف احتمال دارد که بتوان با طولانی‌کردن مرحله بدون رگ نتیجه درمانی خوبی‌بدست‌آورد.

۶ـ Anti - angiogenesis باین معنی است که با جلوگیری از «TAF» ممکن‌است بتوان از رشد تومورهای توپربیشتراز۴ـ۳ میلی‌مترجلوگیری نمود وبا دست یافتن به Anti - angiogenesis میتوان‌ازآن بعنوان یك‌روش‌درمانی‌مهم علاوه برروش‌های موجود استفاده‌کرد. اخیراًبااستفاده‌ازغضروف‌نوزادان Neonatal Cartilage بدست آمده از استخوان کتف خرگوش توانسته‌اند از پرسازی مویرگی در اثر تومور جلوگیری نمایند.

با توجه به‌نتایج بالا، سئوالات زیر میتوانند مبنای مناسبی برای مطالعات‌آینده باشند:

الف: آیااحتمال ساختن‌آنتی‌بادی برضد TAF وجود دارد؟

ب: اگر بتوان از رگ دارشدن یك تومور تازه جلوگیری نمود آیا میتوان از تشکیل متاستاز بوسیله آن جلوگیری‌کرد؟

پ: آیا یك تومور بدون رگ به شیمی درمانی حساس‌تر است؟

[Downloaded from jmciri.ir on 2023-12-01]

REFERENCES:

1- Brem H., Folkman J.: Inhibition of Tumor angiogenesis mediated by Cartil e. J. Exp. Med. 141 : 427_439,1975.

2- Cavallo T., Sade R., Folkman J. et al: Tomor angiogenesis: Rapid induction of endothelial mitosis demonstrated by autoradiography. J. Cell. Biol 54: 408_420, 1972.

3- Folkman J.: Anti_angiogenesis: New Concept for therapy of Solid tumors Ann. Surg. 175: 409_416, 1972.

4- Folkman J : Tumor Angiogenesis: Therapeutic implications N. Engl. J. Med. 18: 1182_1186, 1971.

5- Folkman J.: Tumor Angiogenesis Factor. Cancer Research. 34: 2109_2113, 1974.

6- Folkman J., Merler E., Abernathy C, et al. Isolation of a tumor factor responsible for angiogenesis J. Exp. Med. 133: 275 _ 288, 1971.

7- Folkman J., Hochberg M.: Self - regulation of growth in three dimensions J. Exp Med. 138: 745_753, 1973.

8- Gimbrone MA. J., Catron RS., Leapman SB., et al : Tumor growth and neovascularization : an experimental model using the rabbit Cornea. J. Natl. Cancer. Inst. 52: 413 - 472, 1974.

9- Gimbrone MA. J., Leapman SB, Catron RS. et al: Tumor angiogenesis: iris neovascularization at a distance from experimental intraocular tumors J. Natl. Cancer Inst. 60: 219 _ 228, 1973.

10- Gimbrone MA. Jr, Leapman SB., Catron RS, et al: Tumor dormancy in vivo by Prevention of neovascularization. J. Exp. Med. 136: 261-276, 1972.

11- Gimbrone MA. Jr, Gullino PM.: Neovascularization induced by intraocular xenografts of normal, Preneoplastic and neoplastic mouse mammary tissues. (Abstract). Fed. Proc. 33: 396, 1974.

12- Goldacre RJ., Sylven B.: A rapid method for studing tumor blood supply using Systemic dyes Nature (Lond.) 184, 63 -64, 1959.

13- Greenblatt M., Shubik P.: Tumor angiogenesis: Transfilter diffusion Studies in the hamster by the Transparent Chamber Technique. J. Natl. Cancer Inst. 41: 111_124, 1968.

14- Sidky IA., Averbach R., Lymphocyte_induced angiogenesis: a quantitative and Sensitive assay of the graft - VS - host reaction. J. Exp. Med. 141: 1084 -1100, 1975.

15- Tavassoli M., Crosby W. H.: Bone formation in heterotopic implants of Kidney Tissue. Proc. Soc. Exp. Biol. and Med. 137: 641_644, 1971.

16- Tavassoli M., Crosby W. H.: The fate of fragments of liver implanted in ectopic sites. Anat. Rec. 166: 143 - 152, 1970.

17- Tavassoli M., Ratzan J., Crosby W. H.: Studies on regeneration of heterotopic Splenic autotransplants. Blood 51: 701 _ 709, 1973.

18- Tavassoli M., Maniatis, Binder R. A., Crosby W. H.: Studies on marrow histogenesis. Proc. Soc. Exp. Biol. and Med. 138: 868_870, 1971.

19- Wolf JE. Jr, Hobler WR. Jr: Tumor angiogenic factor and human skin tumors. Arch. Dermat. 111: 321 - 327, 1975.

[Downloaded from jmciri.ir on 2023-12-01]