رابطهٔ بیماری Werdnig Hoffman
با بیماری Kugelberg Welander
و معرفی یك خانواده

مجله نظام پزشکی
سال چهارم ، شماره ۶ ، صفحه ۵۱۵ ، ۱۳۵۴

دکتر محمدحسین مرندیان* دکتر نصرت‌الله دانائی - دکتر محمودکبیری - دکتر غلامرضا ولی‌زاده**

مقدمه

بیماری (W. H) Werdnig Hoffman سردسته گروه آتروفی‌های عضلانی با مبـداء نخاعی میباشد . نشانـه‌های بالینی آن بصورت هیپوتونی شدید و فلج زودرس با گرفتاری عضلات تنفسی بخوبی شناخته شده است و به‌آسانی از هیپوتونی‌های مادرزادی دیگر قابل تفکیك است. ضایعه اصلی درشاخ قدامی نخاع متمرکز است و بطور استثناء آتـروفی عضلانی و فلج بعد از یك سالگی وگاهی در دوران جوانی ودرعضلات ریشه اندامهای تحتانی نیز تظاهر میکند . این بیماری به نام Welander و Kugelberg (K. W.) دو پزشکی که آنرا ازآتروفی عضلانی نخاعی زودرس (W. H.) جدا کرده‌اند نامگزاری شده‌است.

عده‌ای ازپزشکان عقیده دارندکه این دوبیماری درحقیقت دوشکل متفاوت از یك بیماری است و جمعی معتقدندکه هر یك از آنهـا بیماری مستقلی میباشد.

چون اخیراً توانستیم دریك‌خانواده شکل زودرس و شکل دیررس آتروفی‌عضلانی نخاعی‌را مطالعه کنیم بدین‌مناسبت نوشته‌های پزشکی را مورد بررسی قرار می‌دهیم:

بیمار اول: ولی‌ـد، پرونده‌شماره ۱۸۹۸۵ ،دوساله، اهل وساکن یزد در تاریخ ۵۲/۷/۲۸ بعلت شلی تمام عضلات و عـدم قدرت حرکت دست وپا دربخش دوکودکان‌دانشکده‌پزشکی‌پهلوی‌بستری شد . زایمان طبیعی و بدون عارضه صورت گرفته است. در موقع زایمان کودك فعال بوده، دست و پا میزده ، حرکات آن در شکم طبیعی بوده‌است. دوبار واکسن فلج خوراکی مصرف کرده است. مدت ده ماه ازشیر مادر و مدت محدود از شیر خشك تغذیه کرده وبدنبال آن ازغذای معمولی‌استفاده میکرده‌است.

درسابقهٔ بیمارآبله مرغان، اسهال خونی را ذکر میکنند. ازنظر سوابق خانوادگی: پدر ومادر هم‌خون نیستند. شلی وبی‌حرکتی اندامها ازماههای اول زندگی جلب نظر پدرومادر راکرده‌است. طفل هرگز قادر به نگهداشتن سر نبوده و نتوانـسته است بنشیند. درمعاینه ورودی: وزن طفل ۹/۵ کیلو گرم وقد ۸۳سانتیمتر بود. بیحرکتی تنه واندامها جلب توجه میکرد. کودك به‌پشت خوابیده وقادر بحرکت اندامهای خود نبود. حرکات کم دامنه‌ای درجهت جانبی در تنه و گردن وجود داشت (شکل شماره یك) گرفتاری عضلات تنفسی بعلت‌کاهش دامنهٔ حرکات و سرفه‌های ضعیف کودك مسلم بنظر میرسید. هیپوتونی شدید در تمام عضلات وجود داشت. رفلکسهای وتری از بین رفته بودند . رفلکس‌های پوستی شکمی وجود نداشت. در مجـاورت مفاصل رتراکسیون تاندونی موجود بود . امتحان احشائی جز عفونت ریوی نکته مرضی دیگری را نشان نمیداد. در رادیوگرافی اندام آتروفی شدید عضلانی بچشم میخورد. استخوانهـای درازظریف وکم تراکم‌بودند وکانونهای برنکوپنومونی در ریتین وجود داشت . قلب از نظر رادیولوژی و الکتروکاردیوگرافی طبیعی بود. اعصاب جمجمه سالم بودند و کودك درد را احساس میکرد.

---

* بخش کودکان مرکز پزشکی لقمان الدوله ادهم ـ دانشگاه ملی .
** بخش کودکان ـ دانشکده پزشکی پهلوی ـ دانشگاه تهران.

[Downloaded from jmciri.ir on 2025-06-13]

شکل ۱ــ ولی ر.، ۳ ساله با فلج اندامها، تنه وگردن.

امتحانات تکمیلی : فرمول شمارش ۱۳۶۰۰ گویچه سفید (۹٪ نوتروباند ـ ۵۳٪ سگمانته ـ ۱٪ مونوسیت ـ ۳۱٪ لنفوسیت ـ ۷٪ لنفوسیت آتی‌پیك)، هموگلوبین ۱۲/۴ گرم درصد ، هماتوکریت ۳۸٪، کرآتی‌نین ۱/۵ میلی گرم درصد ـ کلسیم ۴/۵ میلی اکی‌والان درلیتر، مایع نخاع طبیعی ، آلدولاز ۱۷/۵ واحد در سانتی‌متر مکعب سرم (طبیعی ۳ـ۸) ، C. P. K. ۳ واحد (طبیعی صفر

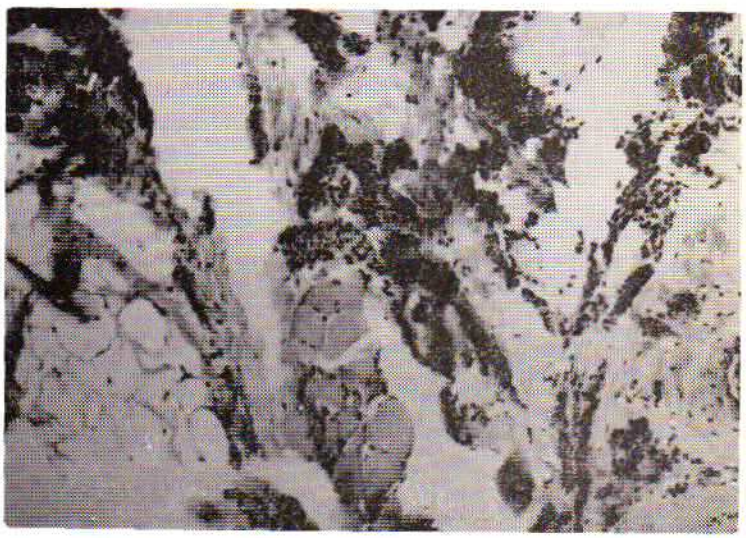

شکل ۲ــ منظره میکروسکوپیك عضله ولی ر. ، آتروفی شدید رشته‌های عضلانی بصورت کیسه‌های پرازهسته درآمده‌است.

تا ۱۲)، سدیم وپتاسیم سرم طبیعی بود. دربافت‌برداری ازعضله دو بطنی ساق پا (۹۰۷۹۷ تاج پهلوی) بعضی از رشته‌های عضلانی حجم‌فوق‌العاده پیدا کرده وسیتوپلاسم صاف‌موموژن وفاقد استریاسیون دارند . در حد فاصل آنها رشته‌های عضلانی آتروفیه دیده میشود. این‌رشته‌ها بصورت کیسه‌های پرهسته درآمده‌است. همراه بافت عضلانی آتروفیه ، بافت همبندی فیبروزه وبافت چربی دیده میشود (شکل شماره ۲). در الکترومیوگرافی که با الکترود سوزنی‌درعضله سرینی‌میانی انجام گرفت درحال استراحت‌پتانسیل های ازنوع‌فاسیکولاسیون وفیبریلاسیون دیده‌میشدکه تااندازه‌ای باکشش‌غیرفعال عضله‌تخفیف می‌یافت. درانقباضات ارادی تحریکی منحنی‌ها بیشتر ازنوع ساده بودند و این نشانه‌ها با سندرم عصبی کناری مطابقت داشت.

بیمار دوم: اعظم ـ ر، ۴ساله (شماره پرونده ۱۸۹۸۴) خواهر بیمارقبلی، همزمان بابرادر خودبعلت فلج دواندام تحتانی بستری شد این طفل تا سن ۷ ماهگی سالم بوده و دستها و پاهای وی حرکات فعال داشته و ازآن ببعد فلج در اندام تحتانی شروع شده است. درسابقه شخصی‌بیمار بازایمان طبیعی‌بدنیاآمده‌وعوارض بعد از تولد نداشته، تا ۵ سالگی از شیر مادر تغذیه کرده است سپس تا ۹ ماهگی از شیر خشك استفاده میکرده است . در یك سالگی مبتلا به‌سرخك شده‌است و یك ماه قبل‌آباله مرغان گرفته، واکسن ضد فلج کودکان نیز دریافت داشته است.

درآزمایش‌های‌بالینی ، دختربچه‌ایست چهارساله که دارای هوش طبیعی بوده و قادر به حرف زدن میباشد . امتحان احشائی (قلب ریه‌ـشکم) نکته مرضی نشان نمی‌دهد. دامنه حرکات عضلات بین دنده‌ای در حدود طبیعی است. در اندامهای تحتانی فلج دو طرفه متقارن، شلی باآتروفی‌عضلانی‌همراه ازبین‌رفتن رفلکسهای وتری تابلوی‌پاراپلژی شلی‌را ترسیم میکند وطفل قادر به‌ایستادن‌نیست. علامت بابنسکی‌منفی‌است وحرکات اندام فوقانی درحدطبیعی‌انجام میگیرد. رفلکسهای وتری وجود دارد. معذلك‌آتروفی عضلانی در اندام‌فوقانی بدون‌فلج دیده میشود. لوردوز ناحیه‌پشت وبرجستگی قفسه صدری جلب توجه میکند (شکلهای شماره ۳ و ۴).

اعصاب جمجمه‌ای سالم هستند . طفل درد را احساس میکند . در رادیوگرافی اندام، آتروفی شدید عضلانی پاها همراه استئوپورز استخوانها مشهود است. دررادیوگرافی سینه برجسته بودن قفسه صدری ولوردوز پشتی‌ازجمله یافته‌های غیرطبیعی می‌باشند. قلب درالکتروکاردیوگرافی طبیعی است.

[Downloaded from jmciri.ir on 2025-06-13]

که Thieffry (۱) وهمکاران وی در ۴۰ مورد بیماری وردنیگ هوفمن انجام داده‌اند چنین برمی‌آید که عوامل خارجی نظیر : کمبودهای غذائی و ویتامینی دردوران حاملگی واشکال‌های زایمانی در ایجاد این بیماری نقشی بازی نمیکنند (۱).

شروع بیماری می‌تواند قبل‌از تولد یعنی در جریان ماههای آخر زندگی داخل‌رحم باشد. مادران اظهارمیدارند که بچه داخل‌شکم حرکت ندارد ویانوزاد باعلائم فلج کامل متولد میشود. در ۸مورد از ۵۲ بیمار Raudelph مادران ازکم حرکتی جنینی شکایت داشته‌اند (۱ و ۲). گاهی شروع بیماری در هفته‌های بعدازتولد خواهد بود ولی آنچه مسلم است بیماری قبل از پایان سال اول زندگی خودرا نشان خواهد داد(۱). مشی بیماری تدریجی است و درابتدا تب وسایر علائم بروزدهنده بندرت وجود دارد. عفونت ویا ضربه بطورنادر درسابقه قبلی بیمار ذکر میشود (۱).

نشانه‌های بیماری : دو علامت اصلی بیماری فلج شل (فلاسك) و هیپوتونی می‌باشد . فلج قاعدتاً شل ، قرینه و منتشر می‌باشد . هیپوتونی که جزء علائم اصلی بشمار میرود قرینه ومعمولا منتشر است وبندرت به‌قسمتی‌ازبدن محدود خواهدشد.(۶موردازبیماران Thieffry)(۱).

کودك قادر به‌نشستن ویا ایستادن نیست. درموقع بلندکردن کودك بنظرمیرسدکه سربین دوشانه فرومیرود. گرفتاری عضلات تنفسی (بین دنده‌ای) ازخصوصیات اصلی بیماری بشمارمیآید. فریاد بچه ضعیف ، سرفه ناکامل وگریه‌کودك شبیه ناله است (۲). کودك می‌تواند بخوبی حرف بزند وقدرت مکیدن‌را دارد. بلع غذا نیز بطورطبیعی انجام میشود. زمانی‌بعلت گرفتاری عصب دهم وگلوسوفارنژه اشکال درمکیدن و شیر خوردن بوجود می‌آید. در ۵۳ مورد گزارش‌شده توسط Byers (۲) اختلال‌اسفنکتری دربیماران وجود نداشته است. در معاینه طفل رفلکسهای وتری و پوستی شکمی از بین رفته‌اند. رفلکس ایدوموسکولر لااقل‌بمدت طولانی دست نخورده باقی می‌ماند .

جمع شدن تاندونی(Retraction) نسبتاً فراوان بچشم میخورد و این پدیده می‌تواند بطور زودرس حتی در ماههای آخر زندگی داخل رحمی بوجود آید (۱) . بافت سلولی زیر جلدی توسعه زیادی یافته و آتروفی عضلات را مخفی می‌سازد و به اندام یك حالت خمیری شکل میدهد ولی هرگز هیپرتروفی کاذب وجود ندارد. لرزش با دامنه‌کوتاه و سریع که با خستگی شدت می‌یابد در دستها وجود دارد . این لرزش‌ها با آنچه که در پولیومیلیت درمرحله داغ (سکل) بیماری وجود دارد قابل قیاس خواهد بود. گرفتاری عضلات صورتی برخلاف آنچه که وردنیگ و هموفمان گزارش داده‌اند شایع بوده وبه‌چهره بیماران قیافه‌خاصی میدهد. فیبریلاسیون زبان همراه آتروفی عضلات آن بچشم میخورد . اختلال حسی سطحی و علائم گرفتاری راه هرمی مشهود نیست . درد ـ تشنج ـ حرکات کره‌ای در بیماران وجود ندارد. بیماران از نظر رشد روانی وفکری طبیعی هستند (۱ و ۲)

چهار آزمایش زیر به تشخیص بیماری کمك مؤثر میکند:

۱ـ در امتحانات الکتریکی: واکنش دژنراتیوکامل و یا قطعه‌ای همراه با ازدیادکروناکسی مشاهده میگردد.

۲ـ الکترومیوگرافی: علائم مشخص آتروفی عضلانی را با مبداء عصبی نشان میدهد .

۳ـ بافت‌برداری: روشی عالی برای تشخیص بیماری است. منظره آتروفی جزیره‌ای شکل رشته‌های‌عضلانی مبداء عصبی‌بودن ضایعه‌را معلوم میکند. بافت پیوندی افزایش پیداکرده (۷) بافت پیوندی آندومیزیوم (Endomyisum) با فیبرهای عضلانی غیرآتروفیك یك‌منظره دیستروفی کاذب را مجسم می‌کند.

۴ـ رادیوگرافی‌عضلات واندام پیشرفت بافت‌زیرجلدی وآتروفی عضلات‌را نشان میدهد. استئوپورز بعلت‌بیحرکتی عضو، شکستگی به علت ضربه‌های خفیف وتغییرشکل سراستخوان ران، نازك‌شدن قشر استخوانهای دراز، وخرابی اپی‌فیزها از جمله علائمی‌هستند که در رادیوگرافی اندام خودنمائی میکنند (۷).

آزمونهائی تکمیلی دیگر طبیعی هستند (۱ و ۲). آلدولازسرم‌ـ کرآتینی کیناز ـ ترانس آمینازها طبیعی هستند . آنزیم‌های اکسیداتیو وفسفوریلاز فعالیت بیش از طبیعی دارند (۷). ازدیاد فعالیت کولین استراز درصفحه محرکه در چندین مورد گزارش شده است .

سیر بیماری‌تدریجی وپیشرونده است وبزودی‌موجب مرگ‌بیماران میشود . در حقیقت نوع و شدت ضایعات عضلات تنفسی است که عاقبت بیماری را معلوم میدارد واین بیماران بعلت عوارض‌ریوی (برنکوپنومونی آتلکتازی) می‌میرند. تمام روش‌های درمانی با شکست روبرو شده است (۱ و ۲ و ۴).

آسیب شناسی: ضایعه‌اصلی درشاخ قدامی‌نخاع قراردارد. سلولهای حرکتی به تعداد کمتر از طبیعی هستند و تکثیر بافت گلیال در لابلای آنها وجود دارد (۲ و ۶). این ضایعات در تمام طول نخاع پراکنده است سلولهای شاخ خلفی و ستونهای جانبی سالم می‌باشند.

گانگلیون نخاعی و دستجات هرمی ضایعهٔ قابل توجهی را نشان نمی‌دهند.

خرابی‌هسته‌های اعصاب جمجمه‌ای VII و VI و III و V وبویژه زوج XII نسبتاً شایع است . ضایعات قشر مغز بندرت گزارش شده است (۱).

[Downloaded from jmciri.ir on 2025-06-13]

شکل ۳ــ اعظم ر. ، چهار ساله. فلج شل اندامهای تحتانی.

شکل ۴ــ ولی ر. ، و اعظم ر.

امتحانات تکمیلی: آزمایش کامل ادرار طبیعی است. فرمول شمارش ۱۴۲۰۰ گویچه سفید (۶٪ نوتروباند ــ ۶۰٪ سگمانته ــ ۳٪ مونوسیت ــ ۳۱٪ لنفوسیت) هموگلوبین ۱۲/۴ درصد ــ هماتوکریت ۳۹٪ ــ کرآتی نین ۱/۸٪ میلی گرم ــ کلسیم خون ۴ میلی اکی والان در لیتر ــ الدولاز ۹ واحد در سانتیمتر مکعب سرم . واحد C. P. K. = ۵ ، سدیم وپتاسیم سرم طبیعی است. آزمایش مایع نخاع و آزمون ته چشم طبیعی است. در بافت برداری عضله پشت پا (۹۰۹۲۹ تاج پهلوی) (شکل شماره ۵) دستجات عضلانی توسط بافت چربی از یکدیگر فاصله گرفته اند. این دستجات بفواصل مختلف بطور یکنواخت آتروفی مشخص را نشان میدهند که با خصوصیات آتروفی از نوع نوروژن مطابقت دارد.

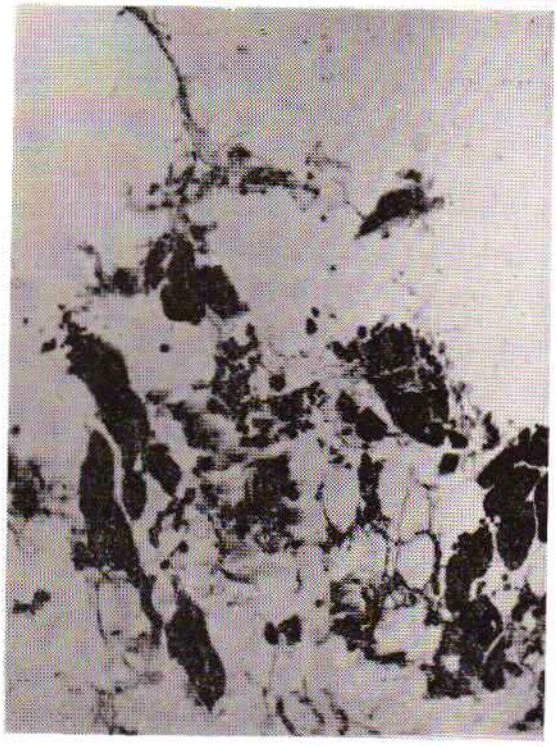

شکل ۵ــ منظره میکروسکوپیك عضله ساق پای اعظم ر. ــ آتروفی دستجات عضلانی بفواصل مختلف و افزایش بافت چربی بین آنها.

در الکترومیوگرافی، عضلات درشت نی قدامی و راست داخلی دو طرف با الکترود سوزنی در هنگام فرو بردن سوزن، پتانسیل شدیدی بصورت فیبریلاسیون دیده شد که با امواج سه مرحله‌ای یا دو مرحله‌ای از نوع سریع با دامنه و سرعت زیادتر ازمعمول ادامه می‌یافت. سکوت الکتریکی هرگز بدست نمی‌آمد وانقباضات تحریکی نیز تغییر محسوسی درآنها ایجاد نمی‌کرد. بااین نشانه‌ها مبداء عصبی این دیستروفی مشخص میشود.

بحث

اولین بار در سال ۱۸۹۱ Werding (۱ و ۲ و ۸ و ۱۰) دو برادر راکه از اواخر سال اول زندگی مبتلا بضعف پیشرونده عضلات بودند شرح میدهد. درسال ۱۹۰۰، Hoffman توانست ۶ مورد از بیماری فوق را در چهار خانواده جمع آوری کند (۲) و مطالعات زیادی دراینمورد توسط این دو مؤلف انجام میشود.

درسال ۱۹۲۱، Slauck ودرسال ۱۹۵۰، Brandt ودرسال ۱۹۵۵ Thieffry بررسیهای بیشتری دربارهٔ این بیماری بعمل می‌آورند. بیماری وردنیگ هوفمان یك بیماری عصبی ، عضلانی خانوادگی بعلت نامعلوم می‌باشد که در اثر آتروفی پیشرونده عضلات و فلج شل موجب مرگ بیمار میگردد. انتقال بیماری ازطریق کروموزوم غیروابسته بجنس و از نوع مغلوب است (۱ و ۲ و ۶). هم‌خونی نقش مهمی را درایجاد بیماری بازی میکند (۱ و ۲). ازمطالعه‌ای

[Downloaded from jmciri.ir on 2025-06-13]

درسلولهای شاخ‌قدامی نخاع ماده‌ای شبیه موادچربی وجود دارد ونمای کلی این سلولها باآنچه که در پولیومیلیت حاد دیده میشود تفاوت عمده‌ای ندارد.

آمیوتروفی نخاعی دیررس Amyotrophie Neurogene Pseuod-myopathique (Kugelberg Welander)

تا سال ۱۹۴۲ آمیوتروفی نخاعی را بدو دسته تقسیم میکردند: آمیوتروفی نخاعی انفانتیل(W. H)وآمیوتروفی پیشرونده بالغین. در این تاریخ Wohlfart ضمن مطالعه دیستروفی‌های عضلانی به نوعی ازبیماری مزبور برخورد میکندکه آنرا دیستروفی عضلانی آتی‌پیك می‌نامد و در بافت برداری عضله این بیماران با تجمع دو ضایعه دیستروفی وآمیوتروفی مواجه میشود.

Kugelberg و Welander درسال۱۹۵۲برحسب اتفاق به‌یکی از همین بیماران Wohlfart برخورد میکنند و از روی الکترو-میو گرافی ضایعهٔ نوروژن را دربیمار به‌اثبات میرسانند و ازسال ۱۹۵۴تا۱۹۵۶ دوازده مورد مشابه‌را جمع‌آوری وآنها را مورد مطالعه‌قرارمیدهند. بهمین‌مناسبت بیماری‌به‌اسم دومؤلف نامگزاری شده‌است (۸ و۹ و۱۰).

از بررسیهای نوشته‌های‌پزشکی ده‌سال اخیر می‌توان استنباط کرد که بیماری K. W. بسیار نادراست وبطوریکه(Brandt)در۱۶۲ مورد آتروفی یك مورد ازاین بیماری راگزارش میدهد.

این بیماری خانوادگی وارثی بوده و از طریق کروموزوم غیر وابسته به جنس ومغلوب منتقل میشود (۳ و۴) ودرهردو جنس به یك نسبت وجود دارد (۴). اخیراً Taukagoshie و Armstrang (۱۰) وجود اشکال با انتقال کروموزوم غیروابسته به جنس و از نوع مغلوب‌رامعرفی کرده‌اند. برطبق‌عقیده Becker و Castaigne (برخلاف آنچه Magee و Yong عنوان کرده‌اند) انتقال بطریق غالب و با نفوذ متغیر انجام میگیرد (۳ و۴ و۱۰). اشکال تك‌گیر نیز گزارش شده است (۵).

شروع بیماری: اولین تظاهرات بالینی در اواخر دوران شیرخواری در موقعی که تازه‌کودك شروع به‌راه رفتن کرده است (۳و۴)یعنی‌بین‌سنین۱۲-۱۵ماهگی آغازمیگردد. زمانی‌اختلالهای حرکتی‌زودرس میباشندبطوریکه دربعضی موارد علائم از۶ماهگی آغاز شده و در نتیجه کودك قادر به راه رفتن و ایستادن نیست. ۲ مورد از۱۶ بیمار «Dubowitz» توانسته‌اند راه بروند. گاهی برعکس شروع بیماری دیررس و سن ابتلاء بین ۲ - ۱۲ سالگی می‌باشد. ۶ مورد از بیماران معرفی شده توسط Kugelberg Welander در این گروه قرار دارند (۴).

بهر حال سن شروع نسبت به W. H. دیررس‌تر است و در یك خانواده، بیماری ممکن‌است درسنین مختلف بروزکند (۳و۱۰).

نشانه‌های بیماری: (۳ و ۴ و ۵ و ۱۰ و ۱۱)

بیماری با دو علامت مهم خودرا نشان میدهد. اختلال حرکتی و آمیوتروفی پیشرونده. این اختلالها در ابتدا از ناحیه کمربند لگنی وعضلات ابتدائی (پروگسیمال) اندام تحتانی شروع میشود وبعد ازمدت طولانی گرفتاری مختصری درعضلات کمربندشانه‌ای بوجود میآید. بطورکلی عضلات دیستال(انتهائی) سالم باقی‌مانده ودرمراحل پیشرفته مبتلا میشوند. راه رفتن بشکل‌اردك درمیآید. هیپرلوردوز - سقوطهای مکرر - عدم قدرت دویدن و اشکال در بالا رفتن از پله‌ها از جمله مشکلات این کودکان بشمار می‌آید. کودك بیمارقادرنیست ازحال‌خوابیده به‌وضع نشسته درآید. بعداز مدتی، گرفتاری عضلات پروگسیمال اندام فوقانی بصورت هیپوتونی پیش می‌آید. هیپرتروفی کاذب وجود ندارد.

رفلکس‌های وتری از بین رفته‌اند ولی رفلکس ایدوموسکولرباقی می‌ماند. فاسیکولاسیون خود بخودی در ۵۰٪ موارد بخصوص در عضله چهار سر وجود دارد و یا می‌توان با تزریق یك میلی گرم پروستیگمین آنرا ظاهر ساخت (تست Welander) (۳ و ۴). هیپرتروفی عصبی وجود ندارد (۴). ازسه‌مورد بیماران Larbre و همکاران، یك‌مورد لرزش‌های‌ظریف در انتهاها ازنوع استاتیك وجودداشته است‌که باترس شدت می‌یافته است(۳). آزمون‌اعصاب حسی طبیعی است(۱۰). اختلال اسفنکتری وجود ندارد، عضلات تنفسی و گردنی و اعصاب جمجمه‌ای بدون ضایعه باقی میماند (۴ و۱۰). Barsy ضایعات‌اعصاب جمجمه‌ای را گزارش می‌دهد و ۵ مورداز بیماران Wachter (۱۰)دچارضعف عضلات‌تنفسی بوده‌اند. صدای‌آنها تودماغی‌بود واختلالهای بلع داشتند. گواترمادرزادی در یك مورد(۴) ولالی در یك موردگزارش شده‌است(۱۰). ولی رابطه آنها بااین مرض ناشناخته مانده است.

بررسیهای آزمایشگاهی

۱- اندازه‌گیری‌آنزیم‌های‌عضلانی درسرم: آلدولاز-فسفوکراتین کیناز طبیعی ویا مختصری بالا است (۴ و ۵). دی فسفوفروکتا-لدولاز طبیعی است(۳). ترانس‌آمینازها درحد طبیعی هستند. در یازده بیمار مطالعه شده توسط Hasman و همکاران (۷) فسفو-کراتین‌کیناز بین ۳/۲ تا ۳۵/۲ میکرون متغیر بوده است.

۲- درالکترومیوگرافی: وجودفعالیت‌الکتریکی‌درحال‌استراحت وپدیده فاسیکولاسیون‌حاکی ازضایعه عصبی‌می‌باشد. امواج‌دارای تواتر زیاد و دامنه بلند هستند. پدیده انترفرانس هرگز وجود ندارد (۴).

[Downloaded from jmciri.ir on 2025-06-13]

۳ـ در بافت برداری عضله نشانه‌های خرابی شاخ قدامی نخاع در مراحل مختلف آن دیده میشود (۵ و ۱۰ و ۱۱ و ۱۲). درمیکرسکوپ معمولی منظره بافت‌شناسی شبیه بیماری .W. H است (۴و۱۰) یعنی کم‌شدن حجم کلی رشته‌های مبتلا ـ محفوظ مانـدن استریاسیون ازدیادتورم هسته‌های سارکولمیك که مرکز رشته‌را اشغال می کنند دیده میشود. وشکل شماره ۵ تصویر بافت‌شناسی عضله را درمرحله ابتدائی نشان میدهد وبعداز مدتی منظره استحاله‌ای رشته‌ها واضح‌تر میشود، آتروفی جزیره‌ای (۱۱) مشخص میگردد وسلولهای عضلانی کوچك، شکل رشته‌های جنینی (فتال) را بخود میگیرند.

در میکروسکوپ الکترونیك: Roth و همکاران وی بتازگی عضله را بامیکروسکوپ الکترونیك مورد مطالعه قرار داده‌اند (۴). در این مطالعه تغییراتی که در عضله بوجود می‌آید بشرح زیراست: رشته‌های عضلانی حالت توازی را از دست داده‌اند و یکدیگر را قطع میکنند ویا درطول، ازهم گسیخته شده‌اند وبعضی ناپدید شده لاشه آنها در خارج میوفیبریل یا داخل سارکولم یافت میشود. خرابی خطوط Z وجود دارد اما ضایعات خفیف ومحدود می‌باشند. میتوکندریها وهسته‌ها طبیعی هستند. بطور کلی این ضایعات منحصر به بیماری .K. W نبوده بلکه در تمام ضایعات آمیوتروفیك دیده میشوند.

سیر بیماری به کندی صورت میگیرد، برخی از بیماران قادر به فعالیت بدنی محدودی می‌باشند ومرگ عموماً درسنین بلوغ گزارش شده است (۴و۵و۱۰و۱۱). مسئله قرابت بیماری .W.H و K.H مورد بحث است (۳ و ۵و۷). Graveleau وهمکاران (۵) بیماری .W. H و فورمهای ژوونیل زودرس و .K. W را که مربوط به ضایعـات شاخ قدامی نخاع می‌باشد یك بیمـاری واحد می‌دانند و وجود اشکال مختلف‌را دریك خانواده بعنوان اثبات نظریه خود ارائه میدهند.

Pinelle و Hurnitz و Castaigne عقیده‌دارند که بیماری .K.W برای خود بیماری مستقلی است (۸) و ارتباطی با .W. H ندارد. در هر حال اجتماع دو بیماری در یك خانواده شناخته شده است ولی این‌امر، نادر می‌باشد (۳ و ۴ و ۱۰).

Hausmanoua و همکاران (۷) در بین ۶۸ بیمار متعلق به ۱۶ خانواده اجتماع دو بیماری را در یك خانواده گزارش کرده‌اند.

خلاصه و نتیجه

دراینکه دوبیمار ما مبتلا به آتروفی عضلانی بدلیل ضایعات مادرزادی شاخ نخاع میباشندشکی باقی نیست. «ولی ـ ر» تمام نشانه‌های بالینی الکتریکی وآسیب‌شناسی بیماری .W H را داراست. یافته‌های الکتریکی و بافت شناسی «اعظم ـ ر» نیز با آتروفی نوروژن مطابقت کامل دارد. ولی درحالیکه کودك اول درسن دوسالگی بعلت گرفتاری کامل تمـام عضلات امیدی به‌حیات ندارد، خواهروی درسن ۴ سالگی فقط به فلج شل اندامهای تحتانی مبتلا میباشد و هرچند که بعلت‌عدم همکاری کودك آزمونهای بیشتر نشانه‌های عصبی امکان‌پذیر نبود بااینحال تصور می کنیم که اشکالات حرکتی کودك بیشتر متوجه عضلات ریشه اندام تحتانی می‌باشد. درهرصورت در قسمتهای دیگر بـدن دراین سن هنوز آثـاری از فلج شل بچشم نمیخورد. بااین خصوصیات شرح حال بیمار دوم درآن گروه از بیماران .K. W قرار میگیرد که نشانه‌های حرکتی درآنها درسن راه رفتن ظاهر شده و بکندی پیشرفت میکند. جای تردید نیست که «اعظم ـ ر» بمرض برادرخود مبتلاست ولی بدلیل ارثی نامعلوم بیماری درپیش وی خفیف بوده وسیر بطئی دارد درگروه بیماریهای ارثی غالباً با این مسئله روبرو میشویم که یك عیب ژنتیك بدلیل ناشناخته ممکن است در سنین مختلف تظاهر بکند مثلا با وجود اینکه در بیمـاری گوشه نقص آنـزیمی واحدی وجود دارد، بازنمودهای بالینی گاهی در دوران شیرخواری و گاهی در سنین بلوغ جلب نظر میکند.

وجوداشکال زودرس بدخیم ودیررس خوش‌خیم آمیوتروفی نخاعی در یك خانواده که بیماران معرفی‌شده مثال بارزی ازآن میباشند نشان میدهد که آتروفی‌های عضلانی نخاعی یك بیماری باتظاهرات مختلف هستند. معذلك باید گفت که اشکالات تشخیصی در انواع دیررس باسایر بیماریهای عضلانی بویژه با دیستروفی‌های عضلانی آسان نیست و ازیافته‌های الکتریکی وآسیب‌شناسی همیشه نمیتوان نتیجه قطعی گرفت.

شرح حال بیمار دوم که مشابه آن در نوشته‌های پزشکی بندرت گزارش‌شده حلقه زنجیری‌است که آمیوتروفی‌های نخاعی دیررس را به‌بیماری وردنیگ ـ هوفمان مربوط میسازد.

REFERENCES:

1- S. Thieffry, Arthuis M. & Bargeton E. Quarante cas de maladie de Werdnig-Hoffmann avec onze examens anatomiques Revue, Neurologique 93, 46 1955.

2- Byers R. K. & Banker B. Q. Infantile Muscular Atrophy. Archives of Neurology, 5, 522-247, 1961.

[Downloaded from jmciri.ir on 2025-06-13]

3- Larbre F., Cotton J. B, Freycon M. T., Hartemann E. L'amyotrophie neurogène pseudo_myopathique (Maladie de Kugelberg Welander) Ann de Pédiatrie, 2834, 764-767, 1965.

4- Verger P., Guillard J. M., Vital CL., Eschapasse P. Amyotrophie neurogène pseudo_myopathique infantile. Deux observations. nouvelles Pédiatrie, 5, 585-593, 1966.

5- Graveleau D., Fontaine J.L, Laplane R., Amyotrophie neurogène juvénile précoce pseudo_myopathique. Etude de trois ob ervations. Ann. de Pédiatrie, 1558, 410_414, 1965.

6- Gamstrop I. Progressive Spinal Muscular Atrophy with Onset in Infancy or Early Childhood Acta Paediatrica Scandinavica 56. 408_423, 1967.

7- Hausmanowa - Petrusewicz J., Prot J., Sawicka E, Le problème des formes infantiles et juvéniles de l'atrophie musculaire spinale. Revue Neurologique, 114, 295_306, 1966.

8- Lugiresi E, Gambetti P., Giovannardi Rossi P., Chronic Neurogenic Muscle Atrophies of Infancy-Their Nosological Relationship with Werdnig-Hoffmann's Disease, Journal of the Neurological Sciences 3, 399_409, 1966.

9- Amick L. D., Smith H. L. & Johnson W.W., An Unsual Spectrum of Progressive Spinal Muscular Atrophy Acta Neurol. Scandinav. 42, 275_295, 1966.

10- Gillot F., de Berranger P., Decobert G., Bodic. F., Syndrome de Wohlfart-Kugelberg Welander et mutité Ann. Pédiat., 20, 737_744, 1973.

11_ Noir A., Colin Ph., Rousselot J.P., Carbillet J P., Mathey P. & Raffi A. Un cas d' amyotrophie spinale infantile type Kugelberg Welander Pédiatrie, XXIX, 435_436, 1974.

[Downloaded from jmciri.ir on 2025-06-13]