معرفی دومورد میوتونی مادرزادی تامپسون در کودکان

مجله نظام پزشکی
سال پنجم ، شماره۲ ، صفحه ۱۴۵، ۲۵۳۵

دکتر محمدحسین مرندیان* دکتر حسینعلی عسگری - دکتر محمود کبیری - دکتر بوذرجمهر بهروزی**

مقدمه :

طولانی شدن زمان Decontraction عضله را پدیدهٔ میوتونی مینامند . بیماری تامپسون (Thomsen) ازفراوانترین بیماریهای میوتونیك است . موارد معدودی از این بیماری درنقاط مختلف جهان دیده شده است(۴) وبهمین جهت دومورد ازآن را که اخیراً درکودکان ایرانی مطالعه کرده‌ایم معرفی میکنیم. دراین دوبیمار، میوتونی عضلانی شدید و منتشر و اختلالهای حرکتی ناشی ازآن درخورتوجه است .

شرح حال بیمار اول: علی-ح...(پرونده شماره۱۸۶۹۵)پسربچهٔ ۶ ساله‌ایست که درشهریورماه ۱۳۵۲، دربخش ۲ کودکان مرکز پزشکی پهلوی بعلت ناتوانی جسمی وعدم‌قدرت درراه‌رفتن بستری‌شد. خانواده بیمار ساکن یکی از دهات همدان میباشد. پدر و مادر نسبتاً جوان هستند ، هم خون نیستند وازنظر بالینی دچار بیماری عضلانی نمی‌باشند. همچنین ۳ برادر ودوخواهر بزرگ این‌بیمار از هرنظرسالم هستند. دوران حاملگی وزایمان طبیعی بوده‌وطفل تا ۴ سالگی بی اشکال رشد کرده است . در چهار سالگی پدر و مادر متوجه سفتی عضلات کودك و اشکال در راه رفتن و از پله‌ها بالا رفتن وی شده‌اند .

این اشکالات حرکتی شدت وضعف پیدا میکرده ودر فصول سرما بیشتر میشده است . در پنج سالگی طفل بزحمت و بکندی راه میرفت واگر شیئی را در دست میگرفت قادر برهاکردن آن نبود وغالب اوقات از ناحیه صورت وتنه عرق میکرد .

رشد فکری، قدو وزن وی طبیعی‌بود. ریتم ودامنه حرکات تنفسی طبیعی بنظر میرسید ولی بعد از چند حرکت، برجستگی عضلات دورسینه‌اش جلب توجه میکرد .

عضلات شکم در اثر انقباض دائم بقطعات افقی موازی تقسیم شده بود . درناحیهٔ شانه وبازوها عضلات برجسته وسفت بود . دستها بحالت‌پنجه درآمده‌بود وباشکال بازمیشد. دراندامهای‌تحتانی سفتی عضلات مانع ازحرکت مفاصل بود وکودك بکندی و بزحمت راه میرفت. عضلات‌ناحیه گردن، صورت ودهان طبیعی‌بود.رفلکس‌های وتری بطور قرینه در دوطرف‌وجود داشت . قدرت عضلانی‌محفوظ مانده‌بود واثری‌ازآتروفی‌عضلانی دیده نمی‌شد. دراثر واردکردن ضربه‌ای باچکش ، عضله بحالت انقباض درمی‌آمد و برجستگی عضلانی (Bourrelet myotonique) تشکیل میشد . اغلب اوقات عرق زیادی درناحیه سروصورت وجود داشت.

شکلهای شماره (۱-۲-۳-۴) نشانه‌های بالینی این بیماررا نشان میدهند. درامتحانات آزمایشگاهی فورمول شمارش خون محیطی، قندخون، الکترولیتهای خون، آنزیم کراتین‌فسفوکیناز، کراتینین ادرار وسرعت رسوب گلبولی طبیعی بود .

رادیوگرافی قفسه صدری واندامهای تحتانی طبیعی بود . باروش الکترودهای سوزنی مطالعه الکترومیوگرافیك درعضلات پاانجام گرفت: به هنگام استراحت عضله، پوتانسیل‌هائی‌بادامنه وفرکانس متغیر فعالیت دائمی فیبرهای عضله را نشان میداد واین فعالیت در زمان‌انقباض ارادی‌عضله تغییرقابل‌توجهی‌پیدا نمیکرد. درحالیکه در اثر ضربه روی عضله و یاحرکت دادن سوزن در داخل عضله شلیك‌های میوتونیك ظاهر میشد .

---

* مرکز پزشکی لقمان‌الدوله ادهم، دانشگاه ملی ایران .
** دانشکده پزشکی پهلوی، دانشگاه تهران.

[Downloaded from jmciri.ir on 2025-06-13]

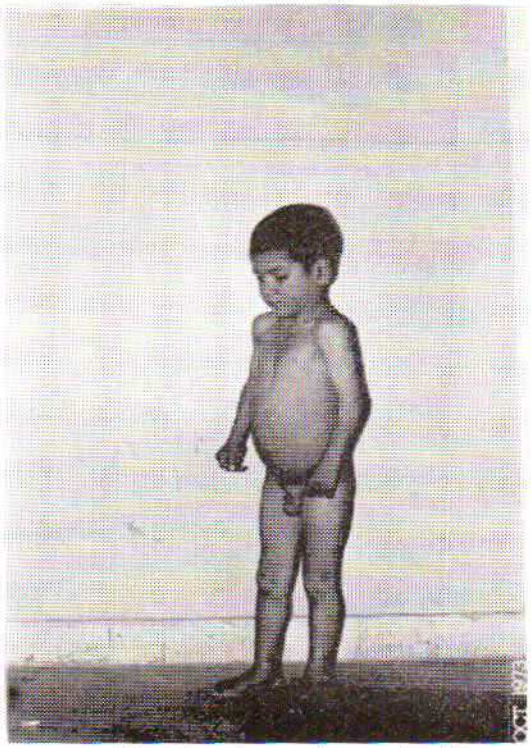

شکل شماره ۱ــ علی- ح، حالت سفتی عضلات بدن

شکل شماره ۲ــ علی-ح، میوتونی عضلات دورشانه

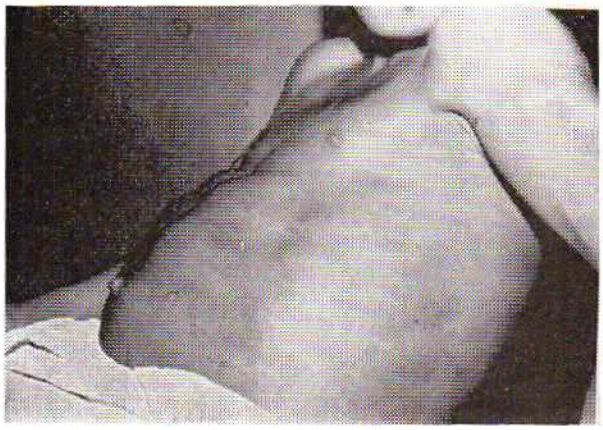

شکل شماره ۳ــ علی-ح، میوتونی عضلات شکم

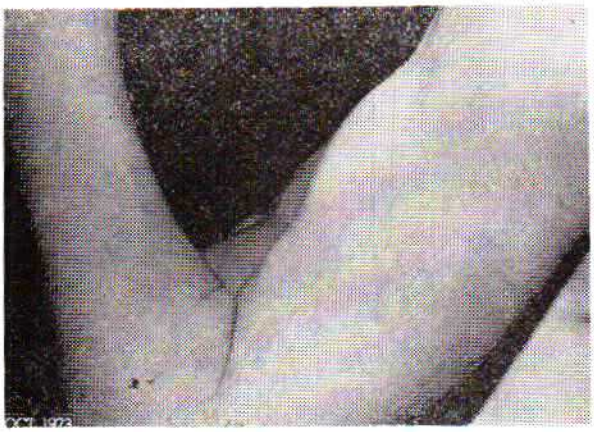

شکل شماره ۴ــ علی-ح، انقباض عضله دوسر بازو بعد از ضربه

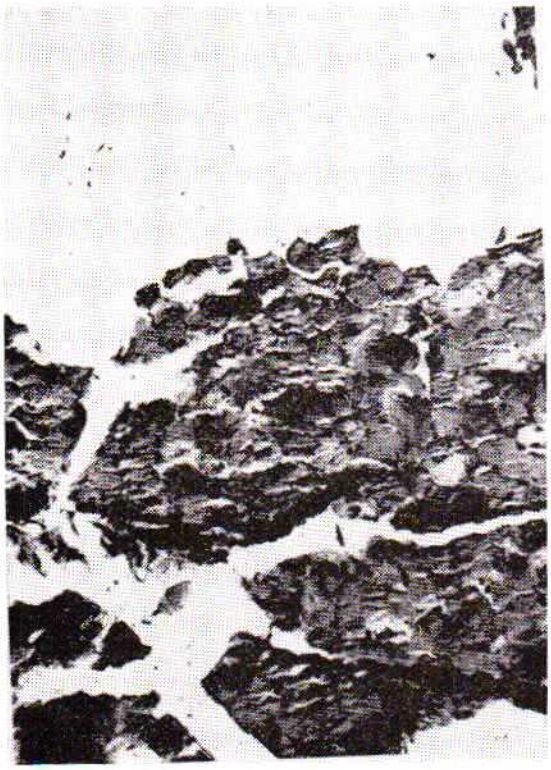

شکل شماره ۵ــ علی- ح، منظره میکروسکوپیک بافت برداری عضله ساق پا.

در بافت برداری که از عضله ساق پا بعمل آمد قطر فیبرهای عضلانی کمی متفاوت بود ولی آتروفی عضلانی دیده نشد (شکل شماره ۵).

کودک تحت درمان بادی فنیل هیدانتوئین بمقدار روزانه ۶ میلی گرم بازاء هر کیلوگرم وزن بدن قرار گرفت و مرخص شد. چهار ماه بعد در معاینه مجدد، میوتونی بطور قابل توجهی کاهش پیدا کرده بود و راه رفتن بعد از چند لحظه مکث و تأمل، بکندی امکان پذیر بود.

[Downloaded from jmciri.ir on 2025-06-13]

شرح حال بیمار دوم: علی‌رضا ـ غ، ۱۴ ساله، بدلیل اشکالات حرکتی واختلال درحرف‌زدن دربخش کودکان مرکز پزشکی لقمان‌الدوله ادهم بستری شد. این بیمار دو برادر ۱۰ و ۱۲ ساله ویك خواهر ۶ ساله دارد که سالم هستند. پدر ومادر باهم نسبت خانوادگی دارند ودچار عارضه عضلانی نیستند. دوران حاملگی مادر وزایمان طفل طبیعی بوده است، در ۵ سالگی دچار سرخك و در ۶ سالگی دچار آبله مرغان شده است. علیرضا تا کلاس چهارم درس خوانده و از آن پس بدلایل خانوادگی بتحصیل ادامه نداده است.

تا ۱۲ سالگی هرگز اشکالات حرکتی و اختلالهای عضلانی نداشته است ونشانه‌های بالینی دراین سن تظاهر کرده‌اند باین صورت که بعداز مدتی استراحت اگر طفل دوباره میخواست راه برود ابتدا بعلت سفتی عضلات، حرکات بکندی وبزحمت انجام میگرفت وبتدریج اختلال عملی عضله برطرف میشد درهمین زمان بالا رفتن ازپله‌ها برای کودك ابتدا مشکل سپس غیر ممکن شد. اختلال حرکتی صبح بیشتر ازدیگر مواقع روز بود ودرموقع برخاستن ویانشستن شدت پیدا میکرد. باگذشت زمان سفتی عضلات در اندامهای تحتانی شدت وانتشار بیشتری پیدا کرد ودر اندامهای فوقانی نیز اختلال عمل عضله بصورت کند بازشدن دست و یا اشکال در رها کردن اشیاء نوجوان‌را آزارمیداد. موقعیکه بیمار ۱۳ سال داشت خانواده وی بدلایل شغلی درتبریز مستقر شد. هوای سرد این شهر باعث تشدید نشانه‌های بالینی گردید. بیمار دیگر قادر براه رفتن نبود، قیافهٔ وی بیحرکت ودستها بحالت چنگ درآمده بودند وکودك قادر بلباس پوشیدن و یا بستن دگمه‌های خود نبود. بیمار اغلب اوقات عرق میکرد وحرکات جویدن وحرف‌زدن مشکل شده بود. بااین نشانه‌ها وی دربیمارستان بابك تبریز بستری شد ودر این بیمارستان آزمایش‌های بیولوژیك وبافت‌برداری عضله چهارسر ران از وی بعمل آمد.

در آزمایش ورودی در بخش کودکان بیمارستان لقمان‌الدوله ادهم (دانشگاه ملی) قیافه کودك از ابتدا جلب توجه میکند: صورت بی‌حرکت، دهان نیمه‌باز، عضلات ماستر و گردن منقبض وبرجسته بودند. بیمار میتوانست پلکهارا ببندد وحرکات کره چشم وی در تمام جهات طبیعی بود. بکندی حرف میزد، بزحمت میجوید ولی بخوبی بلع میکرد. عضلات اندامها سفت وبرجسته بودند واین حالت در ریشهٔ اندام بیشتر از انتهای آن جلب توجه میکرد. چنانکه باچکش ضربه‌ای برعضله وارد میآوردیم برجستگی درمحل ضربه بمدت چند دقیقه بوجود میآمد. در هیچیك از عضلات بدن

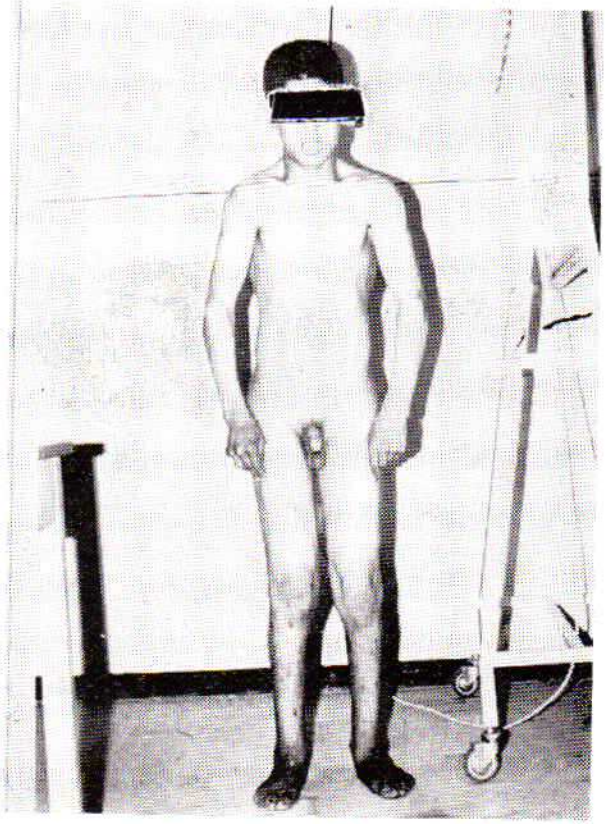

شکل شماره ۶ـ علیرضا ـ غ، میوتونی وهیپوترفی منتشر عضلات.

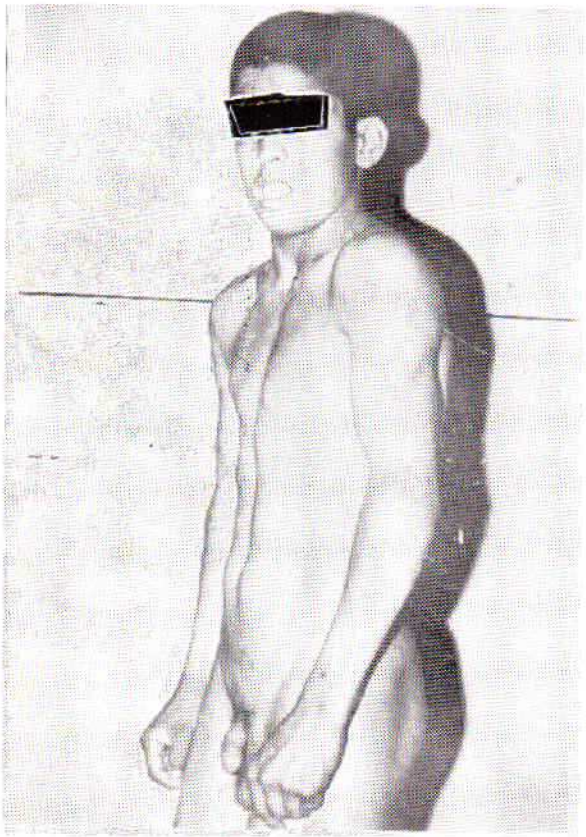

شکل شماره ۷ـ علیرضا ـ غ، میوتونی صورت ـ گردن وتنه.

[Downloaded from jmciri.ir on 2025-06-13]

آتروفی وفلج دیده نشد. بیمار مضطرب وهیجان‌زده بنظر میرسید، ترشح بزاق و عرق فراوان بود. درآزمایشهای بالینی، احشاء، قلب ، عروق و اعصاب کاملا طبیعی بود . آزمایش ته چشم طبیعی بود وامتحان عدسی چشم کاتاراکت نشان نداد.

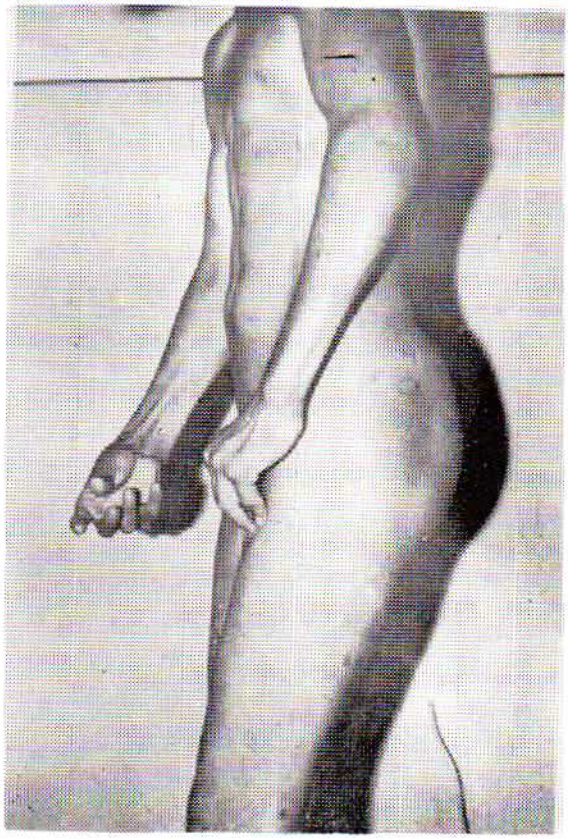

شکل شماره ۸ــ علیرضا ـ غ. هیپرتروفی عضلات اندامها ومیوتونی شدید دستها.

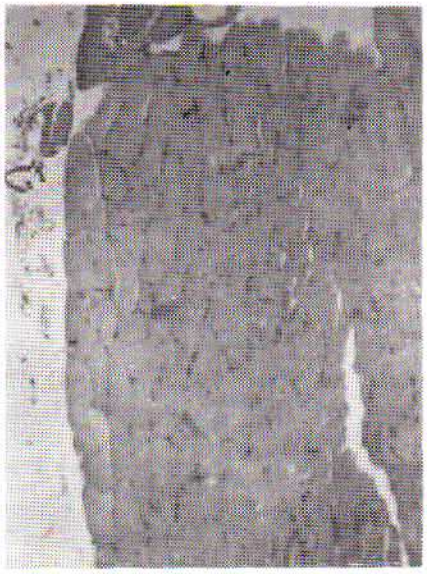

شکل شماره ۹ــ علیرضا ـ غ، منظره میکروسکوپیك عضله چهارسرران.

بیضه‌ها قوام وحجم طبیعی داشتند وبیمار از نظر جنسی عقب افتادگی نداشت. (شکلهای شماره ۶و۷و۸) علائم بالینی این بیماررا نشان میدهند. "درامتحانات آزمایشگاهی، فورمول شمارش خون محیطی، سرعت رسوب گلبولی، کلسترل خون، کلسیم وفسفرسرم ، کراتین سرم ، کراتین وکراتینین ادراروکراتین فسفوکیناز طبیعی بود . الکترومیوگرافی انجام نگرفت. رادیوگرافی قفسه صدری وجمجمه چیزی نشان نداد و رادیوگرافی اندامها افزایش سایه نسوج نرم عضلانی را نشان میداد .

دربافت برداری عضلانی، دربعضی نقاط قطر رشته‌های عضلانی باهم تفاوت داشتند ولی تصاویر آتروفی واضح وتغیر محل هسته‌ها دیده نشد (شکل شماره ۹).

بحث : پدیده میوتونی (myotonie) که با طولانی شدن زمان Decontraction عضله مشخص میشود در چند بیماری و یا سندرم بدرجات مختلف وجود دارد .

۱ــ میوتونی دیستروفیك Steiner شایعترین بیماری میوتونیك است (۶ــ۹). در این بیماری آمیوتروفی عضلات صورت منظره شبیه میوپاتی بوجود میآورد، لاغری عضلانی علاوه بر ناحیه صورت در عضلات پاودست نیز بچشم میخورد . دیستروفی دیگر نسوج بدن باشکال مختلف دراین بیماری دیده شده است که عبارتند از: اختلال ریتم قلب، کاتاراکت سطحی، آتروفی بیضه‌ها، کوچك بودن تخمدان ورحم درزنان، مرض قند، طاسی، اختلال دندان‌ها وضایعات استخوان. دربرابر این نشانه‌های متنوع ، میوتونی خفیف است که درگروه معدودی از عضلات وجود دارد . اغلب بیماران باختلالهای روانی دچار هستند ، آتروفی عضلانی همراه باافزایش تعداد هسته‌ها که بصورت زنجیر درمرکزسارکولم جایگزین میشوند، علامت مشخص این بیماری میباشد. همراه بااین ضایعات خطوط رشته‌های عضلانی محو شده ونسج همبند افزایش پیدا میکند .

۲ــ درگروه سندرم‌های Paramyotonie بچندبیماری برمیخوریم: بیماری Eulenburg فقط در اثر سرما بوجود میآید و بعد از پدیده میوتونی در همان ناحیه عضلانی فلج تولید میشود . ممکنست که این سندرم ومیوتونی مادرزادی تامپسون با هم دریك خانواده دیده شوند(۵). در بیماری Gamstorp یا Adynamie Episodique Hereditaire میوتونی خفیفی وجود دارد وعیار پتاسیم سرم افزایش پیداکرده است وگاهی آنرا درخانواده مبتلا به بیماری تامپسون دیده‌اند(۱۱). دربیماری فلج دوره‌ای خانوادگی کاهش زودگذر قدرت عضلانی مهمترین نشانه بالینی است ومیوتونی چشم گیر نیست . نشانه‌های این بیماری از دوران طفولیت و یا

[Downloaded from jmciri.ir on 2025-06-13]

نوجوانی تظاهر میکند و با کاهش عیار پتاسیم سرم همراه است(۱).

۳ـ اخیراً سندرمی را توصیف کرده‌اند که شامل فیبریلاسیون عضلانی، کاهش قدرت عضله، هیپرتری کوزومیوتونی خفیف میباشد. در اینجا نیز میوتونی خفیف است و در ردیف آخر نشانه‌های بالینی قرار دارد (۲).

۴ـ بیماری Cornelia de Lange : در این بیماری هیپرتروفی عضلانی، عقب افتادگی روانی و سفتی عضله از نوع خارج هرمی با آنچه در بیماری تامپسون می‌بینیم کاملا متفاوت است. موارد نادری از این سندرم توأم با میوتونی از نوع مکانیك دیده شده و بافت برداری عضله طبیعی بوده است.

۵ـ هیپوتیروئیدی کودکان گاهی با هیپرتروفی عضلانی همراه است و باسم سندرم Debre_Semelaigne شناخته شده است. در این سندرم میوتونی ارادی، مکانیك و الکتریك وجود دارد و اگر دیگر نشانه‌های کم کاری غدهٔ تیروئید شدید نباشند ممکنست که سندرم عضلانی با میوتونی تامپسون اشتباه شود (۱۵).

۶ـ در بیماری Mc. Ardle یا گلیکوژنوز نوع V اشکالات حرکت بعلت contraction عضلانی در زمان فعالیت است و اگر فعالیت ادامه پیدا کند سفتی عضله از بین می‌رود و اشکال حرکت برطرف میگردد. سفتی عضله در این بیمار با درد همراه است درحالیکه میوتونی تامپسون بی درد است(۱).

۷ـ سفتی عضله در Stiffmann Syndrom بعلت تتانوس مزمن عضله است و نه بعلت میوتونی (۱۷).

۸ـ بیمارانیکه معرفی کردیم دچار میوتونی شدید بی دیستروفی سایر نسوج، بی‌آمیوتروفی، بی‌فلج، بی‌اختلالهای عصبی میباشند و با هیچیك از بیماریهائیکه ذکر شد تشابه بالینی ندارند و بی‌شك از نوع میوتونی مادرزادی تامپسون میباشند. در حدود $\frac{1}{4}$ موارد بیماری تامپسون از طریق کروموزم غیر جنسی و بطور غالب منتقل میشوند و در بقیه موارد بیماری تك گیر است و یا انتقال آتوزومال غیر وابسته به جنس دارد (۴).

نزد کودکان میوتونی تامپسون معمولا در ۶ـ۷ سالگی ندرتاً درسن راه رفتن(۱۶ـ۱۸ ماهگی) واستثنائاً در دوران شیرخوارگی و با میوتونی صورتی تظاهر میکند(۱). هیپرتروفی عضلانی یکنواخت و منتشر است و حالتی شبیه عضلات ورزشکاران بوجود میآورد(۱۳). در بیمارانیکه مطالعه کرده‌ایم میوتونی در ابتدای حرکت شدید و با تکرار حرکت کاهش پیدا میکرد. این نوع میوتونی غیر منتظره (Paradoxal) کلاسیك و از نوع دیگر میوتونی که در آن تکرار حرکت سبب تشدید میوتونی میشود بآسانی قابل تفکیك است (۱). نزد بیمار اول هیپرتروفی و میوتونی در تنه و اندامها منتشر بود ولی عضلات صورت و گردن گرفتار نبودند. در بیمار دوم گرفتاری عضلات گردن و صورت قیافه مخصوصی به او داده بود وحرف زدن و جویدن وی را با اشکال مواجه میکرد. در هردو بیمار هوای سرد و هیجان باعث تشدید میوتونی میشد. نقش عوامل روحی در بیمار دوم بخوبی نمایان بود بیمار مضطرب و هیجان‌زده، مدام دربارهٔ عاقبت بیماری خود از پزشکان سئوال میکرد و با کمترین ناراحتی روحی اضافی قدرت حرکت را مثل یك مجسمه سنگی ازدست میداد. گرفتاری عضلات صاف در بیماری تامپسون مورد بحث بوده‌است(۳ـ۱۳) اما در بیماران ما علی‌رغم شدت میوتونی هیچیك از عضلات صاف بدن گرفتار نبود.

الکترومیوگرافی که معمولا در مواردی انجام میگیرد که پدیده میوتونی از نظر بالینی واضح نباشد، در بیمار اول برای کامل بودن پرونده انجام گرفت و شلیك‌های میوتونیك مشخص بیماری را نشان داد. درهردو بیمار نتایج منفی امتحانات آزمایشگاهی و فقدان کاتاراکت، شواهدی له بیماری تامپسون میباشد. بافت برداری عضله که بدلیل خطرات بعضی از داروهای بیهوشی واثر تشدید کننده آنها برروی میوتونی بطریق موضعی توصیه میشود (۱۰) در هردو بیمار ما انجام گرفت. نزد بیمار اول فیبرهای عضلانی همانگونه که دراغلب نوشته‌های پزشکی ذکر شده طبیعی بودند و باید گفت که افزایش قطر رشته‌های عضلانی کلاسیك ولی نادراست (۸ـ۱۲). در بافت برداری عضلانی بیماردوم در بعضی نقاط رشته‌های عضلانی با قطر کم در بین رشته‌های طبیعی وجود داشت واین پدیده را دیگران نیز گزارش کرده‌اند (۱۲) علت و فیزیوپاتولوژی بیماری تامپسون ناشناخته مانده است و میکروسکوپی الکترونیك تغییرات مشخصی را در میوفیبریلا نشان نداده است (۸ـ۱۲). از نظر درمانی کینیدین، پروکائین آمیدیا پردنیزولون درمواقعیکه میوتونی خود بخود و یا بعلت سرما شدت پیدا کرده و مانع ازفعالیت طبیعی بیمارشود، بکاررفته است(۱ـ۱۳). اخیراً دی‌فنیل هیدانتوئین نتایج رضایتبخش درمعالجه میوتونی تامپسون داده‌است(۷) واین درمانی است که درمورد بیمار اول باموفقیت نسبی بکاربردیم.

نتیجه: در نوشته‌های پزشکی میوتونی تامپسون، بیماری نادری گزارش شده است که هیپرتروفی عضله و میوتونی دو نشانه بالینی مهم آن میباشند. این بیماری خوش‌خیم است و مانع فعالیت بدنی بیمار نمیگردد وازنظر ارثی بسه‌شکل اتوزومال غالب، اتوزومال مغلوب واسپورادیك دیده شده است. دراین مقاله دو پسر بچه ۶ و ۱۴ ساله ایرانی مبتلا به میوتونی تامپسون و بی سابقه خانوادگی معرفی شده‌اند. نکته جالب، وسعت وشدت پدیده میوتونی این بیماران است که بناتوانی جسمی قابل توجهی منجر شده است. میوتونی تامپسون خودبخود ویاتحت عوامل خارجی شدت وضعف پیدا میکند و ممکنست که بامرور زمان میوتونی این بیماران روبکاهش رود، درمان بادی‌فنیل هیدانتوئین نتایج مطلوب داده‌است.

[Downloaded from jmciri.ir on 2025-06-13]

REFERENCES :

1- Gilly R., Jeune M., Sabatini R., Farouz S., Raveau R. & Grassaut A. «La maladie de Thomsen chez l'enfant» Pédiatrie, 1969, 24, 515.

2- Greenhouse A.H., Bicknell J.M., Pesch R.N. & Seelinger D.F. «Myotonia, myokymia, hyperhidrosis & wasting of muscle» Neurology, 1967, 17, 263.

3- Hakim C.A. & Thomlison J. «Myotonia congenita in pregnancy» J. Obstet. Gynaec. Brit. Cwlth., 1969, 76, 561.

4- Hauschild G., Schafer A., «Kasuisticher beitrag und ergebinisse zur myotonia congenita thomsen. Mit 14 Einzelabbildungen» Archiv. für Kinderheilkunde, 1966, 174, 365.

5- Hudson A. J. «Progressive neurological disorder & myotonia congenita associated with paramyotonia» Brain, 1963, 86, 811.

6- Klein D. «La dystrophie myotonique (Steinert) et la myotonie congénitale (Thomsen) en Suisse» 1 Vol. Médecine et Hygiène (Genève) 1958.

7- Munsat T.L. «Therapy of myotonia_a double_blind evaluation of diphenylhydantoin, procainamide, and placebo» Neurology, 1967, 17, 359.

8- Samaha F. J., Schroeder J.M., Rebeiz J., Adams R.D. «Studies on myotonia_biochemical & electron microscopie studies on myotonia congenita and myotonia dystrophica» Arch. Neurol. (Chic.), 1967, 17, 22.

9- Sarrony Ch., Farouz S., Robert J.M., Sabatini R., Poncet J., Vaillant J. «La maladie de steiner chez l'enfant_Etude d'une famille» Ann. Pédiat. 1966, 13, 440.

10- Thiel R.E. «The myotonic response to suxamethonium» Brit. J. Anaesth. 1967, 39, 815.

11- Turpin R., Caille B., Lafourcade J., Bebe M. & Malafosse M. «Paramyotonie d'eulenburg et adynamie héréditaire» «Arch. Franç. Péd. 1965, 22, 871.

12- Vaillaud J.C., Manassero J., Kermarec J., Duplay H. & Leclercq L. «Etude d'une famille atteinte de maladie de thomsen avec recherches enzymatiques et ultrastructurales» Ann. Pédiat. 1971, 18, 153.

13- Winters J.L., McLaughlin L.A. «Myotonia congenita, a review of four cases» Jour. Bone and Joint Surg. 1970, 52, 1345.

14- Poitout M., Job J. B., Rossier A. Syndrome de cornelia de Lange Médecine Infantile, 1968, 75, 463.

15_ Schmtt J., Duc M. «Syndromes musculaires au cours des endocrinopathies» Vie Médicale, 1968, 49, 1105.

16- Sigwald J., Rondot P. «Syndrome de l'homme raide» Sem. Hôp. Paris, 1968, 44, 1705.

[Downloaded from jmciri.ir on 2025-06-13]