

تشخیص و درمان آنوریسم آئورت بالارونده

مجله نظام پزشکی

سال پنجم ، شماره ۴ ، صفحه ۲۸۶-۲۵۳۵

دکتر مجید بهروش - دکتر مرتضی عمیدی*

هنگامیکه اختلاف فشار سیستولی و دیاستولی طبیعی است، آئورت در حداکثر خود متسع می‌شود. بالارفتن این فشار و بهم خوردن وضع طبیعی عروق تنذیبه‌ای آئورت (Vaso-Vasozum) - بهر علتی که باشد - لایهٔ مدیای آئورت را دچار دژنراسی و تباهی می‌کند. این تباهی معمولاً از بخش حلقوی دریچهٔ آئورت شروع شده به محلی که سرخرگ بی‌نام از آئورت جدا می‌شود، پایان می‌پذیرد. بندرت ممکن است دژنراسی لایهٔ مدیای سرخرگهای گردن و باقوس آئورت را دربرگیرد. وجود تباهی لایهٔ مدیای خطر پارگی آنوریسم بالارونده و همچنین نارسائی شدید آئورت را بوجود می‌آورد و لذا لزوم عمل جراحی مطرح می‌شود.

معرفی بیمار: م.ش.د، ۴۲ ساله، اهل ساوه، در تاریخ ۱۰/۱۰/۵۳ بعلت دردهای ناحیه سینه و پشت جناغ که به ناحیه پشت و گردن انتشار داشت بستری می‌شود. این درد همراه با تنگی نفس، تپش قلب و عرق سرد بود. در معاینه بیمار رنگ پریده، لبها نسبتاً کبود، نبض ۸۰ در دقیقه و مرتب ولی جهنده و فشار خون ۱۲۰/۵۰ میلی متر جیوه بود. سر و گردن بیمار در اثر ضربات شدید قلب تکان می‌خورد. در ریه رالهای برونشیک بگوش می‌رسید. نوك قلب در ششمن فضای بین دنده‌ای در خط زیر بغل بدست می‌خورد. تریل (Thrill) دیاستولی در طرف راست جناغ در ناحیه بین دنده ۳ و ۲ شنیده می‌شد. سوفل دیاستولی نیز در همان ناحیه به گوش می‌رسید.

هیچگونه تغییر شکل استخوان (Skeletal Deformity) در بیمار مشاهده نشد.

تمام یافته‌های آزمایشگاهی در حدود طبیعی و آزمایش واسرمن با VDRL منفی بود.

در اکثر موارد آنوریسم آئورت بالارونده بطور اتفاقی در رادیو-گرافی سینه کشف می‌شود؛ ولی گاهی نشانه‌های آن با تنگی نفس، فشار بر ورید اجوف فوقانی و متأسفانه زمانی بادیسکسیون آئورت بروز میکند. شایعترین علت آنوریسم آئورت بالارونده آرتریواسکلروز سیفیلیس و ضربه می‌باشد (۴).

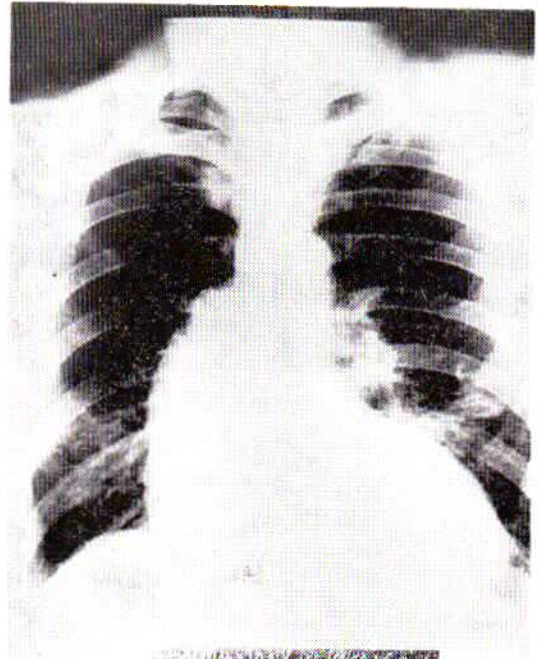
سیفیلیس، به سبب شیوع آن، مهمترین علت ایجاد این بیماری بشمار می‌رود. خوشبختانه امروزه با درمان سریع و کافی سیفیلیس از ایجاد آنوریسم آئورت بالارونده (با آتیولوژی سیفیلیس) کاسته شده است. گرچه خطر پاره شدن آنوریسم آئورت بالارونده همیشه حیات بیمار را تهدید میکند ولی خوشبختانه عمل قلب باز و نتایج عمل رضایت بخش آن عاقبت وخیم این بیماران را تغییر داده است.

یکی از علل دیگر آنوریسم آئورت بالارونده، که میتوان گفت امروزه شایعترین علت این بیماری بشمار می‌رود، عبارتست از تباهی کیستیک مدیا (Cystic Medial Necrosis) که غالباً با سندرم مارفان همراه است. سندرم Marfan که در سال ۱۸۹۶ شرح داده شد، عبارتست از تغییر استخوان به صورت دراز شدن انتهایها و دیگر گونی استخوان کاسه سر. بعدها عوارض قلب و عروق و چشم و درمورد چشم، جابجاشدن عدسی - به نشانه‌هایی که مارفان شرح داده بود، اضافه شد. ناگفته نماند که در این بیماری مواردی هم دیده شده است که کوچکترین نشانه‌ای از مجموع نشانه‌های مارفان، چه در بیمار و چه در خویشاوندان نزدیک بیمار، پیدا نشده است. این دسته را Cooley و همکارانش بیماران مبتلا به گشادی آئورت نامیده‌اند، (Annulo Aortic Ectasia) (۴).

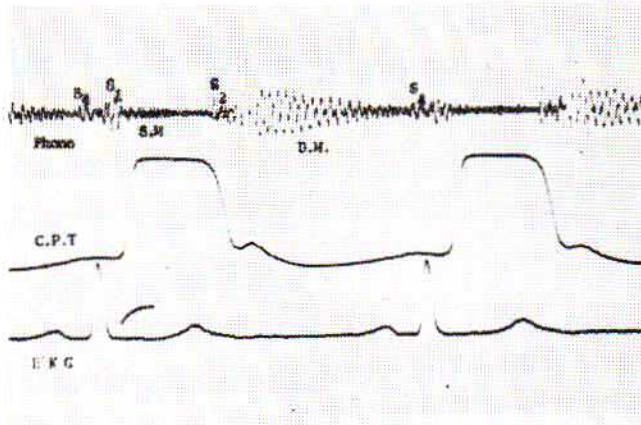
Reynolds و همکارانش نشان داده‌اند که در حال سلامت، یعنی

* مرکز پزشکی پهلوی، دانشگاه تهران.

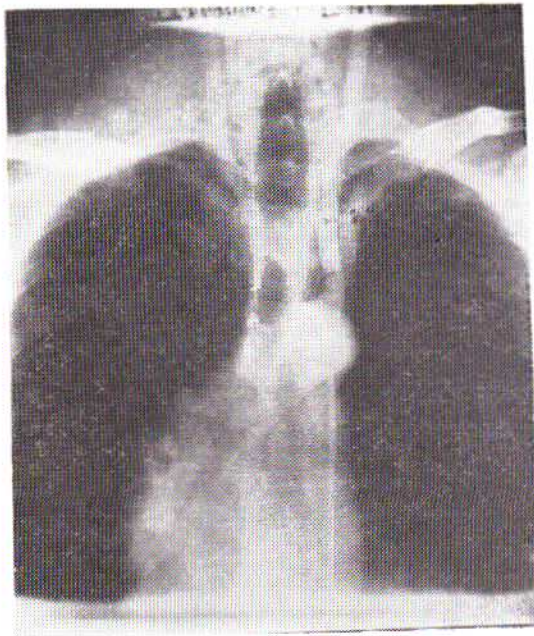
پرتونگاری سینه بیمار ، (شکل شماره ۱).



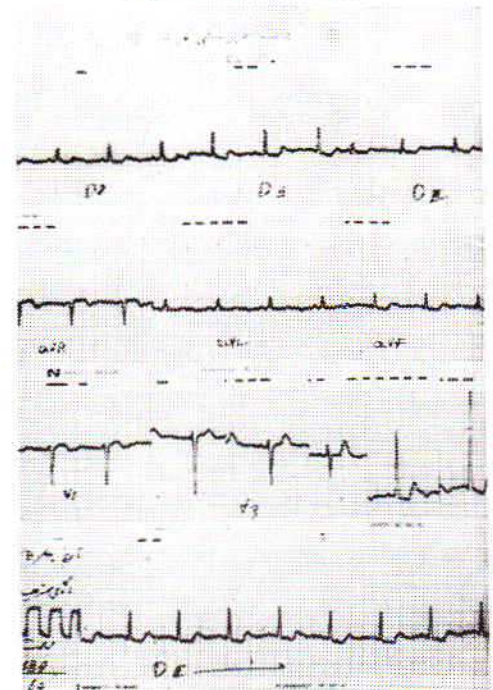
شکل ۱- پرتونگاری سینه بیمار



شکل ۳- فونو کاردیوگرام نبض کاروتید و الکترو کاردیوگرام همزمان رسم شده و سوفل دیاستولی D. M. بسیار واضح و طولانی دیده می شود، آنژیال ۳ لوب (S4) و سوفل سیستولی هم مشخص شده است. (S.M)



شکل ۴- آنژیوگرافی بیمار



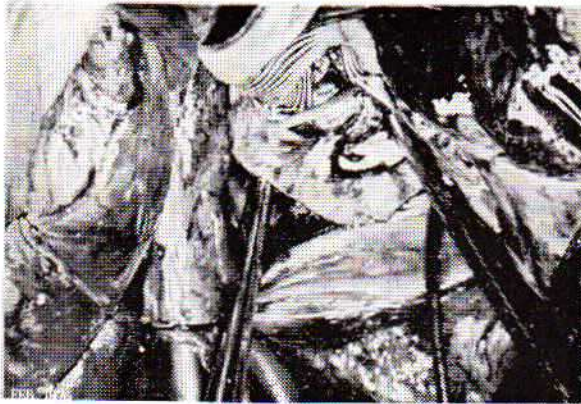
شکل ۳- الکتروکاردیوگرام نماینده هیپر تروفی بطن چپ و تغییراتی دال بر اثر تجویز دیژیتال است.

و تا يك سانتيمتر پائين تر از محل انشعاب سرخرگ بی نام ادامه داشت، نمایان گشت. جدار آئورت در این ناحیه فوق العاده نازک و تحت فشار بود، بطوریکه هر آن امکان پاره شدن آن وجود داشت (شکل ۵).

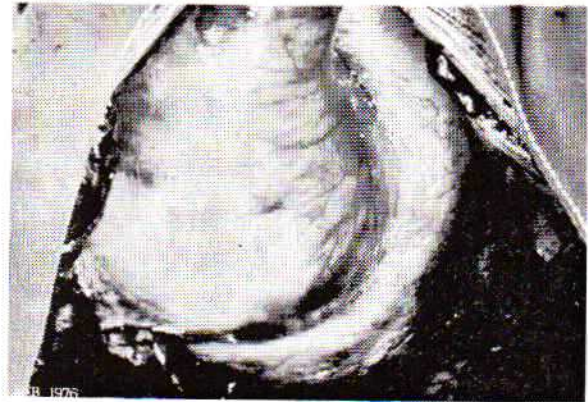
وریداجوف فوقانی و تحتانی و سرخرگ ران کانوله شد و بدستگاه قلب و ریه مصنوعی وصل گردید. شکاف طولی روی آنوریسم آئورت بالارونده داده شد و پس از برقرار کردن جریان سرخرگ تاجی (Coronary Perfusion) دریچه آئورت که بعلمت بزرگی شدن حلقه و دراز شدن لتهای آن نارسائی شدید داشت و امکان ترمیم دریچه (Annuloplasty) را نمیداد، با دریچه مصنوعی نمره 9A

در تاریخ ۱۴/۱۲/۵۳ بیمار با تشخیص آنوریسم آئورت بالا- رونده و نارسائی دریچه آئورت مورد عمل جراحی با روش قلب باز قرار گرفت.

جناغ سینه ازمیان بریده شد (Median Sternotomy) و آنوریسم دوکی بسیار بزرگی که از ناحیه حلقوی آئورت شروع شده بود



شکل ۶

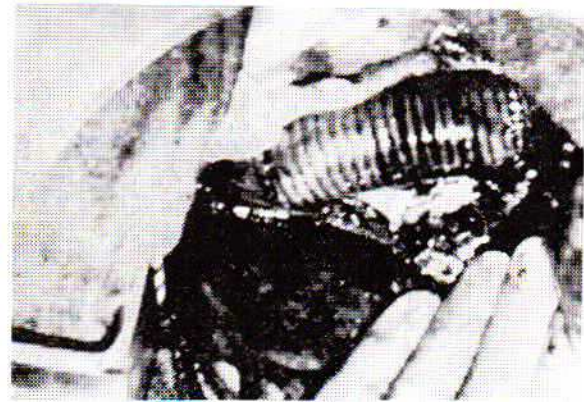


شکل ۵

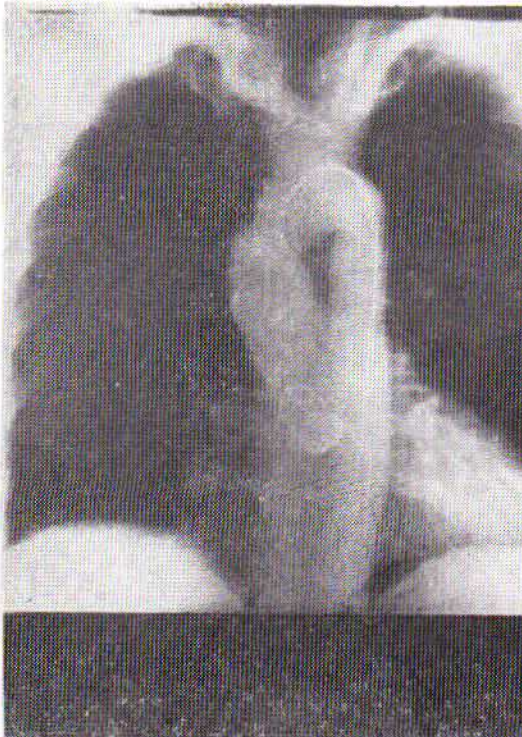از نوع Starr Ball Valve تعویض گردید ، (شکل ۵-۶-۷). سپس جدار قدامی آنوریسم برداشته شد و بجای این قسمت از آئورت پیوند دکرون (Dacron) آناستوموز گردید. پس از تمام شدن آناستوموز قلب دفیبریله و از دستگاه قلب وریه مصنوعی قطع گردید (شکل ۷).

رادیوگرافی و آنژیوگرافی بعد از عمل نشان می‌دهد که بیمار بهبود پیدا کامل کرده است (شکل شماره ۸ و ۹).

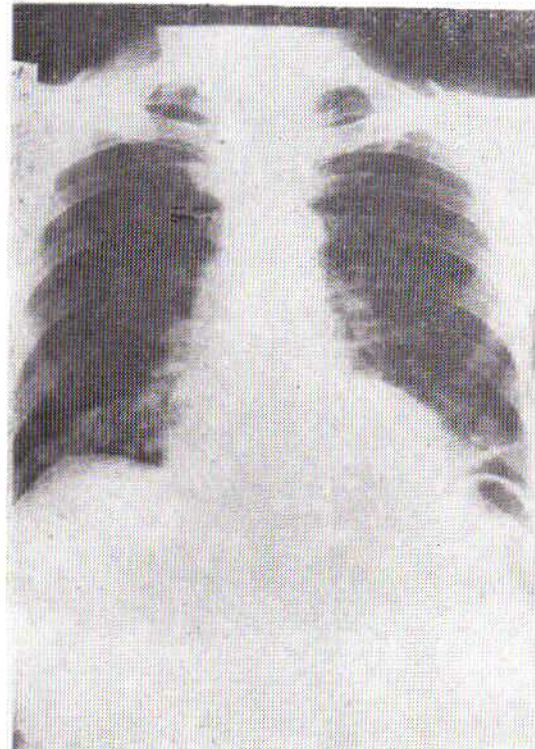
بحث: این بیماری ممکن است بصورت آنوریسم دیسکان حاد تظاهر کند. باین معنی که شکافی در انتیما (Intima) ایجاد می‌شود



شکل ۷



شکل ۹



شکل ۸

مهم این که ضرورت عمل جراحی این بیماری بدو علت زیر میباشد:
 ۱- پارگی آنوریسم آئورت بعلت کشیده شدن و نازک شدن بیش از حد جدار آنوریسم، به مراتب احتمال بیشتری از نوع آنوریسم آئورت شکم دارد.

۲- نارسائی درپچه آئورت که بالاخره منجر به نارسائی شدید قلب میگردد.

برطبق گزارش Spenser و Bahnson و Cooley در سال ۱۹۶۳ بهترین معالجه برداشتن آنوریسم و پیوند مصنوعی (Synthetic) و تعویض درپچه آئورت با روش قلب بازو Coronary perfusion برای حفظ عضله قلب میباشد.

خلاصه:

بعلت درمان و پیشگیری سیفیلیس علت اصلی آنوریسم آئورت بالا-رونده در حال حاضر Cystic Medial Necrosis و ارتروواسکلروز میباشد که ممکنست بصورت حاد و بشکل آنوریسم دیسکان بروز و مداخله فوری جراحی را اقتضا کند، و با بصورت مزمن بانشانه های نارسائی قلب و نارسائی پیشرونده درپچه آئورت تظاهر کند که در این شکل نیز احتیاج به عمل جراحی در موقع مناسب (Elective) دارد و بنحوی که شرح داده شد قسمت متسع شده آئورت و درپچه آئورت برداشته و بترتیب پیوند شریانی و درپچه مصنوعی بجای آن گذاشته می شود.

وهماتوم بین لایه داخلی از یک طرف و لایه خارجی و آدوتیس از طرف دیگر، به وجود می آید که ممکن است باعث پارگی در لایه خارجی و موجب خونریزی گردد. این نوع پارگی اکثراً با فاصله کوتاهی از بخش حلقوی آئورت ایجاد می شود و خونریزی داخلی پریکارد یا دیسکسیون کورونر و مرگ آنی را سبب میگردد. برطبق گزارش Shennan (۷) از بین ۲۹۷ بیمار مبتلا به آنوریسم دیسکان حاد ۳۵٪ فوراً و ۳۰٪ ظرف ۲۴ ساعت اول و ۲۷٪ بین ۲۴ ساعت و یک هفته اول فوت کردند. فقط ۷٪ زنده ماندند. در چنین مواردی عمل جراحی فوری لازم است. حتی اتفاق می افتد که بیمار در جریان آزمایشهای مقدماتی دچار خونریزی شده فوت کند. در بعضی از مراکز قلب مثل شهر Huston در ایالت Texas آنژیوگرافی را هم برای تشخیص لازم نمیدانند و چنانکه در موارد خاصی از انجام آنژیوگرافی ناگزیر باشند، آنرا از طریق دهلیز راست انجام میدهند که مستقیماً دارو داخل آئورت تزریق و باعث پارگی و خونریزی شدید نشود. معالجه این بیماران با عمل جراحی است و درمان طبی با ایجاد هیپوتانسیون، که توسط Wheat در سال ۱۹۶۵ (۸) پیشنهاد شد، امروزه طرفداری ندارد.

آنوریسم مزمن آئورت بالارونده یا نوع دوکی آن فوریت جراحی ندارد بلکه عمل جراحی آن ضرور بشمار می آید. نکته

REFERENCES :

1. Bear, B. W., Taussig, H. R. and oppenheimer E. H.; Congenital aneurysmal dilatation of the aorta associated with arachnodactyly. Bull. Johns Hopkins Hosp, 72: 309, 1942.
2. Bahnson, H. T., and syenser, F. C., Excision of aneurysm of the ascending aorta with prosthetic replacement during cardiopulmonary bypass; Ann. Surg. 151: 879, 1960.
3. Carlson, R. C. Lillehei C. W., Edwards I.E. cystic medial necrosis of the ascending aorta relation to age and hypertension. American Journal of Cardiology V. 25: 411_415 April 1970.
4. Ellis P. R., Cooley D. A, Debakey M. E. : Chimuical considerations and surgical treatment of Annulo Aortic Ectasia; Journal thoracic cardiovascular Surg. 42:363-370, 1961.
5. Marfan A. B.: un cas de deformation congenitale des quatre membres plus prononcée aux extremités caracterisee par L'allongement des os avec un certain degré d'amincissement, Bull. et Mem, Soc. Med Hop. paris 13: 220, 1896.
6. Reynolds SRM et al, Qualitative nature of pulsatile flow in umbilical blood vessels with observation on flow in the aorta. bull, Hospkins Hosp. 01, 83, 1952.
7. Shennan, T: Dissection aneurysm in Great Britain. national health special report series. 1: London, His Majesty's office 1934, vol 193. PP 7_138.
8. Wheat MW, Gr. et al: Treatment of dissecting of the aorta without surgery. I. Thoracic cardiovascular surg. 50: 364. 1965.