ارزش کولونوسکوپی در تشخیص و درمان بیماریهـای روده بـزرگ

مجله نظام پزشکی
سال پنجم ، شماره۶ ، صفحه ۵۴۰ ، ۲۵۳۶

دکتر مسعود مهرانفر*

کولونوسکوپی(Colonoscopy) همراه‌بابیوپسی،روش‌پیشرفته‌ای است برای تشخیص و درمان و تحقیق درباره بیماریهـای روده بزرگ که از پنج سال پیش تاکنون درمراکز پزشکی وتحقیقاتی جهان مورداستفاده قرارگرفته است.

تاریخچه:

در سال ۱۹۶۳ که فیبراپتیک‌ها (Fibroptic) به خدمت پزشکی درآمدند و قسمتهای بالای دستگاه گـوارش بوسیله این اسباب مانند گاستروسکوپ وغیره مورد بررسی و معاینه قرارگرفت ، درصدد برآمدند که روده بزرگ را هم بوسیله کـولونوسکوپ فیبراپتیک معاینه‌کنند ولی بعلت اینکه سر دستگاه فیبراپتیک‌قابل حرکت در جهـات مختلف نبود موفق به‌عبور از روده سیگموئید نشدند و درنتیجه موضوع معاینه روده بزرگ بوسیله فیبراپتیکها با ناکامی مواجه و بدست فراموشی سپرده شد.

درسال ۱۹۶۷ که ژاپنی‌ها برای‌نخستین‌بار فیبراپتیک‌هائی راکه سرآنها در جهات مختلف قابل حـرکت بود، ساختند و موضوع کولونوسکوپی با سرقابل تحرك مورد توجه قرارگرفت. از آن سال‌تاسال۱۹۶۹ژاپنی‌هاروش‌کولونوسکوپی‌را باکولونوسکوپ‌های جدید تکـمیل کردند و پیشرفت جدید در این‌باره مدیـون فعالیت و تحقیقات آنهاست. کولونوسکوپی بعنوان یك آزمایش اساسی روده بزرگ از سال ۱۹۷۰ تاکنون درمراکز پزشکی و تحقیقاتی جهان مورد استفاده میباشد(شکل۱).



شکل (۱) یك‌کولونوسکوپ باند. در اینجا جعبه تولید نورسرد وکوتر همراه باسیلندرگازکربنیك نشان داده میشود.

موارد استعمال

۱- ازنظر تشخیص:

لازم به‌توضیح‌است‌که تنقیه‌باریوم باروش‌پیشرفته مالمو(Malmo) (محلول باریوم را تا زاویه طحالی در روده بزرگ وارد کـرده بعداً بقیه روده بزرگ‌را بوسیله تزریق‌هوا پرمیکنند) در حالیکه روده بیمارقبل ازآزمایش‌کاملا پاك شده‌باشد، ضایعات غیرالتهابی مانند پولیپ ویاسرطانها راکه قطرآنها بزرگتر ازیك سانتیمتر باشد در ۹۵٪ موارد و ضایعات از پنج میلیمتر تا یك سانتیمتر را درحدود ۸۰درصد موارد نشان میدهد. البته لازم بتذکر است.

* تهران ـ خیابان ایتالیا ـ شماره ۲۲.

[Downloaded from jmciri.ir on 2025-06-11]

که ضایعات کوچکتر از پنج میلیمتر را تنقیه باریوم حتی باروش بالا نشان نمی‌دهد. درمورد ضایعات التهابی، این روش از نظر تعیین نوع بیماری و وسعت و دامنه آن درحدود ۸۰درصد دقت دارد. با روش‌های قدیمی‌تر و پاك نبودن کامل روده قبل از تنقیه باریوم درجه دقت تشخیص بیماریها خیلی پائین میآید.

در صورتیکه تنقیه باریوم با روش مورد بحث طبیعی باشد و دربیمار نشانه‌های زیر وجود داشته باشد، کولونوسکوپی مورد استعمال پیدا می‌کند:

الف- بیمار خون تیره ولخته دفع کند، مبتلا به اسهال غیر قابل توجیه باشد و درد غیرقابل توجیه شکم وجود داشته‌باشد

ب- نشانه‌های غیرطبیعی بودن روده بزرگ دریك ناحیه به‌هنگام تنقیه باریوم دیده‌شود ولی بیماری معینی را نتوان مسئول دانست: مانند ازبین رفتن طرح مخاط روده، ازبین رفتن هوستراسیون، اسپاسم وانقباض مداوم یك‌ناحیه کولون وبالاخره نامنظمی حاشیه ولبه کولون درتنقیه باریوم.

پ- وقتی که در نتیجه بودن سایه مشکوکی تنقیه باریم لازمست بطور قطع تشخیص داده شود که آن سایه مشکوك یك تکه مدفوع ویا برعکس پولیپ ویا سرطان است.

ت- وقتیکه لازم است بین اسپاسم ویا تنگی روده بزرگ تشخیص داده شود.

ث- تشخیص دقیق‌وسعت وپیشرفت بیماریهای‌التهابی روده‌بزرگ.

ج- بعد از اعمال جراحی روده بزرگ از جمله بررسی محل آناستوموز ازنظرعود بیماری و یا درصورتیکه بیمار کولوستومی (Colostomy) داشته باشد. دراین‌گونه موارد نمیتوان به بیمار تنقیه باریوم داد ولازم‌است بوسیله‌کولونوسکوپ قسمتهای مختلف کولون را از نظر بیماریهائی که منجر به کولوستومی شده است بررسی کرد.

چ- در جریان لاپاراتومی تشخیصی که جراح مشکوك به ضایعاتی در داخل کولون باشد، میتوان بیمار را ازراه مقعد درهمان حال بیهوشی کولونوسکوپی کرد بشرطی که برش‌شکم را جراح وسیعتر کندکه بعبور کولونوسکوپ در داخل روده بادست کمك نماید.

ح - در مواردی که بیماران مدفوع خود را نتوانند نگهدارند.

۲- از نظر درمان:

برداشتن پولیپها درسراسر کولون تا حداکثر به‌قطر ۶سانتیمتر و ۷ عدد در یك جلسه، بوسیله قلابهای مخصوص و دیاترمی کار روزمره کولونوسکوپیست میباشد. در موقع انجام این عمل گاز اکسید دوکربن یا ازت در داخل کولون واردمی‌شود تاازانفجار گازمتان درنتیجه جریان الکتریسته جلوگیری به عمل آید.

۳- از نظر تحقیق وپیش‌آگاهی بیماریها:

تنقیه باریوم و کولونوسکوپی پیشرفت و ضایعات التهابی روده بزرگ‌را تاحد معینی نشان میدهند که باچشم قابل رؤیت هستند. آسیب‌شناسی تکه‌هائیکه بوسیله‌کولونوسکوپ تا بیست سانتیمتری ایلیوم برداشته می‌شود در بعضی موارد نشان دهنده ابتلای کامل روده بزرگ وحتی قسمتی از ایلیوم بطور میکروسکوپی خواهد بود. این موضوع از نظر پیش‌آگاهی بعضی از بیماریهای‌التهابی روده بزرگ مانند کولیت اولسروز و غیراختصاصی قابل اهمیت است. بطوریکه‌میدانیم برخلاف بیماری کرون(Crohn, disease)، کولیت اولسروز مرضی است‌که تمایل به‌سرطانی شدن دارد و در مواردیکه تمام کولون مبتلا باین بیماری است، احتمال سرطانی شدن روده بزرگ بعد از ده سال پنجاه درصد می‌شود، هنگام کولونوسکوپی مشاهده میشودکه قسمتهائی از روده مبتلا هستند و قسمت‌های دیگر سالم بنظر میرسند ولی اگر ازهمین قسمتهای به ظاهر سالم نمونه‌برداری وآسیب‌شناسی بعمل آید مشاهده خواهد شدکه‌آسیب‌کولیت اولسروز بصورت میکروسکوپی وناپیدا وجود دارد. مسئله‌ای‌که مطرح‌می‌شود اینست‌که نزد چنین بیمارانی آیا احتمال سرطانی شدن بعد از ده سال وجود دارد یا نه. تجارب فعلی ما برای پاسخ دادن باین سؤال کافی نیست وآینده از این نکته مهم پرده برخواهد داشت.

مواردیکه باید از آزمایش خودداری شود

در تمام مواردیکه بیمار بعلت ابتلاء به‌بیماری التهابی بسیار شدید دچار دیلاتاسیون توکسیك روده بزرگ‌است چون احتمال سوراخ شدن آن به‌آسانی وجود دارد، تا بهبود نسبی بیمار باید از این آزمایش خودداری شود. همچنین کولونوسکوپی زیر بیهوشی عمومی و بی‌لاپاراتومی و در مواقعیکه کولونوسکوپیست برای آزمایش عجله بخرج میدهد، خطرسوراخ شدن روده بزرگ را دربردارد.

آماده‌کردن بیمار برای آزمایش

در صورتیکه معاینه سیگموئید و انتهای قسمت پائین رونده روده بزرگ مورد توجه وباصطلاح کولونوسکوپیست‌ها «محدود» باشد، فقط یك‌تنقیه قبل ازمعاینه‌کافی است ولی درصورتیکه دراین ناحیه قصد پولیپ‌برداری داشته‌باشیم ویادیورتیکولوم (Diverticulum) دراین ناحیه وجود داشته باشد، باید بیمار را کاملا برای آزمایش آماده ساخت.

آمادگی‌کامل برای‌کولونوسکوپی سراسری روده بزرگ‌عبارتست از:

[Downloaded from jmciri.ir on 2025-06-11]

الف ـ دو روز قبل از آزمایش از صبح به‌بیمار غذای کم حجم، بدون سبزی، میوه وحبوب داده میشود.

ب ـ یکروز قبل از آزمایش به‌بیمار ازصبح فقط مایع داده میشود وهمچنین عصر همان روز مسهل قوی مانند روغن کرچك تجویز می‌گردد، درآن روز از بیمار می‌خواهیم که حداقل یك لیتر ونیم مایع بنوشد.

پ ـ روزآزمایش بیمار بطور سرپائی در قسمت مربوط بستری می‌شود ویك ویا دو تنقیه‌کامل بایك لیتر ونیم آب باو داده میشود و از چهار ساعت قبل از آزمایش دیگر بیمار چیزی نمی‌آشامد. نکته مهم درآماده‌کردن بیمار این است که پرستار مسئول اطلاع دهدکه آخرین تنقیه بصورت آب کاملا روشن وصاف و بی ذرات مدفوع دفع شده‌است.

در سال‌های اخیر تشخیص ملانوزیس‌کولی (Melanosis coli) که بصورت دانه‌های پراکنده قهوه‌ای در روده بزرگ بخصوص قسمت سیگموئید دیده می‌شود، اهمیت فراوان پیدا کرده‌است. این اهمیت از این نظر است که پیدایش این دانه‌ها میتواند نخستین نشانه زودرس ابتلای روده بزرگ به کولیت کاتارتیك (Cathartic colitis) باشد. کولیت‌کاتارتیك‌عبارت‌است ازکولیتی که درنتیجه مصرف مداوم بیش از دو سال ملین‌هائی که ترکیبات سنا (Sena) دارند، بوجود آید.

عارضه بعدی این قبیل کولیتهای کاتارتیك، مگاکولون (Megacolon) اکتسابی‌است که درنتیجه ازبین‌رفتن گانگلیونهای عصبی روده بزرگ در ناحیه رکتوسیگموئید بوجود میآید. این مگاکولون‌های اکتسابی اکثراً منجر به‌انسداد روده بزرگ ودر نتیجه عمل‌جراحی‌وبرداشتن‌قسمتی یاتمامی روده بزرگ میشوند. بنابراین‌تشخیص‌لکه‌های‌قهوه‌ای روده بزرگ اهمیت بسزائی‌دارند ولازم‌است دراین‌مرحله به‌بیمار گوشزد شودکه‌ازمصرف ترکیبات ذکر شده در بالا خودداری کند تا پیشرفت بیماری متوقف شود. چون ترکیبات‌آهن در نتیجه مصرف از راه دهان بشکل دانه‌های قهوه‌ای ملانوزیس‌کولی در روده بزرگ درمیایند و ممکن است باکولیت‌کاتارتیك اشتباه شود، فقط به‌بیمار توصیه میشود سه‌روز قبل از کولونوسکوپی از مصرف ترکیبات‌آهن خودداری کند، ولی خوردن داروهای دیگر مانعی ندارد.

کولونوسکوپی بوسیله تزریق پتهدین داخل عضلانی ووالیوم‌داخل وریدی، به تناسب وزن وسن بیمار، انجام میگیرد. درصورتیکه کولونوسکوپیست در جریان آزمایش بااسپاسم بیش از اندازه‌در ناحیه سیگموئید وکولون مواجه شود، ممکن‌است یك عددآمپول بوسکوپان داخل وریدی نیز به‌بیمار تزریق شود.

بیماربس‌ازآزمایش درصورتیکه پولیپ برداری انجام نشده باشد، عصرهمان روزمرخص‌میشود. درصورت جراحی پولیپ واحتمال سوراخ شدن کولون در جریان برداشتن پولیپ، بیمار باید یکی دو روز در بیمارستان تحت نظر قرار گیرد.

موارد مشکل کولونوسکوپی

در موارد دیورتی‌کولوز، تنگیهای شدید روده بزرگ، اعمال جراحی‌قبلی روی‌اعضاء داخل‌لگن خاصره وبالاخره درمواردیکه روده بزرگ بخصوص قسمت عرضی آن بیش از حد بلند باشد، کولونوسکوپی مشکل ودربعضی ازمواقع ناممکن است. بهرحال در ۹۵ درصد مواقع کولونوسکوپی سراسری روده بزرگ‌ودیدن قسمت انتهائی ایلیوم موفقیت‌آمیز است. باساخته شدن کولونوسکوپ‌های باریکتر که‌امروزه‌مورداستفاده‌میباشند، باید گفت‌تقریباً درهمه مواردی‌که لازم باشد این‌آزمایش‌موفقیت‌آمیزخواهدبود.

نتایج تشخیص کولونوسکوپی با مقایسه باتنقیه باریوم برطبق روش مالمو (Malmo)

۱ـ در مورد بیماریهای التهابی

درصد مورد، تنقیه باریوم یاطبیعی‌گزارش میشود ویاابتلای قسمت انتهائی روده بزرگ (ناحیه رکتوسیگموئید وانتهای روده بزرگ پائین رونده) را نشان میدهد. کولونوسکوپی، دربیست درصداین موارد ابتلای تمام روده بزرگ را نشان میدهد.

۲ـ در مورد بیماریهای غیرالتهابی

نشانه‌های بالینی حاکی از بیماری روده بزرگ است ولی تنقیه باریوم طبیعی است. درصد مورد این‌گونه تنقیه باریوم منفی، کولونوسکوپی ۲۶/۵ درصد ضایعه را کشف میکند.

نکته مهم این‌که هفت درصد این‌گونه موارد سرطانهای قابل برداشتن ودرنتیجه درمان پذیر هستند (شکل۲).

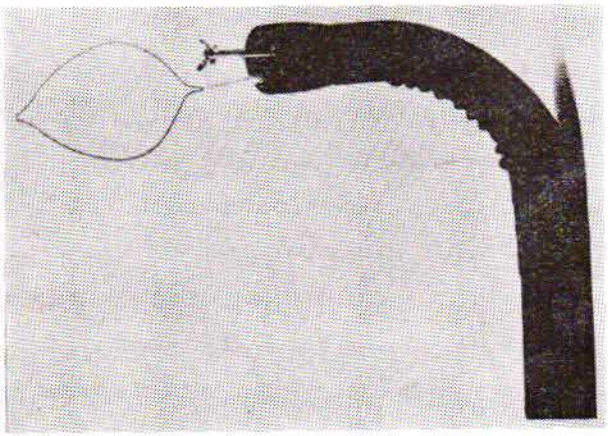

(شکل۲) سرانتهائی یك کولونوسکوپ ـ قلاب‌مخصوص پولیپ برداری و پنس بیوپسی‌که سوزن سرنیزه مانندی دارد در حال بازکردن نشان داده میشود. این سرنیزه برای ثابت نگه داشتن دقیق محل عمل بافت‌برداری است.

[Downloaded from jmciri.ir on 2025-06-11]

نتایج درمانی پولیپ برداری باکولونوسکوپ بامقایسه باروش جراحی کولوتومی (Colotomy)

مرگ ومیر باجراحی درحدود بیست درصد است. علل مرگ‌ومیر در نتیجه پری تونیت بعلت تراوش مدفوع از محل بخیه‌ها در روزهای آخر هفته بعداز عمل و یا در نتیجه فلج کولون وانسداد آن می‌باشد .

۲ـ نتیجه درمانی پولیپ برداری باکولونوسکوپ: مرگ ومیر بااین‌روش درحدود ۰/۱۴ درصد است(یك‌مورد در هفتصدمورد) وعلت‌مرگ‌سوراخ شدن روده بزرگ‌درجریان دیاترمی‌وبرداشتن پولیپ است. ازنظر جلوگیری از اعمال جراحی غیرلازم شکم‌چه برای پولیپ وچه از نظر لاپاراتومی تشخیصی، تشخیص ودرمان بوسیله‌کولونوسکوپ ۷/۵ درصد اعمال‌جراحی روی‌روده‌بزرگ را تقلیل میدهد (۱۵۰ مورد از دو هزار مورد) که رقم قابل ملاحظه‌ای است.

هزینه‌کولونوسکوپی

بعلت فشار زیاد همراه با مانورهای چرخشی که‌به‌کولونوسکوپ درجریان‌آزمایش‌روده بزرگ‌وارد میشود، عمرهر کولونوسکوپ بیش از دویست‌بار آزمایش‌نخواهد بود . بطور متوسط ارزش‌یك کولونوسکوپ درحدود یك میلیون ریال است. باضافه کولونوسکوپی باید با کمك فلورسکوپی و Image intensifier انجام شود ودر دوران قابل استفاده بودن‌کولونوسکوپ یك سوم بهای آن‌صرف تعمیر آن خواهد شد . بنابراین هزینه استهلاك اسباب وسایر هزینه‌ها را برای هرمرتبه آزمایش باید حداقل در حدود شش هزار ریال برآورد کرد .

بدین‌ترتیب باید قبول کرد که‌کولونوسکوپی‌آزمایشی است نسبتاً گران ونبایدآنرا برای جبران کمی‌دقت تنقیه باریوم باروش‌های قدیمی و یاکافی نبودن آمادگی روده بزرگ قبل از تنقیه باریوم بکار برد . دراین‌گونه مواقع بهتر است تنقیه باریوم با آمادگی وپاکی‌کامل‌روده بیمار دوباره انجام‌گیرد. ازطرفی باید قبول‌کرد که جلوگیری از اعمال جراحی شکم وروده بزرگ و خطرات ناشی‌ازروش‌کولوتومی برای پولیپ‌برداری ودرمان بیماربصورت سرپائی وجلوگیری از بستری شدن او دربیمارستان ونبودن‌دوره نقاهت واز همه اینها مهمتر تشخیص زودرس و بموقع سرطانهای کولون ، هزینه‌کولونوسکوپی را نه تنها جبران میکند بلکه از نظر تشخیص زودرس سرطانهای قابل‌علاج روده بزرگ ارزش‌آن غیر قابل تصور است.

انواع کولونوسکوپ‌ها

امروزه انواع‌کولونوسکوپ‌ها از متوسط تا بلند وجود دارندکه طول‌آنها از۱۰۵ تا ۱۸۵ سانتیمتر میباشد .کارخانه‌های متعددی آنها را میسازند و هر نوع‌کولونوسکوپ دارای مزیتی برانواع دیگر است .

انواع‌کولونوسکوپ‌ها بامزایای آنها بقرار زیر هستند:

۱ـ آلمپوس (Olympus) ساخت ژاپن : مزیت آن از نظر دید بهتر وداشتن لوله سفت‌کننده است .

۲ـ ماشیدا (Mashida) ساخت ژاپن : مزیت آن قابلیت تحرك وچرخش ودستگاه تکه‌برداری‌آن است(پنس‌بیوپسی).

۳ـ (A.C.M.I.) ساخت آمریکا: مزیت آن در راحتی کاربرد آن وداشتن سوزن نیزه مانند در وسط دهانه پنس‌بیوپسی است‌که در نتیجه تکه‌برداری از محل مورد لزوم دقیقتر وراحت‌تر انجام می‌شود .

۴ـ اشتورز (Storz) ساخت آلمان : مزیت آن داشتن بهترین قلاب برای پولی‌پکتومی است (شکل۳).

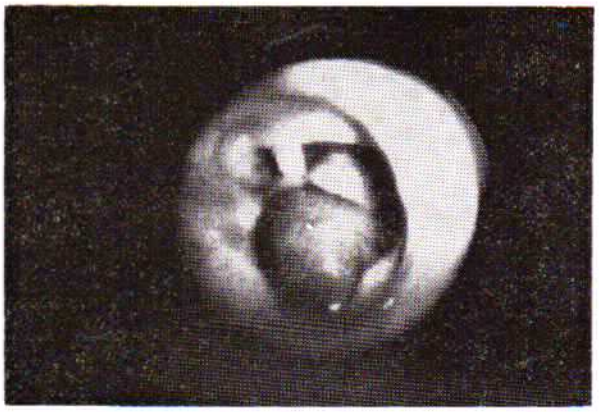

شکل۳ـ یك پولیپ‌روده بزرگ‌درحال‌برداشته شدن. دراینجاسرانتهائی کولونوسکوپ‌که قلاب مخصوصی از آن خارج شده ودر اطراف پولیپ حلقه‌زده است، نشان داده می‌شود .

نتیجه :

کولونوسکوپی‌همراه باتکه‌برداری‌روش پیشرفته‌ای است‌که‌بطور روشن نشان داده است‌که از تنقیه باریوم در تشخیص بیماریهای روده بزرگ دقیقتر می‌باشد ودر بسیاری از موارد از نظر درمان وتشخیص ، اعمال جراحی روده بزرگ و لاپاراتومی و خطرات ناشی از آنرا از میان برده است .

همچنین این روش از نظر بررسی و پیش‌آگاهی بیماریهای روده بزرگ حائز کمال اهمیت است . ارزش این روش بخصوص در تشخیص‌زودرس‌سرطانهای درمان‌پذیر روده‌بزرگ غیرقابل‌ارزیابی می‌باشد .

[Downloaded from jmciri.ir on 2025-06-11]

درپایان لازم بتذکر است که کولونوسکوپی بهیچوجه برای رقابت با رادیولوژی و یا جراحی عمومی بوجود نیامده و امکان دارد درچنین رقابتی درگیرشود . کولونوسکوپیست در بهترین شکل کارآیی خود می‌تواند همکار رادیولوژیست و جراح باشد .

REFERENCES :

1. Niwa, H., Utsumi, V., Nakamura T., Yoshida A., Yoshitoshi Y., Fujino M., Kaneko E., Kasumi A., and Matsumoto M. (1969). Clinical experience of colonic fiberscope. Gastroent. Endoscope. (Tokyo) 11, 163-173.
2. Deyhle. P., and Demling L. (1971) Colonoscopy: Technique, results and indications. Endoscopy 3, 143_151.
3. Sakai, Y., (1972) Technique of colonofiberoscopy. Dis. Colon rect, 15, 403_412.
4. Brezov, Y.E., Sotnikov. V N., and Kornilov, Y.M. (1972). Colonoscopy in diagnosing diseases of the large intestine (Russian). Vestn. Akad., Med. Nauk 27. 2. 65_69.
5. Williams C.B. (1973) Diathermy biopsy: A technique for the endoscopic management of small polyps. Endoscopy in press.
6. Wolff W.I., and Shinya, H. (1973) Polypectomy via the fiberoptic colonoscope. New Eng. J. Med. 288, 329_332.
7. William C.B. and Robin Teague. GUT 14, 990, 1973.

[Downloaded from jmciri.ir on 2025-06-11]