

## عوارض قلبی و عروقی مصرف سیمان در اورتوپدی

مجله نظام پزشکی

سال ششم، شماره ۱، صفحه ۸، ۲۵۳۶

دکتر فریده ایمانی نامور \* دکتر محمود کنگری \*\*

خیلی سریع سقوط کرد و قلب ایستاد. اقدامات لازم از نظر احیاء بعمل آمد و بعد از دو دقیقه قلب بحال عادی برگشت. عمل جراحی ادامه یافت و تا ۶ ماه که بیمار پیگیری میشد از سلامت برخوردار بود.

بیمار ۶۸ ساله با سابقه برونشیت مزمن، فشار خون بالا، فلج طرف راست بدن «همی پلژی» برای تعویض کامل مفصل لگن (Total Hip Replacement) آماده گردید (قبلا تحت درمان با سرپازیل و فشار خون قبل از شروع عمل  $\frac{170}{95}$  میلیمتر جیوه بود). پیش دارو با پتیدین ۷۵ میلی گرم و آتروپین ۰/۶ میلی گرم ۴۵ دقیقه قبل از عمل، با تزریق داخل ماهیچه تجویز گردید. بیهوشی با ۲۵۰ میلی گرم تیوپنتون ۲/۵ درصد و ساکسینیل کولین ۷۵ میلی گرم شروع شد. بعد از لوله گذاری داخل نای بیهوشی با ۷۰٪ نایتروس اکساید و ۳۰٪ اکسیژن ادامه یافت.

بعد مقادیر تکراری توبر کورارین و پتیدین تزریق گردید. در ساعت اول بیهوشی فشار خون سیستولیک ۱۵۰ میلیمتر جیوه و تعداد نبض ۶۰ در دقیقه بود. ۳۰ ثانیه بعد از قراردادن سیمان در استخوان، نبض حس نشد و کبودی «سیانوز» پیدا شد. اقدامات لازم جهت احیاء بعمل آمد. آتروپین ۰/۶ میلی گرم، کلسیم ۱۰ سانتیمتر مکعب از محلول ۱۰٪ و افدرین ۵ میلی گرم داخل ورید تزریق گردید. بعد از ۵ دقیقه بازده قلب بحد مناسبی رسید و عمل جراحی ادامه یافت. چهار هفته بعد بیمار بعلت برونکو-پنومونی درگذشت.

خانم ۳۸ ساله، با وزن ۳۴ کیلوگرم، مبتلا به آرتروز روماتوئید

تاریخچه: پلی متیل متا کریلات یکنوع پلاستیکی است که از سال ۱۹۳۰ برای ایجاد تکیه گاه در بعضی مفاصل مورد استفاده قرار گرفته و موجب تحول بزرگی در امر بهبود وضع بیماران زمین گیر شده است. اما این جراحی متضمن خطرات و عوارض قابل توجهی است. کلاپس سریع قلب و عروق در موقع استفاده از آکریلیک پلی متیل متا کریلات (Acrylic Polymethyl Methacrylate) در جراحی های مفاصل زانو و لگن کاملا شناخته شده است که باید مورد توجه متخصصین بیهوشی قرار گیرد. اینک شرح حال چند بیمار و آمارهای مختلف که توسط متخصصین فن در بیمارستان بارتلمیوس لندن (مجله آنستزیا سپتامبر ۱۹۷۳) گزارش شده ذکر میشود:

خانم ۸۱ ساله با شکستگی سوکاپیتال استخوان ران چپ همراه با بزرگی و نارسائی قلب و گلیکوزوری برای عمل پروتز تامپسون آماده گردید. (چهار روز قبل از عمل تحت درمان لازم نارسائی قلب و گلیکوزوری قرار گرفته بود). پیش دارو «پرمدیکاسیون» با پتیدین ۵۰ میلی گرم و آتروپین ۰/۶ میلی گرم (تزریق داخل عضلانی) نیم ساعت قبل از عمل تجویز گردید. بیهوشی با تیوپنتون ۱۰۰ میلی گرم و ساکسینیل کولین ۵۰ میلی گرم آغاز گشت. بعد از اکسیژن رسانی کافی لوله داخل نای گذاشته شد. بیهوشی با ۰/۵ درصد فلوتان و نایتروس اکساید و اکسیژن (پنجاه پنجاه) ادامه یافت. بعد از برقراری تنفس خود بخودی ۹ میلی گرم کورارین تزریق گردید. فشار خون  $\frac{150}{90}$  میلی متر جیوه ثابت بود. سه دقیقه بعد از گذاشتن خمیر سیمان فشار خون

\* بیمارستان ابن سینا - دانشکده پزشکی رازی - دانشگاه تهران.  
\*\* بیمارستان فارابی - دانشکده پزشکی رازی - دانشگاه تهران.

– در ۹ بیمار که در بیمارستان ابن سینا احتیاج با استفاده از سیمان پیش آمد، قبل از تماس با استخوان و از پر سرور و هیدرو کور- تیزون تزریق شد و فشار خون واریسی گردید.

تغییرات فشار خون کمتر از موارد فوق بود (۲۰ تا ۳۰ میلیمتر جیوه). فشار خون هر گز از ۸۰ میلیمتر جیوه پایین تر نیامد. در این بیماران فشار خون قبل از گذاردن سیمان ۱۲۰ تا ۱۶۰ میلیمتر جیوه بود و کمبود مایعات ضمن عمل نداشتند.

**بحث:** در افراد مسن بیشتر از پروتز تامپسون استفاده میشود. اکثر بیماران نشانه‌هایی از بیماریهای قلب و عروق دارند. شاید مرگ و میر ناشی از خود عمل چندان زیاد نباشد و علت بیشتر مرگ و میرها وجود بیماریهایی باشد که در افراد پیر بیشتر دیده میشود.

– قراردادن سیمان در سوراخ گشاد شده مغز استخوان ران با مختصر سقوط فشار خون بکرات دیده شده است، اما گاهی سقوط فشار خون در اینها مصیبت بار و منجر بایست قلب و احتمالاً باعث مرگ میشود. بعضی گزارشها نشان میدهد که سقوط فشار خون در موقع استفاده از سیمان در تعویض کامل مفصل زانو در بیمارانیکه تورنیکه داشته‌اند، اتفاق نیفتاده است.

علل این واکنش‌های اتفاقی نامعلوم است. عوامل چندی هستند که احتمالاً باعث بروز این واکنشها میشوند. ممکن است علل احتمالی آن، سمیت مونومر (Monomer) بازتاب آوران، «رفلکس‌های آفران» و آمبولی چربی باشد.

**بحث:** میدانیم که سیمان از دو قسمت ساخته میشود:

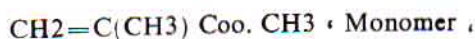
الف – قسمتی که بشکل گرد «پودر» است و ترکیب آن عبارتست از:

۱- پلی متیل متاکریلات که قسمت اعظم گرد را تشکیل میدهد.

۲- مقدار کمی بنز وئیل پراکساید.

ب – مایع که خود تشکیل یافته از:

۱- مونومتیل متاکریلات بفرمول



که قسمت عمده مایع را تشکیل میدهد.

۲- دی‌متیل پاراتولوئیدین.

۳- مقادیر جزئی مواد دیگر از قبیل هیدرو کینون بعنوان ثابت کننده.

وقتی مایع با گرد مخلوط میگردد بین بنز وئیل پراکساید و دی‌متیل پاراتولوئیدین، پلی‌مریزاسیون (Polymerisation) آغاز میشود و ایجاد گرما می‌کند. قبل از پایان این واکنش خمیر نیمه جامد را در حفره استخوان با فشار جای میدهند. سیمان در ساختمان

با بیحرکتی و درد شدید زانوی راست جهت تعویض کامل مفصل زانو (Total Knee Replacement) تحت عمل قرار گرفت. پیش دارو عبارت بود از پتیدین ۵۰ میلی‌گرم و آتروپین ۰/۶ میلی‌گرم.

بیهوشی با ۷۵ میلی‌گرم تیوپنتون و ۵۰ میلی‌گرم ساکسینیل کولین شروع شد. بعد از لوله‌گذاری، بیهوشی با ۷۰٪ نایترس اکساید و ۳۰٪ اکسیژن و نیم درصد فلوتان ادامه یافت. تورنیکه با فشار ۵۵۰ میلیمتر جیوه روی ران گذاشته شد. ۳۰ ثانیه بعد از تماس سیمان با استخوان فشار خون از ۱۷۰ میلیمتر جیوه به ۹۰ میلیمتر جیوه سقوط کرد. بعد از سه دقیقه فشار خون به ۱۶۰ میلیمتر جیوه رسید. سقوط فشار خون بعد از باز کردن تورنیکه اتفاق نیفتاد.

– در ۱۲ مورد عمل گذاشتن پروتز تامپسون و تعویض کامل مفصل لگن، سقوط فشار خون بین ۳۰ تا ۵۰ میلیمتر جیوه بوده است و دومورد ایست قلب دیده شده که با اقدامات لازم برنگشته و در کالبدگشائی آتروم و کالسیفیکاسیون رگ‌های تاجی (کرونی) مشاهده شده است.

– آمار دیگر نشان میدهد که ۴۲ بیمار که تحت عمل پروتز تامپسون قرار گرفته‌اند سن آنها بیشتر از ۶۰ سال بوده و ایست قلب در ۲ بیمار اتفاق افتاده است.

– (Chanley) ۴ مورد ایست قلب در بین ۳۷۰۰ بیمار که سیمان جهت تعویض کامل مفصل لگن بکار رفته بود، گزارش کرده است که دو نفر بهبود یافتند.

– در کالبدگشائی ۱۱ بیمار از ۳۱ بیمار آمبولی چربی گزارش شده است. در این بیماران ایست قلب در موقع مصرف سیمان رخ داده است. آمبولی چربی و سقوط فشار خون و ایست قلب بطور نادر در تعقیب گذاشتن پروتزهای آستینی مور که سیمان بکار نرفته بود، نیز مشاهده شده است.

مطالعات و تحقیقات نشان داده‌اند که بکار بردن پروتز با سیمان یا بی‌سیمان و میخ کوبی، بطوریکسان چربی خون ورید ران را بالا میبرد. بیماران مسن و بطور عموم بیماران ضرب دیده خیلی مستعد برای ایجاد آمبولی چربی هستند؛ منتهی اشکال بالینی آن برای کامل شدن، زمان لازم دارد.

علت ایست قلب در جریان جراحی اورتوپدی بعید بنظر میرسد که مربوط به آمبولی چربی باشد. ولی اغلب مرگ و میرها که در ۳۶ ساعت اول بعد از عمل اتفاق میافتد، مربوط به آمبولی چربی میباشد.

۲- بیماران را قبل از عمل حتماً باید از نظر قلب و عروق ارزیابی کرد.

۳- توجه خاص در مورد بیمارانی که سقوط فشار خون در آنها متضمن مخاطرات بزرگ است، باید بعمل آید.

۴- Chanley پیشنهاد میکند که بعد از مخلوط کردن مایع با گرد (پودر)، فرصت کوتاهی برای تبخیر مومونومر از سطح سیمان داده شود. پلی متیل متا کریلات یک ماده ثابت کننده مطلوب «ایده آل» نیست زیرا حرارتی که ایجاد می کند باعث آسیب بافت می گردد اگر بمدت طولانی ادامه یابد بیمار را می سوزاند.

۵- علاوه بر اثری که مومونومر بر قلب و عروق دارد، ممکن است هر نوع بیهوشانه (داروی آنستتیک) در تولید سقوط فشار خون دخالت داشته باشد. فلوتان روی فشار خون مؤثر می باشد، بنا بر این صلاح است که در این بیماران فلوتان کنار گذاشته شود یا خیلی با احتیاط مورد استفاده قرار گیرد.

۶- تأمین خون و مایعات از دست رفته ضرور است ولی مصرف مایعات یا خون یا ازوپروسور قبلی بعنوان پیشگیری از سقوط فشار خون بعید بنظر می رسد که کارگر اقتد. اما در عمل استفاده از ازوپروسور و هیدروکورتیزون از سقوط فشار خون تا حدی جلوگیری میکند. (تجربه شخصی)

۷- اندازه گیری مرتب و بی وقفه فشار داخل شریان ضرور است. توصیه میشود در این قبیل بیماران Monitoring از لحاظ الکترو-کاردیوگرام و سنجش فشار ورید بعمل آید.

خلاصه و نتیجه: کلاپس های ناگهانی قلب و عروق و موارد ایست قلب در مواقع استفاده از سیمان گزارش شده است. علل احتمالی آن سمیت مومونومر، آمبولی چربی و بازتاب آوران است. متخصص هوشبری باید آمادگی برای مقابله با این واکنش های احتمالی نادر در جریان عمل را داشته باشد.

باید از بکار بردن سیمان در اعمال جراحی استخوان نزدیمازانیکه تحمل کلاپس های حاد و ناگهانی قلب و عروق را ندارند، اجتناب کرد.

استخوان رسوخ می کند ولی استخوانی نمی شود؛ در واقع یک سازش عملی بین استخوان و سیمان بوجود می آید.

پلی مر، زهر آگین «توکسیک» نیست ولی تزریق وریدی مومونومر در سگ ایجاد رگ گشائی «وازدیلاتاسیون» و سقوط فشار خون می کند.

مومونومر را در ورید اجوف تحتانی در انسان بعد از بکار بردن سیمان در استخوان ران پیدا کرده اند. اگر تصور کنیم که سقوط فشار خون بعلت مومونومر باشد، باید حداکثر سقوط وقتی رخ دهد که میزان مومونومر در خون به بالاترین حد خود می رسد. Homsy نشان داد که بالاترین میزان مومونومر در خون وقتی است که خمیر سیمان با فشار در داخل استخوان گذاشته میشود.

واکنش های عصب و رگ و فشار داخل مغز استخوان در موقع قراردادن و فشردن پروتز در بستر سیمانی، بیشتر میشود. ممکن است گیرنده هایی در استخوان مشابه سینوس کاروتید وجود داشته باشد که تحریک آنها موجب سقوط فشار خون میگردد. سقوط فشار خون حتی اگر موقت باشد، در موارد زیر فوق العاده خطرناک است:

۱- در بیماران مسن و آرتریواسکلروتیک ها.  
۲- در بیماران مبتلا به ازدیاد فشار خون.  
۳- در بیمارانی که Reserve Cardiaque محدود دارند: از قبیل: بیماری های رگ های تاجی، بیماری های دریچه و بیماری های ماهیچه قلب.

۴- بیمارانی که داروهای Adrenergic blocking  $\beta$  دریافت میدارند. اینگونه بیماران خیلی بزحمت میتوانند خود را با تغییرات فیزیولوژیائی وفق دهند.  
بنابراین توصیه میشود:

۱- متخصص هوشبری باید آمادگی لازم را برای مقابله با این کلاپس های ناگهانی قلب و عروق داشته باشد. زیرا موارد مصیبت بار و وحشتناک سقوط فشار خون در جریان این عملها بخصوص در موقع قراردادن سیمان در حفره استخوان و برداشتن تورنیکه هر آن امکان دارد.

#### REFERENCES:

- 1- Burgess, D. M. (1970) Cardiac arrest and bone cement B. M. Journal 3, 588.
- 2- Brittain G. J. C. & Ryan D. J. (1972) Hypotension and methyl methacrylate cement, B. M. Journal 4, 667.
- 3- Charley, J. (1972) Acrylic cement in Orthopedic Surgery P. 75. Churchill Livingtone, Edinburg.
- 4- Cadle, D., James, M. L., Ling, R. S. M. Pier, R. F. Pryer, D. L. & Wilmshurt, C. C. (1972) Cardiovascular response after methyl methacrylate cement. B.M. Journal, 4,107.

- 5- Dandy, D. J. (1971) Fat embolism following prosthetic replacement of the femoral head Injury. 3, 85.
- 6- Gresham G. A. & Kuczynski (1970) Cardiac arrest and bone cement. British Medical Journal 3, 465.
- 7- Haris, N. S. (1971) Fractured Femur and fat embolism, B.M. Journal 3, 47.
- 8- Haris N. H. (1970) Cardiac arrest and bone cement B. M. Journal 3, 523.
9. I. S. Milne case report Hazards of Acrylic cement, Anaesthesia (1973) 28. 538.
- 10- Nice, E.J.M. (1973) Case report: Cardiac arrest following the use of Acrylic bone cement Anaesthesia and Intensive care, 1, 244.
- 11- Phillips. H., Cole. P. V. & Lettin, AV. F. (1971) Cardiovascular effects of implantation acrylic bone cement, B. M. Journal. 3, 460.
- 12- Ring, P. A. (1971) Fractured Femur and Fat embolism B. M. Journal 3, 46.
- 13- Year book orthopaedic and traumatic Surgery . Ioung. Cardiac arrest Associated with bone cement Jr. Powell, P.J. Megrath, S. K. Labiri and P. Hill (Bristol, England) P\_225.