

پلیپ‌ها یا تومورهای خوشخیم^(۱) کیسه صفرا و راههای آن*

مجله نظام پزشکی

سال ششم، شماره ۲، صفحه ۹۱، سال ۲۵۳۶

دکتر مهدی آذر*^۲

جهت برای رفع آن بعمل جراحی زهره مبادرت شده است و این چنین اشتباهها باز اتفاق می‌افتد. مؤلفان کتابهای درسی و کلاسی در تألیفهای خود فصل جداگانه مخصوصی برای پلیپهای مزبور باز نکرده و بطور مستقل متعرض ذکر و توصیف آنها نشده‌اند لذا بمناسبت دومورد که در سال گذشته تشخیص داده شد (یک مورد توسط آقای دکتر افشاری رادیولوژیست و آقای دکتر محمود لطفی و یک مورد هم توسط آقای دکتر فاطمیه نزد یکی از بیماران آقای دکتر شهردار)^(۳) بنظر من آمد که تذکر مختصری برای جلب توجه آقایان پزشکان ارجمند بخصوص آقایان جراحان بی‌فایده نباشد.

در تألیفهای طبی مفصل از جمله جلد سوم کتاب بیماریهای معده و امعاء (گاستروآنترولوژی) تألیف بوکوس (Gastro-Enterology) (Bockus) پلیپهای زهره و راههای صفرا در فصل تومورهای خوشخیم زهره ذکر و وصف شده‌اند^(۴).

پیش از ورود در بحث مطلب اصلی باید عرض کنم اصطلاح کیسه صفرا که منمهم برای تبعیت از سلیقه آقایان پزشکان معاصر در عنوان این مقاله نوشته‌ام فارسی اصیل نیست و با احتمال قوی ترجمه Vesicule biliare فرانسه یا Gall bladder انگلیسی است و اسم فارسی عضوی که آقایان پزشکان در روزگار ما کیسه صفرا مینامند زهره^(۲) است که یک کلمه ساده و بسیار خوش‌آهنگ، مناسب و با مسمی است زیرا محتوی مایعی است که خیلی تلخ است و حکم زهر را دارد باین جهت من در این مقاله گذشته از عنوان بجای اصطلاح کیسه صفرا، زهره خواهم نوشت.

مطلب اصلی: اقسام پلیپهای زهره و راههای صفرا از جمله عوارض کم آزار و بسیار کم علامت (و در مواردی هم بی آزار و بی‌نشانه بالینی) هستند که بندرت نزد انسان یافت و بتشخیص درست آنها پی برده میشود و اتفاق افتاده است که بعضی از آنها با اشتباه منشاء ناراحتی‌هایی دانسته شده و یا آسیب بدخیم محسوب گردیده و بی

* متن سخنرانی نویسنده در دانشکده پزشکی پهلوی - تهران.

۱- من اصطلاح خوشخیم را که بعنوان صفت بعضی از بیماریها رایج شده است اصطلاح درست و مناسبی نمیدانم و آنرا یک قسم تعارف که در میان فارسی‌زبانان زیاد معمول است تلقی میکنم زیرا بیماری یا هر وضع و حال غیرعادی بد است و بهیچوجه خوش نمیباشد منتهی اینکه بگوئیم موزی یا خطرناک نیست ولی در هر حال مطلوب نخواهد بود برای آنکه غیرعادی است و در واقع یک نوع بیماری است چنانکه همه پزشکان تمام این وضعها و حالهای غیرعادی و ناهنجار را در فصول مختلف تألیفات خود در ضمن بیماریها ذکر و وصف میکنند. اما متأسفانه اصطلاح مزبور با همه نامناسبیست در میان پزشکان و مصنفان فارسی‌زبان رایج شده است و منمهم با کمال کراهت و بحکم تبعیت از همکاران ارجمند آنرا بکار میبرم تا وقتی که بشود اصطلاح بهتر و مناسبتری (مثلا بی‌آزار و یا کم آزار و نظایر آنها) بجای آن اتخاذ کرد.

۲- زهره پوستی است کیسه مانند چسبیده بکبد و محتوی زرد آب و به عربی مراره گویند. (فرهنگ ناظم‌الاطبا و برهان قاطع و غیره) مثال: گفتم زعضوهای رئیس دل است و مغز گفتم سیرز و گرده و زهره است و پس جگر (ناصر خسرو). یکی از ملوک را مرضی هایل بود طایفه حکما متفق شدند که این درد را درمانی نیست مگر زهره آدمی به چندین صفت موصوف (گلستان حکایت سوم) چاپ بکوشش دکتر خلیل رهبر (نقل از لغت نامه دهخدا).

۳- متأسفانه بدست آوردن کلیشه رادیوگرافی مورد دوم میسر نگردید.

۴- بنقل از ژورنال (jaturas) ج ۳ بوکوس، ص ۶۳۳.

* تهران - خیابان ویلای جنوبی - کوچه مراغه - شماره ۷.

الف- پاپیم‌ها: اصطلاح پاپیم اطلاق میشود بر پرزاییهای موضعی و محدود اپیتلیوم زهره، اگر پرزائی واجد تمام نشانه‌ها و شرایط خوشخیمی باشد (یعنی رشدش محدود و فاقد میتوز زیاد باشد و متاستاز ندهد همچنین باعضاء و بافت‌های مجاور رخنه و نفوذ نکند و قابل رفع شدن باشد از همان نوع تومورها که در مثانه ولوله هاضمه یافت میشوند) (۱) چنانکه قبلا هم گفته شد، عده‌ای از مصنفان این قبیل پاپیوم‌ها را نوعی از پلیپ دانسته و تحت عنوان پلیپ پرزی (Polype Villeuse) (۲) وصف کرده‌اند.

این تومورها که بیشتر نزد زنها از شصت سالگی بعد تولید میشوند از لحاظ ساختمان بافت عبارتند از یک عده پرزهای دارای محور یا تنه بسیار نازک از بافت همبندی و عروقی (۲) (Conjunctivo Vasculaire) و پوشیده از یک پوسته اپیتلیالی استوانه‌ای بلند از نوع اپیتلیوم زهره و شامل عده‌ای پلاسومیت. این تنه‌ها در ضمن رشد مانند درختی بشاخه‌های متعدد که دارای همان تشکیلات تنه اصلی هستند قسمت میشوند و مجموع آنها بصورت یک دسته از پرزهای دراز منشعب درمیآید که در مواردی بمان رنگ پرزهای عادی زهره هستند و در مواردی هم کمی اختلاف رنگ دارند و در ضخامت آنها غددی مانند غدد ترشخی زهره تولید میشود که گاهی اتساع می‌یابند و کیستهای ریزی تشکیل میدهند (شکل ۱). پاپیم‌ها ممکن است پایه‌دار یا بی پایه باشند (یعنی چسبیده بجدار زهره باشند) و نیز ممکن است یکتا یا متعدد باشند. در یک سری صد تایی مورد بررسی فیلیپس سابق الذکر ۴۱ مورد یکتا و ۵۹ مورد متعدد بوده است و در گزارش دیگری ۲۸٪ موارد پاپیم یکتا و ۷۲٪ متعدد ذکر شده است. در هر حال پاپیم بصورت یک برآمدگی روی مخاط زهره دیده میشود ولی ارتفاع آن از ۵/۵ سانتیمتر تجاوز نمیکند بعبارت دیگر ۵ برابر طول پرزهای عادی میباشد. گاهی پاپیم‌های بزرگتر از این هم دیده میشوند که نادر میباشد. همراه ۶۸٪ آنها که محقق شپرد (Shepard) نام

شیوع- در اندازه شیوع و آمار تومورهای خوشخیم زهره و پلیپهای آن اختلاف زیاد هست. چنانکه بعضی از محققان (۱) در ۱۷۰۰۰ زهره عمل شده ۸/۵٪ پاپیم صورت داده‌اند و بعضی دیگر (۲) در ۲۱۶۸ مورد ۸۵٪، یعنی ۴٪ پلیپ ذکر کرده‌اند و عده‌ای در ۲۰۰۰ زهره عمل شده فقط به ۸ مورد پلیپ برخورده‌اند و بر حسب برآورد محققان دیگر از هر صد زهره عمل شده یکی دارای پلیپ یا پاپیم (Papillome) میباشد. علت عمده این اختلاف آمار اختلاف نظر و عقیده در تشخیص هیستولوژیایی تومورهای یافت شده است. چنانکه محقق فیلیپس (Phillips) نام در بررسی مجدد پانصد مورد پاپیم زهره فقط نه تایی آنها را پاپیم واقعی تشخیص داده است. از طرف دیگر در آمار بعضی از مصنفین فقط در عده‌ای از تومورها که با رادیوگرافی پلیپ تشخیص داده شده بود عمل جراحی و آسیب شناسی بعمل آمده و پلیپ بودن یا نبودن آنها مسلم شده است و در مورد عده دیگر فقط بمنظره رادیولوژیایی اکتفا گردیده و پلیپ گزارش شده و باین ترتیب آمار پلیپها زیاد قلمداد گردیده است.

دسته بندی از لحاظ آسیب شناسی- درباره دسته بندی تومورهای خوشخیم زهره که عده‌ای از محققین تقریباً همه آنها را از اقسام پلیپ بشمار آورده‌اند نیز اختلاف نظر هست و دسته بندی که در اینجا ذکر میشود اقتباس و تلفیق از کتاب معروف بوکوس و تألیفات مصنفان فرانسه زبان میباشد و آن از اینقرار است:

الف: تومورهای اپیتلیالی که عبارتند از:

۱- پاپیم‌ها (Papillomes)

۲- آدنوم‌ها (Adenomes)

ب- تومورهای کاذب:

۱- پلیپ‌های کلسترولی (Polypes Cholesterole)

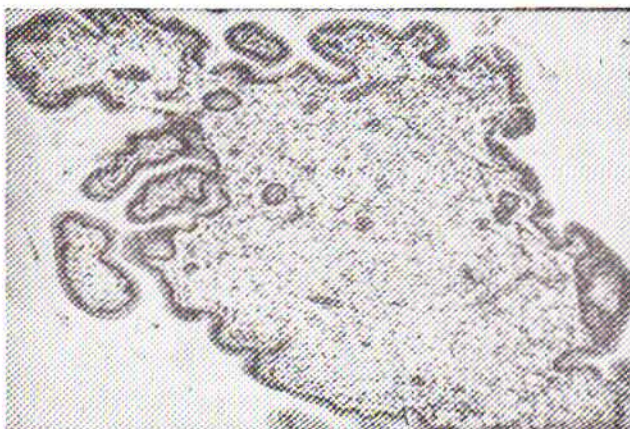
۲- پلیپهای التهابی (Polypes inflammatoires)

۳- پلیپهای ناشی از پرزائی التهابی غدد زهره (Cholecystitis glandularis-proliferans)

۴- ناهنجاریهای مادرزاد (Malformations Congenitales)

که در واقع پلیپ حساب نمیشوند.

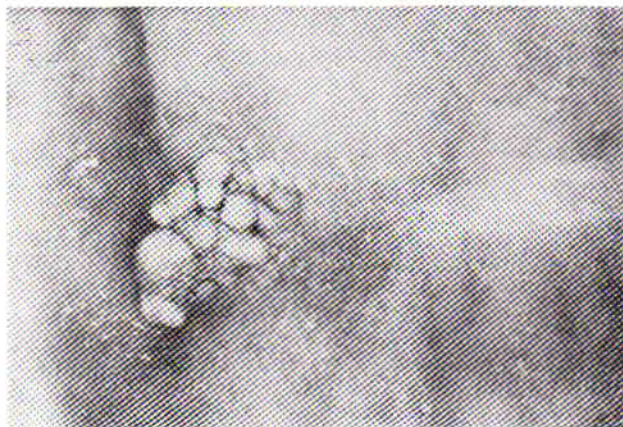در هر حال عده این قبیل تومورها که در درون زهره با رادیوگرافی دیده میشود برای تشخیص نوع آنها خالی از اهمیت نیست. چنانکه مثلاً پاپیم و آدنوم معمولاً یکتا است (فرد است) در صورتیکه پلیپهای کلسترولی متعدد میباشد. این تومورها ممکن است سالها بی تغییر و بیک صورت و اندازه باقی بمانند و گاهی اتفاق میافتد که از جای خود کنده میشوند و در مایع درون زهره شناور میگرددند.



شکل ۱

ب- تومورهای کاذب:

۱- از جمله تومورهای کاذب پلیپ‌های کلسترولی میباشند. این پلیپ‌ها از حیث ساختمان یا ترکیب هیستولوژیایی عبارتند از دسته‌ای از پرزهای پر از یگانه خوار (Macrophage) های انباشته از لیپید که بصورت توده‌ای در زیر پرده بنیادی اپیتلیوم استوانه‌ای یا مکعب مخاط زهره تشکیل مییابد و پرزهای اطراف خود را پس زده از مخاط بالامی‌آید. پلیپ‌های کلسترولی عموماً متعددند و بتوسط یک رشته باریک بجدار زهره مربوط میباشند و بهولت کنده میشوند و در درون زهره میپراکنند (شکل ۳). و بعضی از موارد آنها با انباشتگی کلسترولی منتشر زهره که به کلسترلوز (Cholesterolose) (یعنی رسوب کلسترول بمقدارهای غیرعادی در بعضی از بافتهای بدن از جمله جدار و مخاط زهره) معروف است، همراه میباشند (۱).



شکل ۳

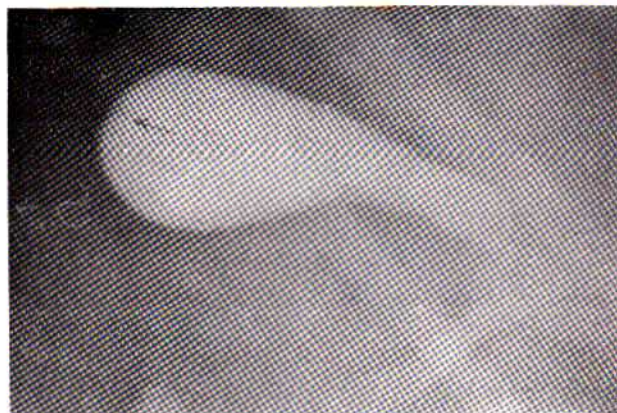۲- پلیپ‌های التهابی که آنها نیز از جمله تومورهای کاذب بشمار می‌آیند، تومورهای کوچکی هستند پایه‌دار یا بی‌پایه بدون پرزائی منتشر مخاط زهره با قاعده‌ای بقطر دو تا شش میلی‌متر و معمولاً سفت میباشند و ممکن است یکتا یا متعدد (۳ تا ۴) باشند.

۳- پلیپهای ناشی از پرزائی التهابی غدد زهره

(Cholecystitis glandularis proliferans) این پلیپها هم از جمله پلیپهای کاذب بشمار می‌آیند و عبارتند از توده‌های التهابی همراه با پرزائی و پرسازی (Proliferation, Hyperplasia) با تشکیلاتی بصورت کیستهای زیر مخاطی اپیتلیوم و غدد تازه ساخته شده که روی جدار ضخیم زهره و سطح ناصاف و پسر از ریز دانه‌های G.M.S (۱) مخاط ترمیمی یا التهاب دیده آن تولید میشوند مانند کیستهای مخاطی ریزی که بطور متفرق روی بافت التهابی زهره نشانه شده‌اند. در بعضی نقاط سطح مخاط در اثر پرزائی بصورت یک توده پایم درمی‌آید. در ضمن این تغییرات مخصوص اپیتلیوم مخاط، خیز و اتساع موینه‌ها و آغستگی پرده سروزی (Sereuse) و لایه عضلانی از سلولهای التهابی مزمن وجود دارد و مجموعه این حالات اساس و دلایل تشخیص را تشکیل میدهد.

مطالعه کرده و گزارش داده است زهره شامل سنگ هم بوده است. پایم در همه جای زهره (ته زهره یا روی گردن یا نزدیک آن) تولید میشود. موارد نادری از آن در مجرای صفرا (کلدک) یا مجرای کبیدی دیده شده است. پایم یکتا، نشانه‌های بالینی مشخص و نمایانی ندارد مگر در مواردیکه درشت و نزدیک گردن زهره باشد و بواسطه حجم خود سبب تنگی یا انسداد مجرای آن بشود یا همراه با سنگ زهره باشد و بواسطه رادیوگرافی تشخیص داده شود. تازه در این قبیل موارد نمیتوان نشانه‌های بالینی را بطور قطع مربوط به پایم دانست.

ب - آدنوم: در ته کیسه صفرا یعنی در جایی که بطور عادی غده‌های زهره وجود دارند، به وجود می‌آید و موارد آن تقریباً نصف موارد پایم میباشند. آدنوم در داخل زهره بصورت گون یا سرپستان یعنی برجسته‌تر از سطح مخاط یا بصورت کیست دیده میشود و معمولاً سطح آن مخملی و سرخ فام یا خاکستری و خودش نرم است و باین جهت لمس آن از بیرون زهره مشکل میباشند. (در موارد نادری سفت یا قابل لمس بوده است) و با اندازه‌های مختلف بین ۴ سانتیمتر تا حداکثر ۵/۵ سانتیمتر میباشند. تقریباً همیشه یکتاست و در ۳۸٪ مورد آن سنگ هم در زهره یافت شده است و گاهی در بررسیهای آسیب‌شناسی نشانه‌های بدخیمی هم در آن دیده‌اند (شکل ۲).



شکل ۲

بعضی از محققین تومورهای دیگری در داخل زهره یافته‌اند و آنها را تحت عنوان پرسازی غده‌ای یا پرسازی آدنومیومی (Adenomyomatous hyperplasia) شرح داده‌اند و وصف آنها کاملاً با وصف آدنومی که شرح داده شد وفق میدهد، الا اینکه در سطح این تومورها یک فرورفتگی نافی شکل دیده میشود و در داخل آن کیست‌های متعدد کوچک مفروش از مخاط عادی زهره وجود دارد. این پلیپها در واقع ناشی از یک قسم ناهنجاری ساختمانی میباشند و عموماً در ته کیسه صفرا تولید میشوند.

(1) Granular Mucosal Surface

تظاهرات و نشانه‌ها یا نمای بالینی - تومورهای خوشخیم زهره که چنانکه گفتیم پلیپهای آنهم از جمله آنها میباشند معمولاً بی‌آزار و بی‌علامتند و بعضی از مصنفان در موارد نادری دردهائی را که با آنها عنوان قولنج صفرائی داده‌اند مربوط باین قبیل تومورها (پلیپها) دانسته‌اند و معتقدند که این دردها ممکن است ناشی از پرکاری زهره (Hyperfunction Complex) یعنی از انقباضهای شدید آن (۱) در اثر غلظت صفرا و پرسیازی عضلات (Hyperplasie) و تارهای عصبی جدار زهره باشند. اما نمیتوان گفت حالات دیگر از قبیل نفخ و بدگواری (سوء هضم) که نزد بعضی از مبتلایان به پلیپ زهره عارض میشوند همه مربوط به پلیپ میباشند زیرا در ضمن اکثر بلکه تمام موارد و حالات مزبور عارضه دیگری از قبیل التهاب معده (گاستریت) یا التهاب جدار زهره (Cholecystite) یا قرحه معده یا دوازدهه در کار بوده است (مانند مورد دکتر لطفی و دکتر شهردار).

تشخیص - تشخیص پلیپها و سایر تومورهای خوشخیم فقط بارادیو-گرافی ممکن است داده شود. نکته‌ای که از نظر رادیولوژیایی

بسیار اهمیت دارد و اساس تشخیص بشمار می‌آید این است که محل این تومورها در کلیشه‌های مختلف که در ضمن تغییر وضع شخص و حرکات تنفسی گرفته میشود ثابت است. رادیولوژیست‌ها سعی میکنند که اقسام تومورهای خوشخیم مخصوصاً پلیپها را بتوسط رادیو-گرافیهای مختلف از هم فرق بدهند و باین ترتیب بعضی اختصاصات برای آنها در تئوری گرفته‌اند که هنوز ثابت و مسلم نشده است؛ از قبیل جایگزینی پلیپهای کلسترلی در طرفی از زهره که مجاور سطح تحتانی کبد میباشد در ابتدای تشکیل و نیز متعدد بودن آنها و یکتا بودن پایم و آدنم در اکثر موارد. در مورد قولنج صفرائی وقتی میتوان مؤثر بودن وضع ساختمان زهره را در تولید آن مسلم و قطعی تلقی کرد که بررسی و تحقیق وضع معده و امعاء و مخصوصاً آپاندیس حتی میوکارد عارضه الم انگیزی را نشان ندهد. درمان - در مواردی که مسلم و ثابت شود که قولنج صفرا ناشی از وضع یا نابهنجاری یا پلیپ زهره است اقدام بعمل جراحی ایجاب میشود.

REFERENCES :

1. Bockus. Gastro-Enterology. Vol III, P. 633-811-812, 1965.
2. A.F.I.P. (Armed Forces institute of pathology) Tumors of Gall bladder and Extrahepatic Bile Ducts. F26-18, F26. 21, 1967.
3. Jaques Delarue - et René Laumonier Anatomie pathologique. P. 1168, 1969.