

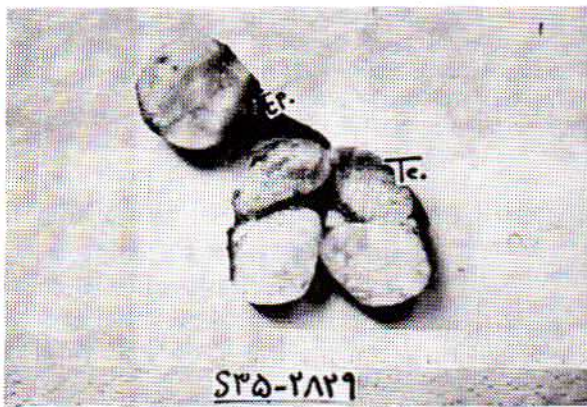
## رابدومیوسار کوماى بند بیضه (اسپرماتیک کورد) ومرورى بر آخرین یافته‌ها در زمینه این بیماری

مجله نظام پزشکی

سال ششم، شماره ۴، صفحه ۲۸۶، ۲۵۳۶

دکتر مهدی جم - دکتر همایون خوانساری - دکتر اصغر صدرائی \*

که بنظر می‌رسید از بیضه غیر قابل تفکیک باشد. با سرنگ از این توده توپر مایعی خارج نشد. بنابراین یک پنس در بالاترین حد دسترسی بند بیضه گذارده و بیضه، تومور و بافت اطراف کاملاً برداشته شد و به بخش آسیب‌شناسی ارسال گردید. آسیب‌شناسی توموری به ابعاد  $6 \times 6 \times 6$  سانتیمتر بسا کپسول مشخص که جدا از بیضه بود، با قوامی سفت گزارش کرد. سطح مقطع تومور رنگ خاکستری مایل به زرد براق داشت و در نمای میکروسکوپی «رابدومیوسار کوماى اسپرماتیک کورد» تشخیص داده شد (شکل ۱).



شکل ۱

دو هفته بعد از عمل جراحی از بیمار اوروگرافی به عمل آمد که نکته غیر طبیعی در آن مشهود نبود. بیمار یک ماه بعد از عمل تحت درمان بسا اکتینوماپسین D و وینکریستین قرار گرفت.

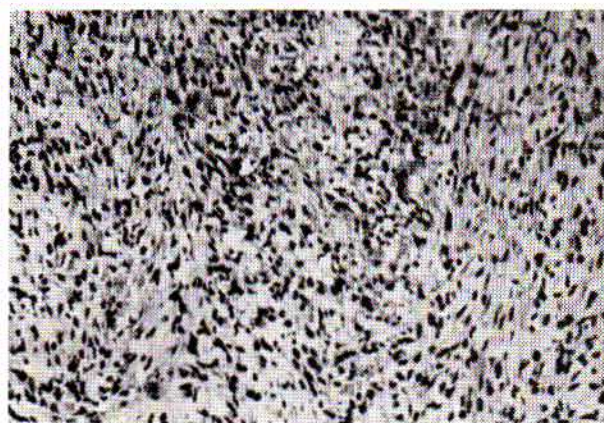
جوان ۱۷ ساله‌ای بنام ر-آ، در چهارم خرداد ماه سال ۲۵۳۵ به علت توده‌ای دردناک با اندازه یک پرتقال در بیضه راست در بخش فوریت‌های بیمارستان داریوش کبیر پذیرفته شد. زمان پیدایش این توده یک هفته قبل از مراجعه بیمار به بیمارستان بوده و در طول این مدت توده مذکور رشد و پیشرفت محسوسی داشته است. ناگفته نماند که قبل از پیدایش تومور بیمار از سلامت کامل برخوردار بوده و هیچ‌گونه ناهنجاری در بیضه‌ها و کیسه آن نداشته است. درد و آماس کیسه بیضه در طول این یک هفته باعث شده بود که بیمار را از ادامه ورزش مورد علاقه‌اش (کاراته) باز دارد.

در معاینه‌ای که از بیمار بعمل آمده توده بزرگ حساسی در بیضه راست حس شد و تشخیص بیضه از سایر عناصر داخل کیسه آن غیر ممکن بود. با توجه به هماتومی که در این ناحیه مشهود بود با تشخیص پیچ‌خوردگی بند بیضه و یا ضربه، بی‌درنگ تحت عمل جراحی (لاپاراتومی) قرار گرفت.

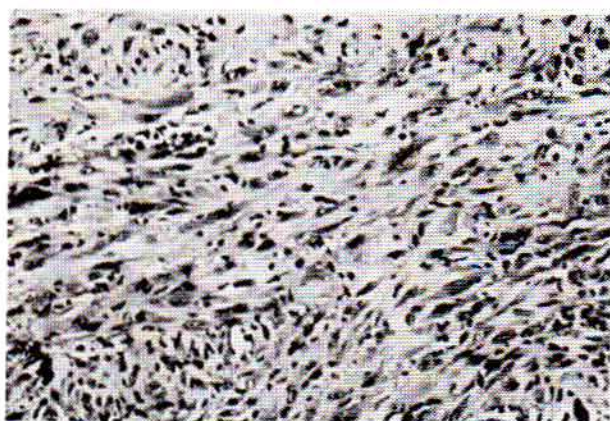
قبل از عمل آزمایش‌های لازم خون و ادرار انجام شد که طبیعی بود. با شکاف «اسکروتوانگوئینال» پس از باز کردن تونیکا واژینالیس در حدود ۲۰۰-۱۵۰ سی‌سی لخته خون خارج شد. از نظر پیچ‌خوردگی بند بیضه بررسی به عمل آمد که نتیجه منفی بود. پس از تمیز کردن محیط عمل توده‌ای نمایان شد که مایع درون آن با سوزن شماره ۱۹ تخلیه شد (هیدروسل). پس از تخلیه مایع بررسی ادامه یافت. در پل تحتانی بیضه توده‌ای مشاهده شد

\* دانشکده پزشکی داریوش کبیر - دانشگاه تهران.





شکل ۲



شکل ۳

سه‌ماه بعد از عمل بیمار جهت پیگیری مراجعه کرد و نکته غیر طبیعی دیده نشد.

گزارش بخش آسیب شناسی مرکز پزشکی داربوش کبیر عیناً نقل می‌شود.

**ماکروسکوپی:** نمونه ارسالی شامل قطعه‌ای است از بیضه و اپیدیدیم و ندولی مجاور آن که ندول مذکور از وسط قطع شده است. ندول مذکور دارای سطح مقطعی خاکستری مایل بزرده براق می‌باشد که قوام آن نسبتاً سفت است. قطر ندول ۶ سانتی‌متر است و کپسول مشخصی اطراف آنرا احاطه کرده است و ظاهراً هیچگونه ارتباطی با بیضه ندارد.

**میکروسکوپی:** در آزمایش ریز بینی برشهای تهیه شده از نمونه ارسالی ساختمان بافت، توموری دیده می‌شود که حدود آن نسبتاً مشخص ولی تومور در بعضی نواحی پرسلول و از سلولهای دوکی تشکیل یافته که در جهات مختلف با منظره گردبادی قرار گرفته‌اند. بعضی نواحی دیگر تومور کم سلولتر و منظره میکز وئید داشته و سلولهای ستاره‌ای شکل و همچنین سلولهای گرد اندیفرانسیه در این نواحی دیده می‌شود که در بین آنها جابجا اشکال میتوتیک وجود دارد. همچنین پروتوپلاسم نواری ائوزینوفیل در بعضی سلولها مشخص است. میتوزهای آتی پیک متعدد بخصوص در نواحی پرسلول تومور مشاهده می‌گردد.

**تشخیص:** رابدومیوسار کوم میکز وئید.

\*\*\*

**تاریخچه:** Rokitamst نخستین کسی بود که در سال ۱۸۴۹ به رابدومیوسار کومای بند بیضه «اسپر ماتیک کورد» توجه کرد و آنرا توموری فوق‌العاده (۱) و خیم ولی نادر توصیف کرد. برخلاف لیومیوسار کوما که بیشتر نزد مردان مسن اتفاق می‌افتد رابدومیوسار کومای بند بیضه «اسپر ماتیک کورد» گرایش خاصی باطفال و نوجوانان دارد. سن شیوع تومور بین ۲ تا ۶ سالگی است (۳). تومورهای خوش خیم اسپر ماتیک کورد اکثراً از کانال انکوئینال

(۵) منشاء می‌گیرند در حالیکه خاستگاه تومورهای بدخیم بخصوص رابدومیوسار کوما اکثراً از بند (کورد) مجاور بیضه است. پشرفت و سیر بالینی و نتایج درمان تومورهای بند بیضه بی‌شبهت به تومورهای بیضه نیست ولی بطور کلی مرگ و میر این تومورها بیشتر است.

**آسیب شناسی:** از نظر آسیب شناسی رابدومیوسار کوما معمولاً بصورت توده‌های لبوله نسبتاً حجیمی دیده می‌شود که دارای رشد سریع است و معمولاً پوشش مخاطی آنها سالم باقی میماند. از نظر بافت شناسی چهار شکل برای این تومورها میتوان قائل شد:

۱- Embryonal-Rhab. که نسبت به اشکال دیگر پیش آگاهی بهتری دارد و بیشتر در ناحیه سروگردن و شانه بروز میکند. گسترش این تومور از انواع دیگر محدودتر است.

۲- Botryoid-Rhab. این نوع اغلب در ناحیه گردن مثانه و یا جدار مثانه و یا راههای تناسلی زنانه پدید میآید.

۳- Alveolar-Rhab. که نسبت به اشکال دیگر دارای پیش آگاهی بدتر است. این نوع بیشتر در اندامها و تنه و بخصوص در جدار لکن بوجود میآید.

۴- Poleomorphic-Rhab. که در نزد کودکان نادر است. محل پیدایش آن بیشتر در اندامها بخصوص اندام تحتانی است. تومور در این نوع اغلب بصورت توده حجیمی بطرف عمق رشد میکند. باید دانست که علاوه بر انواع فوق اشکال مخلوط و نادر دیگری وجود دارد که گاهی در آنها نواحی میکز ماتو همراه یک یادو طرح ذکر شده در بالا دیده می‌شود که مورد گزارش شده فوق‌از نوع اخیر بود (۴).

**نشانه‌ها:** رابدومیوسار کومای بند بیضه «اسپر ماتیک کورد» چنانچه همراه ضربه و یا خونریزی نباشد، وجود یک توده بی‌درد در ناحیه اعضای تناسل تنها نشانه‌ای است که بیمار را متوجه میسازد.



و تومور اثر مرگ زای وحشتناکی دارد باید هر کاری که از دستمان برمیآید انجام دهیم و خطر آنرا قبول کنیم .

اشعه باید بطور وسیعی مورد استفاده قرار گیرد. مقدار (دوز) اشعه برای رادیوتراپی حدود ۲۵۰۰ راد است (۵) ولی عده‌ای مقدار (دوز) تا ۵۰۰۰ راد نیز بکار برده‌اند. در شیمی درمانی این تومورها داروهای مورد استفاده عبارتند از اکتینومسایسین (۱) D و وینکریستین ، سیتوکسان ، بهتر است برای بیماری که متاستاز خونی تومور معلوم و مشخص نشده آخرین سلاحی که در دسترس است بکار برده شود . این سلاح عبارتست از :

(۱) رادیکال ارکیکتومی + برداشتن غدد لنفاوی پارآئورتیک در خلف صفاق + رادیوتراپی + شیمیوتراپی .

**پیش آگاهی :** پیش آگاهی بیماری بستگی بدرجه پیشرفت تومور و نوع بافت‌شناسی آن دارد .

Cruze (۱) گزارشی روی يك مورد تومور ناحیه تناسلی داده است که ۵۰ سال از زمان پیدایش آن گذشته و پس از عمل جراحی و درآوردن توده مذکور گزارش آسیب‌شناسی رابدومیوسارکوما بود .

بهر حال حد متوسط زندگی در رابدومیوسارکوما ۸ تا ۹ ماه می‌باشد .

#### خلاصه:

- ۱- رابدومیوسارکوماى بند بیضه نادر و فوق‌العاده بدخیم است.
- ۲- گرایش تومور به سوی اطفال است.
- ۳- درمان قطعی هنوز وجود ندارد.
- ۴- تاکنون (۱) ۵۳ مورد رابدومیوسارکوماى بند بیضه در نوشته‌های پزشکی گزارش شده که باموردی که در فوق گزارش دادیم تعداد آن به ۵۴ می‌رسد .
- ۵- بیماری که شرح آن گذشت سه‌ماه پس از عمل معاینه شد و هیچگونه شکایتی از بیماری خود نداشت .

از آنجا که غدد لنفاوی بند بیضه مستقیماً به غدد لنفاوی کمر که در امتداد آئورت و ورید اجوف تحتانی در خلف صفاق قرار دارند مربوط میشود ، لنفانژیوگرافی جهت بررسی متاستاز تومور و تعیین نحوه درمان ، آزمایش باارزشی است .

**تشخیص :** علت کم‌بایی نسبی تومورهای بند بیضه شاید بدین دلیل باشد که تشخیص صحیح داده نمیشود زیرا بیمار موقعی مراجعه می‌نماید که توده اضافه‌ای در بیضه احساس میکند . بهر حال تشخیص زودرس این تومورها خیلی مهم است .

تومورهای بند بیضه ، باضمائم بیضه ، فتق ، توده التهابی (اپیدیدیمیت مزمن - اورکیت) و کیست و هیدروسل گاهی اشتباه میشود .

آزمون ترانس ایلومیناسیون تا حدودی تکلیف کیست و هیدروسل را روشن میکند گرچه گاهی هیدروسل هم در ورای خود توموری پنهان دارد . جالب اینکه بعضی (۵) از تومورهای کانال انگوئینال جارونده هستند و پزشک را بفکر فتق می‌اندازند که البته اشتباه فاحشی است .

باتوجه به وفور تومورهای ضمام بیضه در مواردی که مشکوکیم ، جراحی کاوشی مناسب است و حتماً باید انجام بدهد .

**درمان:** بطور کلی در مورد تومورهای بدخیم باید بند بیضه را از محل سوراخ داخلی کانال انگوئینال قطع کرد و برداشت. در مورد ادامه درمان عقیده دارند که برداشتن غدد لنفاوی پارآئورتیک خلف صفاق و آنگاه يك دوره شیمیوتراپی طریقه مناسبی است . چنانچه تومور از طریق خون متاستاز داده باشد برداشتن غدد لنفاوی شاید چندان مؤثر نباشد . رابدومیوسارکوماى بند بیضه ۲۵٪ (۳) متاستاز لنفاوی دارد در حالی که Banowsky و Shultz در يك گروه از بیمار نشان ۱۵٪ متاستاز خونی را ذکر کرده‌اند. آنچه میتوان گفت این است که اصولاً سارکوماها از راه خون انتشار می‌یابند .

بهر حال باتوجه باینکه این بیماران در گروه سنی پائینی هستند

#### REFERENCES :

- 1- Skeel, D.A., et al: Rhabdomyosarcoma of the spermatic cord. J. Urol. Vol. 113.279, 1975.
- 2- Jaffe, N., et al: Rhabdomyosarcoma in children, improved out look with a multidisciplinary approach. Am. Surg. 125. 482 - 487, 1973.
- 3- Sutow, W.W., et al. Prognosis in children Rhabdomyosarcoma Cancer 25. 1374-1390, 1970.
- 4- Fox, T. A. Jr, and Collier, R. L.: Rhabdomyosarcoma of the spermatic cord. A review and case presentation. Am. Surg. 33.483. 1967.
- 5- Campbell, M. F., and Harrison, J. H.,: Rhabdomyosarcoma of the spermatic cord. Text Book of Urology Volume 2.