نوتوانی عصب فاسیال درضربه‌های سروصورت

مجله نظام پزشکی
سال ششم : شماره ۴ ، صفحه ۳۴۰ ـ ۲۵۳۶

دکتر جواد هدایتی*

مطالعات علمی وپژوهشی چند سال اخیر معلوم کرده‌است که عصب فاسیال با وجود مسیر طولانی‌وپرپیچ وخمی که پس ازخروج از مغز درداخل‌استخوان گیجگاه داشته وقطر نسبتاً کمی که درمقایسه بابعضی دیگر از اعصاب مغز دارد، بطور نسبی دارای قدرت نوتوانی و تجدید حیات نسبتاً زیادی است که در موارد مختلف ممکنست از خود بروز دهد .

این خاصیت نوتوانی (Rehabilitation) عصب صورت مرهون دونوع مشاهدات اصلی است :

اول : وجود احتمالی ارتباطات داخل مغز از طریق هسته‌های عصبی وهمچنین وجود بعضی آناستوموزهای محیطی بایك دستگاه محرکه عصبی ثانوی‌که نزد بعضی اشخاص ممکنست وجود داشته باشند . هرچند عده‌ای از محققین وجود چنین آناستوموزهائی رادرگذشته‌انکار کرده‌بودند معذلك مشاهدات بالینی‌وآزمایشهای علمی کافی دلالت بروجود یك کنترل محرکه عصبی فرعی (Accessory Neuro-muscular Control) درعضلات محرکه صورت دارد.

دوم : در فلج‌های کهنه وخیلی قدیمی عصب فاسیال که درگذشته هیچگونه امیدی‌به‌نوزائی (رژنراسیون) عصب فاسیال‌وجودنداشت وآزمایشهای تشخیصی الکتریکی نیز هیچگونه آثاری از حیات عصب صورت‌نشان نمیدادند،مطالعات تحقیقی‌جراحی-(Surgical-Exploration) نشان داده‌اندکه عصب فاسیال وعضلات حرکتی صورت وبطن‌خلفی ماهیچه دیگاستریك‌همیشه قابل‌رؤیت می‌باشند وبا وجود آتروفی وفیبروز نسبتاً کم وزیادی‌که در آنها وجود دارد، همیشه حداقل از ۲۰ تا ۹۰ درصدحجم اصلی آنها درموارد مختلف‌حفظ شده‌است. بعلاوه مشاهدات بامیکروسکپ‌الکترونیکی (Electron Microscopy) نشان داده است که عصب فاسیال و ماهیچه‌های صورت حتی ۲۰ تا ۳۰ سال پس‌ازضربه‌های وارده‌به عصب هنوزهم درحال نوزائی (رژنراسیون) بوده‌اند.

وجود Axone هائی درحالات ودرجات مختلف تباهی می‌یلین (Myelin-Degeneration) ودرجه آتروفی در فیبروز دستگاه عصبی ـ عضلانی صورت بدو عامل مهم‌بستگی دارند : یکی عامل زمان‌که هرچه طول‌مدت فلج عصب‌کوتاهتر باشد نوتوانی بیشتر و بهتر صورت می‌گیرد ودیگر عامل محل ایجاد ضربه‌که هرچه محل ضایعه سطحی‌تر یعنی دورتر از مغز باشدآثار فلج زودتراز بین می‌رود .

این مشاهدات باحتمال قوی مربوط به ارتباطات فراوانی است که‌عصب‌فاسیال‌درقسمت‌خارج‌استخوان گیجگاه(Extratemporal) بااعصاب سمپاتیك وپلکسوس سرویکال و همچنین بااعصاب مغزی زوج پنجم وشاید زوج نهم مغز دارد ولذا چنین تصور میشودکه دراطراف عصب فاسیال یك دستگاه عصبی، زیرآستانه تحریك پذیری (Subliminal system) بالقوه (پتانسیل) وجود داردکه بطور عادی عملی ازخود ندارد یعنی «Non Functional» است. ولی در بعضی موارد وتحت برخی شرایط آثار فعال و Active ازخود نشان می‌دهد وباعث نوتوانی و Rehabilitation حرکات صورت میشود .

اعمال جراحی که بمنظور نوتوانی صورت در انواع ضربه‌های

* دانشکده پزشکی ، دانشگاه ملی‌ایران .

[Downloaded from jmciri.ir on 2024-10-12]

سر و گردن تاکنون انجام شده ودرشرایط مختلف و برحسب وضع انجام میشوند عبارتند از :

۱- ترمیم عصب (Nerve Repair) : که ممکنست در قسمتی از مجرای فالوپ صورت گیرد . در مواردیکه بعلت شکستگی استخوان گیجگاه در محل خط شکستگی عصب پاره شود و در ضربه های تصادفی عصب فاسیال که ممکنست در حین اعمال مختلف ماستوئید کتومی بوجود آیند ممکنست بادقت کامل دو انتهای ضایعه دیده عصب را پیدا کرد ودرامتداد یکدیگر درداخل مجرای فالوپ قرار داد وروی آنها را باقطعه‌ای از Gelfoam پوشانید . در چنین مواردی دوختن دوانتهای پاره شده عصب ضرورتی ندارد .

۲- دوختن عصب(Nerve Suture): چنانچه عصب فاسیال درخارج مجرای فالوپ درحین عمل پاره شود ممکنست دوانتهای پاره شده را توسط ابریشم خیلی نازك در ۳-۴ نقطه در اطراف عصب بهم بخیه کرد .

۳- پیوند عصب (Nerve Graft) : درصورتیکه در شکستگی تصادفی استخوان گیجگاه و یا در ضربه‌های جراحی عصب فاسیال مدتی سپری شده ودرنقطه ضایعه نمو الیاف عصبی یك تومور عصبی (Neuroma) تولید کرده باشد و یا اینکه ضربه باعث لهیدگی قسمتی از بافت عصب شده باشد ، در اینصورت ممکنست قطعه‌ای از عصب (Greater Auricular Nerve) درگردن ویا از یك عصب سطحی دیگر زیر پوستی درناحیه ساق‌پا برداشته به عصب فاسیال پیوند کنیم. این نوع پیوند ممکنست بطول ۲-۳ سانتیمتردر داخل کانال فالوپ گذاشته شود . درضایعات تومورال بدخیم پاروتید ، چنانچه قسمت عمده‌ای از عصب بهاجبار همراه باتومور برداشته شده باشد ممکنست یك پیوند طویل عصبی بطول ۵ تا ۹ سانتیمتر از محل برداریم و عصب تهیه شده و انتهای ضخیم عصب (Greater Auricular Nerve) بهتنه عصب وشعبات انتهائی آن بهانتهای شعبات عصب فاسیال پیوند زده شود . در اینصورت تجویز شده است که برای جلوگیری از چسبندگی بعدی نقاط پیوند شده بپوست و یانسوج اطراف آن نقاط پیوند شده عصب درسیلندرهای پلاستیکی ناکار (Inert) گذاشته شوند .

پروفسورکانلی معتقد است که قدرت وتوانائی الیاف عصب فاسیال برای نوزائی بسیار زیاد است وممکنست در ۷۱٪ موارد نوزائی عصب صورت گیرد وباپیوندهای فراوان عصب فاسیال در موارد مختلف وبهقسمتهای مختلف عصب در۴۶٪ موارد نتایج خوب ودر ۲۵٪ نتایج متوسط بدست آورده ودر ۲۹٪ موارد پیوند بی‌نتیجه بوده است .

۴- پیوند قسمت محیطی عصب فاسیال با اعصاب مغزی دیگر که آنرا Nerve Cross-over **مینامند :** این شیوه موقعی انجام میشود که قسمت عمده عصب فاسیال درقسمت محیطی پس‌ازخروج‌از سوراخ استیلوماستوئید سالم باشد وضایعات غیرقابل اصلاح درقسمت مرکزی یانزدین (Proximal) عصب فاسیال، خواه بعلت ضایعات داخل مغز و خواه به دلیل وجود ضایعاتی در قسمتهای بالای استخوان گیجگاه ، تولید شده باشند . در این موارد ممکنست قسمت محیطی عصب فاسیال را با عصب زوج دوازدهم (Hypoglossal Cross-over) و یا با عصب زوج یازدهم (Spinal Accesory Cross-over) پیوند داد .

۵- اعمال جراحی پلاستیکی غیرعصبی که تحت‌عنوان Suspension Techniques نامیده میشوند عبارتنداز: پیوند ودوختن غلاف‌های آپونوروزی(Fascia Lata) بگوشه دهان ویاچرخانیدن ماهیچه ماستر(Masseter Muscle Rotation) که در آن نصف قدامی ماهیچه‌ماستر ازفك تحتانی‌جدا وبگوشه لب‌وگونه دوخته‌میشود. در بعضی از مواقع نیز استفاده از هردو شیوه فوق ممکنست تا حدی به‌نوتوانی صورت کمك کنند .

بازگشت خود بخود حرکات صورت (Spontaneous Return) مسئله یاپدیده جالبی که ازچند سال قبل باینطرف پیدا شده‌وبطور قاطع مورد تأیید قرارگرفته عبارتست از بازگشت خود بخود حرکات صورت دربعضی‌ازبیمارانیکه بعلت وجود سرطان وبدخیم بودن تومورهای پاروتید جراحان مجبور شده‌اند که عالماً عامداً قسمتی از عصب فاسیال راکه از داخل ویا پهلوی تومور می‌گذرد قطع کنند و هیچگونه کوششی برای نوتوانی عصب با استفاده از شیوه‌های مذکور بعمل نیاورند .

این نوع نوتوانی خود بخود عصب فاسیال که تحت عنوان «Spontaneous Return of the Facial Movement» گزارش شده است بیشتر درجراحیهای خارج استخوان گیجگاه ومخصوصاً در جراحی‌های تومورهای غده پاروتید مشاهده گشته ولی درضایعات داخل مغز ویا ضایعات داخل استخوان گیجگاه گزارش نشده است.

این بازگشت حرکت صورت همیشگی نیست وفقط در بعضی از موارد وآنهم بعدازگذشت ۶ تا ۱۲ ماه ظاهر میشود واحتمالا مربوط به‌برقراری تدریجی یك دستگاه عصبی‌است که بطورخفیه وبالقوه (پتانسیل) وجود دارد .

پروفسورجان‌کانلی(John Conley) برای نخستین‌بار درمقاله‌ای که درسال۱۹۵۵ منتشر کرد ، گزارش داده است که دردو کودك یکی ۵ساله ودیگری ۷ ساله که هردو مبتلا به‌سارکوم شاخه‌بالا رونده فك تحتانی و غده پاروتید بوده‌اند و تومور در حفره

[Downloaded from jmciri.ir on 2024-10-12]

Pterygoid نمو کرده بود، بعداز برداشتن تمام اعضای فوق وقطع کامل عصب فاسیال وبرداشتن عصب به طول تقریبی ۵ سانتیمتر ، درظرف ۱۲ ماه درحدود ۹۰٪ حرکات عضلانی صورت خودبخود بازگشت .

کانلی در آن مقاله تعجب خود را از مشاهده چنین پدیده‌ای ابراز داشته واز ذکر علت آن اظهار بی‌اطلاعی کرده ولی ضمناً اضافه کرده است که چنین تجربه‌ای را در اعصاب زوج دوازدهم و یازدهم یعنی Hypoglossal و Spinal Accessory Nerves نیز نزد کودکان مشاهده کرده ولی این بازگشت حیات عصب را دراشخاص بالغ هیچوقت ندیده است .

مارتین(Martin) وهلسپر (Helsper)درآماری که درسال۱۹۵۷ منتشر کرده‌اند ، گزارش داده‌اند که از ۱۵۰ بیمار مبتلا به تومورهای بدخیم پاروتید که در بیمارستان‌مموریال‌نیویورك تحت عمل جراحی «Parotidectomy» قرار گرفته‌اند نزد ۴۰ تن آنها قسمتی ازتنه وشاخه‌های عصب فاسیال عالماً عامداً بطولهای مختلف $2\frac{1}{2}$ تا ۵ سانتیمتر بریده وباتومور برداشته شده‌است .

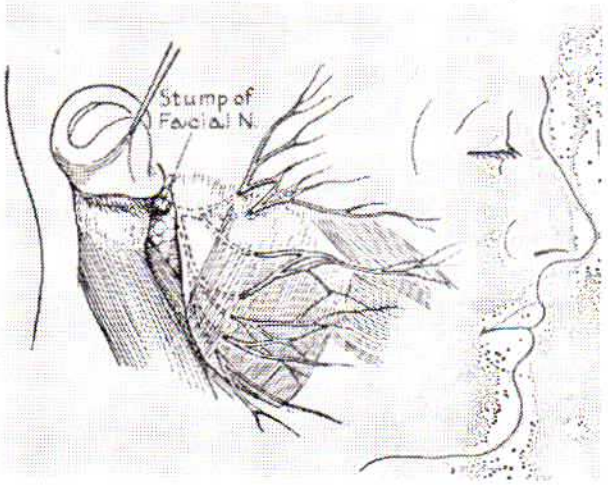

(شکل ۱)

از ۴۰ بیمار مزبورشرح حال ۱۲ تن بعلت عود سریع بیماری و فرارسیدن مرگ‌قابل‌مطالعه‌نبوده ولذا بحساب نیامده‌اند ولی در ۲۸تن بیماران باقیمانده مشاهده شده‌است که‌حداقل نزد۸تن‌آنها یعنی درحدود ۲۸/۵٪ حرکت ماهیچه‌های صورت به اندازه‌های مختلف بطورخودبخود وبدون توسل به‌هیچگونه عمل جراحی‌از قبیل پیوند عصب وغیره ، برگشت کرده است .

۸ بیمار مذکور در این آمار ، در سنین مختلف و بین $6\frac{1}{2}$ تا ۶۳ سالگی تحت عمل جراحی قرار گرفته‌اند و نوع سرطانهای پاروتید از انواع Mucoepidermoid, Adenocarcinoma, Epidermoid Carcinoma, Fibrosarcoma و غیره بوده وتنه وشاخه‌های‌عصب فاسیال به‌تفاوت از۲/۵ تا۵ سانتیمتر برداشته شده است ودر فاصله ۶ تا ۳۵ ماه بعداز عمل حرکات صورت خود بخود بازگشته‌اند . مارتین در این گزارش اظهار عقیده کرده است که چون این تعداد بازگشت خودبخود حیات عصب فاسیال ، بالاترین آمار در نوع خود میباشد که فقط از یك بیمارستان منتشر شده ، احیاناً عمل‌های پیوند عصب فاسیال که توسط کانلی بکرات انجام گرفته چندان ارزشی ندارد و باحتمال قوی در بیشتر مواردیکه بعداز پیوند حرکات صورت بازگشته‌اند ، این نوتوانی مربوط به‌بازگشت خود بخودحیات عصب بوده است نه بعلت پیوندهای عصبی .

دراینجا مجدداً این تذکار ضرورت دارد که این پدیده بازگشت خود بخود فقط درمواردی مشاهده شده است که عصب فاسیال در قسمت محیطی خود و بعداز خروج از سوراخ Stylomastoid مصدوم ویا قطع شده است ودراعمال جراحی داخل کانال فالوپ که عصب ترمیم نشده ویا دراعمال جراحی که استخوان گیجگاه توأم باقسمتی ازعصب فاسیال بطور کامل برداشته شده‌اند ویا در جراحی‌مغز بهنگام برداشتن تومورهای داخل‌مغز که عصب‌صورت را نیز شامل شده است ، هیچوقت حرکات صورت بازگشت‌خود بخود نداشته‌اند .

توجیه پدیده بازگشت خودبخود عصب فاسیال :

برای توجیه این پدیده فرضیه‌های مختلفی درنظر گرفته شده‌اند که هریك را جداگانه مورد بحث قرار می‌دهیم .

۱ـ نمو مجدد الیاف‌عصب از انتهای بریده شده :

Arthur Jones درآزمایشهائی که روی سگ‌ها در سال ۱۹۶۰ انجام داده، معتقد است که بازگشت خود بخود حرکات صورت مربوط به نمومجدد الیاف اعصاب بریده‌شده‌میباشد. چنانچه‌این‌فرضیه صحیح باشد بازگشت خود بخود حیات عصب باید بعلت‌نومجدد الیاف عصب دریك مسیر طولانی از تنه عصب شروع شود و در جهات مختلف حداقل به ۴ـ۵ شعبه مختلف انتهائی‌عصب برسد. از این گذشته باید عصب خصیصهٔ انتخابی (Selective) خود را نسبت به‌حرکت عضلات مختلف صورت حفظ کند. دراین صورت چنانچه سرطان غده پاروتید عود کند و یك عمل مجدد برای برداشتن سرطان عودکرده انجام‌گیرد ، باید حرکات صورت مجدداً مختل‌شود. ولی Hayes Martin خودگزارش داده است که در۲ مورد از ۸ بیمار فوق که دچار عود سرطان شدندویکی از آنها چهار مرتبه بعلت عود بیماری تحت عمل قرارگرفت ، فقط مدت کوتاهی وبطور خفیف حرکات صورت ضعیف‌شد، سپس بوضع قبل از عمل دوم بازگشت .

[Downloaded from jmciri.ir on 2024-10-12]

بنابراین قبول فرضیه بازگشت خود بخود عصب بعلت نمو الیاف عصبی از انتهای قطع شده مشکل بنظر میرسد .

۲ـ عصب رسانی ازطرف مقابل (Contralateral Innervation)

هرچند این فرضیه ممکنست تاحدی صحیح باشد ولی تنها در ۱۵ تا ۲۰ درصد موارد فوق فقط حرکت مختصری در ماهیچه مدور دهان وماهیچه چین‌ساز (Corrugator) گوشه‌داخلی چشم وماهیچه چانه که از دوطرف عصب‌میگیرند ، مشاهده شده ودرماهیچه‌های دیگر دیده نشده است . کانلی در حدود ۱۵٪ موارد فقط عصب رسانی ماهیچه‌های فلج شده را ازطرف مقابل درلبها وچانه‌وابرو گزارش داده است ولی برای روشن شدن بیشتر نزد سه بیمار که حرکات صورت نزد آنها خودبخود برگشت کرده بودعصب صورت را درطرف مقابل موقتاً بیحس کرد ودید که درحرکات صورت این بیماران هیچ تغییری حاصل نشد .

۳ـ ارتباط جدیداعصاب محرکه ازطریق عصب‌زوج پنجم مغزی (Trigeminal Anastomosis)

هیزمارتین (Hayes Martin) در توجیه پدیده بازگشت خود بخود عصب پس از مراجعه بکتابهای تشریح این عقیده را در مقاله اولیه خود ذکر نموده است که حداقل ۶ آناستوموز در قسمتهای انتهائی عصب فاسیال ودر نزدیکی ماهیچه‌های صورت با رشته‌های انتهائی عصب زوج پنجم (Trigeminal Nerve) وجود دارد که از پیشانی بپائین تا چانه پس از مدت زمانی ارتباط عصبی را برقرار میکنند ودرطرح خود آنها را نشان داده‌است.

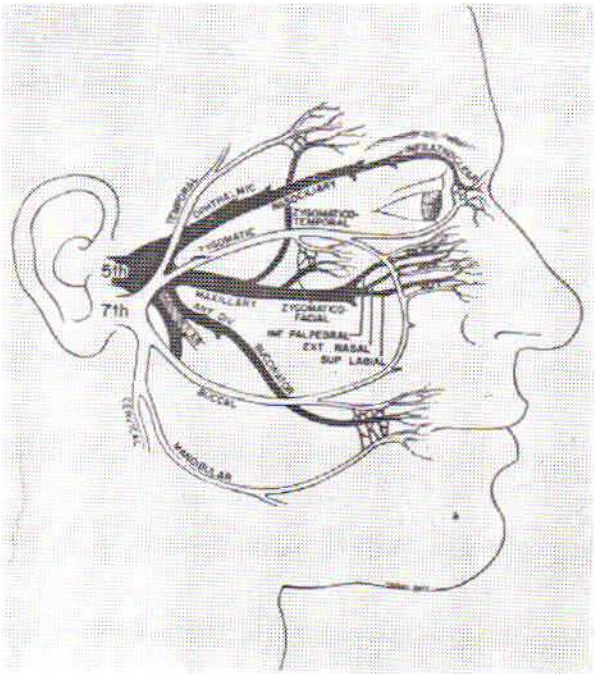

(شکل ۲)

به‌عقیده او گرچه عمل این پلکسوس آناستوموتیك بسیار ریز وفراوان بین دو رشته عصبی، تاکنون روشن نشده ولی ممکنست که پس‌ازبروز فلج عصب صورت ، دراثر تمرین وممارست‌مراکز عصبی (Reeducation) و اتصال سیناپس‌های بین مراکز عصب هفتم وپنجم ازمغزفرمان‌های محرکه عصبی از طریق‌این‌پلکسوس مجدداً برقرار شوند . بعلاوه بعضی از شاخه‌های عصب پنجم از قبیل اعصاب ماهیچه ماضغه (Masticator Muscles) که اصولا اعصاب حرکتی هستند ، چند شاخهٔ فرعی به ماهیچه‌های صورت برسانند وهمچنین عصب ماهیچهٔ شیپوری (Buccinator) که یك عصب حسی‌است ممکنست قبل‌ازحساس کردن مخاط وپوست گونه بهنگام سوراخ کردن ماهیچه شیپوری یك شاخه حرکتی که در حال معمول خفته است (Dormant) ودرصورت لزوم بیدار (Active) می‌شود، برای حرکت دادن‌این‌ماهیچه به‌آن‌برسانند.

آزمایشهای کانلی :

بطوریکه ذکر شد (Hayes Martin) درمقاله اولی خود ادعا کرده بودکه پس از پیوند عصب فاسیال توسط کانلی و دیگران پیدایش مجدد حرکات صورت بعلت بازگشت خودبخود عصب بوده است نه‌بعلت پیوند عصب صورت. کمی بعدکانلی باتوجه‌باین ادعا درسال۱۹۶۳ برآن شدکه درموارد بازگشت حرکات‌صورت پس‌ازپیوند عصب‌وهمچنین دربازگشتهای‌خودبخود ، آزمایش‌هائی انجام دهد تا وضع روشن شود . برای این منظور او یك نوع آزمایش را در دوگروه از بیماران قبلی خود انجام داد :

درگروه اول ۷ بیمار از ۴۴ بیماری که نزد آنها پیوند عصب صورت بطولهای مختلف ۴ تا ۸ سانتیمتر انجام‌گرفته وپس از $1\frac{1}{2}$ تا ۱۴ ماه بانتیجه خوب حرکات صورتشان بازگشته بود، **انتخاب شدند .**

درگروه دوم ۵ تن از بیماران بسن ۹ تا ۶۵ سال که در آنها اعمال جراحی رادیکال انجام‌گرفته و قسمتی از عصب فاسیال بطولهائی از ۳ تا ۸ سانتیمتر توأم باغده پاروتید واعضاء مجاور شامل ماهیچه ماضغه وگوش و محتویات حفره پتریگوئید تماماً برداشته شده وپس از $2\frac{1}{2}$ تا ۱۴ ماه حرکات صورت بطور خودبخود نزد آنها بازگشت کرده بود ، مورد آزمایش قرار گرفتند .

دراین آزمایش‌ها قبلا ماهیچه‌های مدور دور دهان و دورچشم و پیشانی‌طرف‌صورت‌مورد نظر ، تحت‌تحریکات‌امواج Chronaxia و Electromyography قرارگرفته وحرکات ماهیچه‌های‌مزبور درحال‌آرامش ودرحال انقباضات فعال توسط Color Cinematography فیلم برداری شده وتمام مدارك ثبت شده بودند.

[Downloaded from jmciri.ir on 2024-10-12]

سپس بیماران جهت تزریقهای بیحسی موضعی تنه اعصاب بوسیله محلول Xylocaine آماده شدند و در حدود ۶ سانتیمتر مکعب محول ۲٪ گزیلوکائین در مجاورت تنه شاخه‌های دوم وسوم‌عصب سه قلو یعنی اعصاب Maxillay و Mandibular از طریق کنار استخوان زیگوماتیك بآهستگی تزریق شد وبدین طریق بیحسی موضعی مطلوب درتنه اعصاب فوق بدست آمد.

سپس یك دسته آزمایش‌های دیگر ثبت کننده نشانه‌ها ، یعنی Chronaxia و Electromyography وفیلم برداریهای رنگی از حرکات صورت بلافاصله بعداز اتمام تزریق ویکساعت بعداز آن انجام گردید ومجدداً ثبت شدند.

درگروه اول بیماران مشاهده شدکه از ۷ بیماری که تحت عمل پیوند عصب قرار گرفته بودند در ۵ تن تزریق‌های بیحسی کوچکترین‌اثری درحرکات‌صورت نداشت ولی نزد ۲ تن دیگر مختصر تغییری درحرکات صورت مشاهده گردید .

در گروه دوم از ۵ بیماری که بازگشت خود بخود حرکات صورت داشتند در ۳ تن بعد از تزریق کوچکترین تغییری در حرکات صورت پیدا نشد ونزد یك‌تن مختصری حرکات‌صورت تغییر کرد ونزد بیمارپنجم حرکات‌صورت‌بطورقاطع از کارافتاد.

کانلی درگزارش خود اضافه کرده‌است که دوتن ازسه بیمار اولی که حرکات صورتشان بعداز تزریق بیحسی تغییری نکرده‌بود، قبلاً تحت اعمال‌جراحی رادیکال قرارگرفته وتنه سوم عصب‌سه‌قلو یعنی عصب‌فك تحتانی‌ضمن‌عمل برداشته شده واین دوبیمار بیحسی بعد ازعمل پیدا کرده بودند .

نتایج حاصل شده از مجموع تجربیات فوق نزد هردوگروه‌نشان میدهند که عصب زوج پنجم تاحدی بطور فرعی وفقط دربعضی از موارد در تحرك عضلات حرکتی صورت دخالت دارد ولی عامل اصلی حرکات صورت نمیباشد .

مشاهدات بالینی کانلی :

ضمن آزمایشهای مختلفی که کانلی انجام داده تصادفاً دریك‌مورد بخصوص نتیجه جالبی بدست‌آورده است وآن این که دریك بیمار که قبلاً تحت اعمال رادیکال ناحیه پاروتید قرارگرفته‌وحرکات صورت او خودبخود بازگشته بود پس از یك دوره رادیوتراپی گسترده صورت و پاروتید ، بیمار دچار استخوان مردگی (Osteonecrose) شدید ماستوئید وگوش میانی گشت ولذاتصمیم بعمل مجدد وبرداشتن قسمتی از استخوان گیجگاه گرفته شد. ضمن عمل کار عصب فاسیال توسط جریان برق فارادیك مورد آزمایش قرارگرفت .

موقعیکه جریان فارادیك به‌گانگلیون ژنیکوله وصل شد کانلی مشاهده‌کرد که ماهیچه‌های صورت درطرف عمل ناگهان منقبض شدند . این آزمایش استثنائی چندبار تکرار و با فیلم‌برداری رنگی (Color Cinematography) ثبت وضبط گردید.

کانلی از این موضوع وبعضی مشاهدات دیگر چنین نتیجه‌گرفته است‌که نزد بعضی‌اشخاص یك دستگاه محرکه عصبی ثانوی‌برای حرکت دادن ماهیچه‌های صورت وجود داردکه احتمالاازطریق گانگلیون ژنیکوله و عصب Greater Superficial Petrosal باگانگلیون اسفنوپالاتین وشاخه‌های محیطی آن ارتباط برقرار می‌کند .

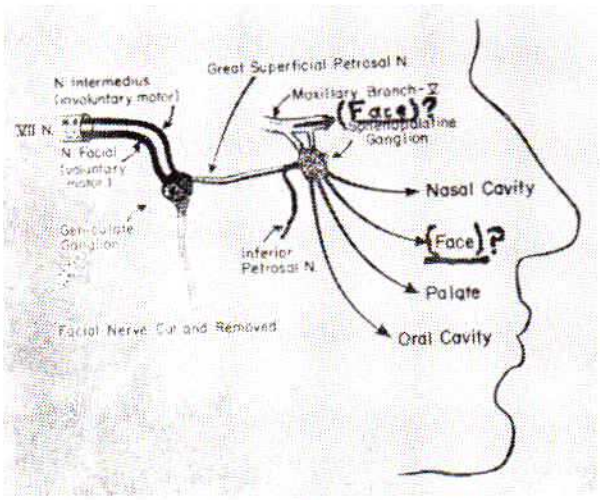

(شکل ۳)

مشاهدات بالینی هیزمارتین (Hayes Martin)

هیز مارتین دو سال بعداز انتشار نخستین گزارش خود در ۸ بیماری‌که قبلا گزارش داده بودکه حرکات صورت آنها خود بخود بازگشت کرده‌اند، نزدیك بیمار، بیك مشاهده بالینی‌جالبی برخوردکرد ونتیجه مهمی از آن بدست آورد .

در این خصوص از نظر تاریخی این موضوع باید بیان شود که موقعیکه Hayes Martin نخستین گزارش خود را در آوریل ۱۹۵۷ بهانجمن بیماریهای اعصاب نیویورك داده بود چند تن از محققین حاضر در جلسه که حاضر بقبول فرضیه هیز مارتین مشعر به وجود ارتباطات احتمالی بین عصب زوج هفتم و زوج پنجم نبودند ، اظهار نظر کرده بودندکه بشرطی حاضر بقبول فرضیه اوخواهند شدکه وی حاضرشود نزد بعضی‌ازاین‌بیماران ودر حضور متخصصین انجمن ، عصب زوج پنجم و یا گانگلیون گاسررا باتزریق‌نوکائین‌بیحس‌کند ونتایج‌بدست‌آمده را ثابت نماید. بدینترتیب چنانچه‌فرضیه هیزمارتین‌درست باشد درصورت بیحس کردن عصب زوج پنجم نزد چنین بیمارانی قاعدتاً باید حرکات بازگشته صورت مجدداً بطور موقت فلج شوند .

[Downloaded from jmciri.ir on 2024-10-12]

هرچند بصورت ظاهر از نظر علمی این آزمایش کاملاً منطقی بنظر میرسد معهذا باتوجه بحالت روحی چنین بیمارانی که مدتهای مدید در اثر ابتلاء به سرطان واعمال جراحی بزرگ وتحمل ناراحتی‌های ناشی از فلج صورت فرسوده شده‌اند واکنون بهبود یافته‌اند ، چنانچه بعلت این آزمایش‌ها فلج تولید شده احتمالاً برنمی گشت ممکن بود جراح مورد مذمت شدیدی قرار گیرد و احیاناً کاربدادگاه بکشد. بنابراین هیزمارتین هیچوقت زیر بار چنین آزمایشهائی نرفت وشرایط همکاران خود را قبول نکرد.

چندی بعد تصادفاً یکی ازبیمارانی که حرکات صورتش خودبخود بازگشته بود وپس از چهار مرتبه عود بیماری وتحمل چهارعمل رادیکال برای درمان عود سرطان هنوز هم صورتش حرکت میکرد ، درحدود دوسال بعدازآخرین عمل جراحی پس‌ازکشیدن یکی‌از دندانهای تباه شده آسیای پائین‌درطرف عمل شده، به‌هنگام یکی از معاینات ماهانه احساس درد شدید وناراحت کننده‌ای در صورت ودرمسیرعصب فك تحتانی ازخود بروز داد . درمعاینات دقیقی که از بیمار بعمل آمد هیچ نوع نشانه‌ای که دلالت برعود مجدد بیماری داشته باشد وجود نداشت ولی بیمار اظهار میکرد که دندان آسیای پائین وی سه‌ماه قبل کشیده شده واز آن زمان ببعد درد ناحیه فك بتدریج بیشتر شده است .

بیمار از مراجعه خود به هیزمارتین نتیجه نگرفت ودرد ادامه داشت ولذا ششماه بعد بیکی از متخصصین اعصاب در بیمارستان دانشگاه کولومبیا در نیویورك مراجعه کرد وپزشك مزبورشاخه سوم عصب سه‌قلو یعنی عصب فك تحتانی را از طریق External Zygomatic Approch آلکولیزه کرد . پس از این تزریق بیمار بلافاصله‌مشاهده کرد که ضمن‌تسکین درد دفعتاً تمام‌حرکات صورت درهمان طرف مجدداً به‌فلج کامل دچار گردیده است . بیمار سه‌ماه بعد مجدداً به هیزمارتین مراجعه کرد واو مشاهده نمود که صورت بیمار کاملا فلج شده است ، ولی در مراجعات بعدی مشاهده‌شد که بتدریج ازششماه بعداز تزریق الکل‌حرکات صورت خود بخود بازگشته است . تااینکه درحدود نه‌ماه‌بعداز تزریق الکل تمام حرکات صورت وهمچنین حس نواحی‌مربوط به‌عصب فك تحتانی بازگشت کامل پیدا نمودند .

مطالعات تشریحی :

مطالعات‌تشریحی‌نشان میدهند که‌ممکنست عصب فاسیال باشاخه‌های عصب زوج پنجم آناستوموزهائی بشرح زیر داشته باشد :

۱ـ از طریق عصب Greater Superficial Petrosal که پس از گذشتن از گانگلیون ژنیکوله بطرف جلوآمده پس‌ازگذشتن‌از زیر گانگلیون گاسر بشاخه‌های سمپاتیك Deep Petrosal Nerve پیوسته ومجموعاً بنام Vidian Nerve ازکف سینوس اسفنوئید گذشته به‌گانگلیون اسفنوپالاتین میرسد .

۲ـ از طریق عصب Lesser Superficial Petrosal که پس‌از پیوستن بیك رشته‌عصب سمپاتیکی که ازاطراف شریان منژه‌میانی میآید و کمی‌ضخیم شدن، به‌گانگلیون اوتیك (Otic Ganglion) ختم میشود.

۳ـ ارتباطهای عصبی‌دیگری علاوه‌برراههای فوق که‌هنوز بدرستی شناخته نشده‌اند .

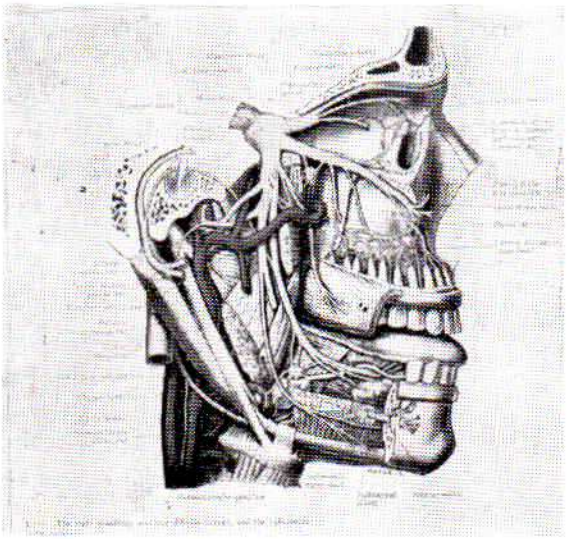

(شکل ۴)

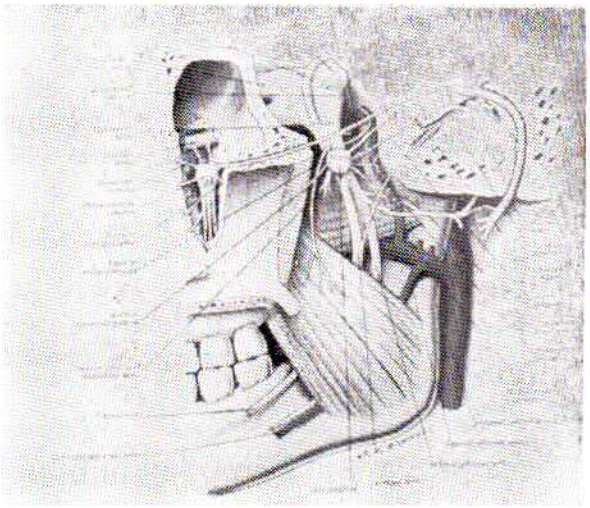

(شکل ۵)

[Downloaded from jmciri.ir on 2024-10-12]

خلاصه و نتایج :

۱ـ عصب فاسیال برخلاف آنچه در گذشته تصور میشد قدرت نوتوانی نسبتاً زیادی دربسیاری از موارد از خود نشان‌میدهد.

۲ـ نوتوانی حرکات‌صورت توسط ترمیم‌عصب وپیوندعصب و بعضی اعمال پلاستیك (Suspensions Techniques) بـا Fascia Lata ویا باقسمتی از ماهیچه ماضغه ممکنست صورت گیرد .

۳ـ دربعضی‌موارد وتحت بعضی‌شرایط دیده شده است که‌حرکات صورت بطور خودبخود بازگشت میکنند .

۴ـ مطالعات بالینی‌وعلمی‌دلالت‌دارندبراین که‌یك‌دستگاه‌ارتباطی ثانوی‌عصبی‌باماهیچه‌های‌صورت‌بطورخفته وجوددارد که‌درصورت لزوم ممکنست بیدار شده ماهیچه‌هـای صورت را حرکت دهد.

۵ـ این دستگـاه عصبی بطور مستقل از تنه اصلی عصب فـاسیال فعالیت‌میکندواحتمالا ازطریق Greater Superficial Petrosal Nerve باگانگلیون اسفنوپالاتین وشاخه دوم عصب زوج پنجم و همچنین از طریق Lesser Superficial Petrosal Nerve با گانگلیون اوتیك وشاخه سوم عصب زوج پنجم ارتبـاط برقرار میشود و همچنین ممکنست ارتباطـات اضافی دیگری عـلاوه بر ارتباطات فوق از طریق هسته‌های مرکزی بین این دو عصب در این دستگاه فعالیت مهم داشته باشند.

۶ـ درمورد ارتباط الیاف عصبی بعدازگانگلیون‌های فوق‌باالیاف ماهیچه‌های محرکه صورت اطلاع دقیقی در دست نیست واحتیاج به‌مطالعات بیشتر ومشاهدات بالینی اضافی دارد .

REFERENCES :

1- Ballance, C. and Duel, A. B.: «The Operative treatment of facial palsy by the introduction of nerve grafts into the fallopian Canal and by other intratemporal methods». Arch. of Otolaryngology, 15: 1, 1932.

2- Brown, J. B., McDowell, F., and Fryer, M.P: «Facial paralysis supported with autogenous fascia lata», Ann. Surg, 172: 5, 1948.

3- Coleman, Claude, C., and Walker, J. C.: «Technic of Anastomosis of the branches of the facial nerve with the spinal accessory for facial paralysis», Ann. Surg. 131: 960, 1950.

4- Conley, J.J.: «Surgical treatment of tumors of the parotid gland with emphasis on immediate nerve grafting». Western J. Surg., 63: 534. 1955.

5- Conley, J.J.:«Facial nerve grafting in treatment of parotid gland tumors. «Arch. Surg. 70:359: March 1955.

6- Conley, J.J.: «Facial rehabitation following radical parotid gland surgery», Arch. of Otolaryngology, 66:58,1957.

7- Conley, J.J.: «Facial nerve grafting», Arch. of Otolaryngology 73: 322, 1961.

8- Conley, J.J.: «Facial nerve rehabilitation.» Proceedings of Canadian Otolaryngological Soc., PP. 47-53, 1961.

9- Conley, J.J.; «Rehabilition in radcial head and neck surgery». New York State. J. Med. 62:224, 1962.

10- Conley, J.J., Pappar, E.M., and kaplan, N.: «Spontaneous return and facial nerve grafting. Trigeminal nerve signifiance». Arch. of Oto., 77: 643, 1963.

11- Conley, J.J.: «Extratemporal bone facial nerve grafting». a review of 57 cases, proceedings of the 14 th biennial Int. Congress. International College Surgeons. Vienna, May, 1964.

12- Conley, J.J.: «Accessory neuromotor pathways to the face,» Trans. Am. Academy oph. Oto., 68: 1064, 1964.

13- Conley, J.J.: «Rehabilitaion in Extratemporal facial nerve damage.» Texas Medicine, 65: 50, 1969.

14- Conley, J.J.: «Treatment of facial paralysis». Surgical Clinics of North America, Vol, 5., No2, April 1971.

15- Conley, J.J., and Janecka, I.: «Neurilemmoma of the facial nerve». Proceedings of the Annual Meeting of the Am. Soc, of Plastic and Reconstructive Surgery, Las Vegas, 1972.

16- Conley, J.J., Hamaker, R.C, and Donnenfeld, H.: «Longstanding facial paralysis rehabilitation»: The Laryngoscope, 84: Dec. 1974.

17- Crabtree, J.A.: «Facial nerve decompression. Causes of failure.» Arch, of Oto. Vol. 95: May 1972.

18- Martin, H., and Helsper, J.T.: «Spontaneous return of function following surgical section or excision of the Seventh Cranial nerve in the surgery of parotid tumors». Annals of Surgery, Vol. 146: 715, Nov. 1957.

19- Martin, H., and Helsper, J.T.; «Supplementary report on spontaneous return of function following surgical section or excision of the Seventh Cranial nerve in the surgery of patotid tumors». Annals of Surgery, 151: 538, April 1960.

20- Kettel, Karsten: «Pripheral facial paralysis in fractures of the temporal bone» Arch. of Oto. 51: 25, 1950.

21- Miehlke Adolf: «Normal and anomalous Anatomy of the facial nerve and an embryological study of the thalidomide catastrophe in Germany»: Trans. Am. Acad. of Oph. and Oto. Page 1030, Nov-Dec. 1964.

22- Pulec, Jack, L.: «Facial nerve grafting». The Laryngoscope. Vol. 79. Page 1562, Sep. 1969.

[Downloaded from jmciri.ir on 2024-10-12]