دیسپلازی فیبروز

گزارش یك مورد

مجله نظام پزشکی

سال ششم ، شماره ۵ ، صفحه ۳۵۷ ، ۲۵۳۶

دکتر محمد علی ابراهیمی*

دیسپلازی فیبروز بیماری نادری است با علت نامعلوم که غالباً بی‌نشانه بالینی منجر به‌تغییر شکل و پیدایش تصاویر ویژه‌ای در استخوانها میگردد. ازنظر آسیب‌شناسی نیز بافت فیبروزجانشین مغز استخوان میشود.

سیر و سرانجام بیماری متغیرولی غالباً خوش عاقبت‌است . دراین مقاله پس از گزارش یك مورد دیسپلازی فیبروز به بحث درباره آن پرداخته میشود.

انگیزه گزارش وبحث درباره این بیماری‌را بدین ترتیب‌میتوان بیان داشت.

۱ـ نادر بودن بیماری.

۲ـ ضایعات بیمار مورد گزارش ازنوع Polyostotic میباشد که از انواع کمیاب بیماری است و خصوصاً جایگزینی در استخوان پیشانی نیز کمتر دیده شده است.

۳ـ جلب توجه همکاران به سرطانی شدن ضایعات در دیسپلازی فیبروز، خاصه اینکه در سالهای اخیر بعداز رادیوتراپی پیدایش تغییرات بدخیمی بمراتب شایعتر شده است.

۴ـ یادآوری طریقه‌تازه‌ای که دردرمان نوع Monostotic بکار رفته وگزارشی از نتایج این روش.

شرح حال:

کاظم ـ ع، ۳۱ ساله ، اهل خوانسار ، بعلت درد دنده‌های طرف چپ درحوالی خط زیر بغلی میانی به بیمارستان مراجعه کرده است . شروع بیماری را از یك سال قبل ذکر میکند که بدنبال جابجا کردن چیزهای سنگین درناحیه مذکور احساس درد نموده و در سه ماه اخیر درد شدت یافته است .

نیمه چپ صورت بیمار خصوصاً استخوانهای فك فوقانی وپیشانی طرف چپ تغییر شکل یافته، کاملا برآمده و صورت غیرمتقارن است (شکل‌های شماره ۱ـ۲).

دید چشمها طبیعی‌ومختصر اگزوفتالمی درطرف چپ وجود دارد. بیمارتغییرات استخوانی‌صورت خودرا مادرزادی میداند وشروع آنرا بخاطر ندارد، هیچگونه اختلالی در اعصاب مغزی ونخاعی بیمار موجود نیست. درناحیه دنده‌ها هیچگونه برآمدگی یا عدم تقارن وجود ندارد ولی فشار این ناحیه دردناك است ، از سایر دستگاههای‌بیمار معاینه‌کامل بعمل‌آمد علامت مرضی مشاهده نشد. آزمایشهای خون وادرار بیمار طبیعی وتنها الکالین فسفاتاز بیمار ۳۵ واحد Kings است.

پرتونگاری جمجمه ضخامت فوق‌العاده در استخوان پیشانی، فك وقاعده جمجمه طرف چپ را نشان میدهد. استخوان‌های جمجمه فشرده و پررنگ میباشند(شکل شماره ۳).

پرتونگاری دنده‌ها در قوس خلفی از دنده هفتم تا دهم در طرف چپ سینه نشانه‌های‌توسعه‌یافتگی (Expansion) همراه با تصاویر حفره‌ای بی‌علائم انهدام درقشر مشهود است (شکل شماره ۴) .

پرتونگاری از سایر استخوانها بعمل آمدکه طبیعی بودند.

جمع نشانه‌های فوق دراین بیمار مسئله‌دیسپلازی فیبروز را مطرح میکردکه بانمونه برداری ازدنده‌ها و جمجمه تشخیص فوق تأیید گردید .

* دانشکده پزشکی پهلوی ـ دانشگاه تهران.

[Downloaded from jmciri.ir on 2025-06-14]



شکل ۱

شکل ۲

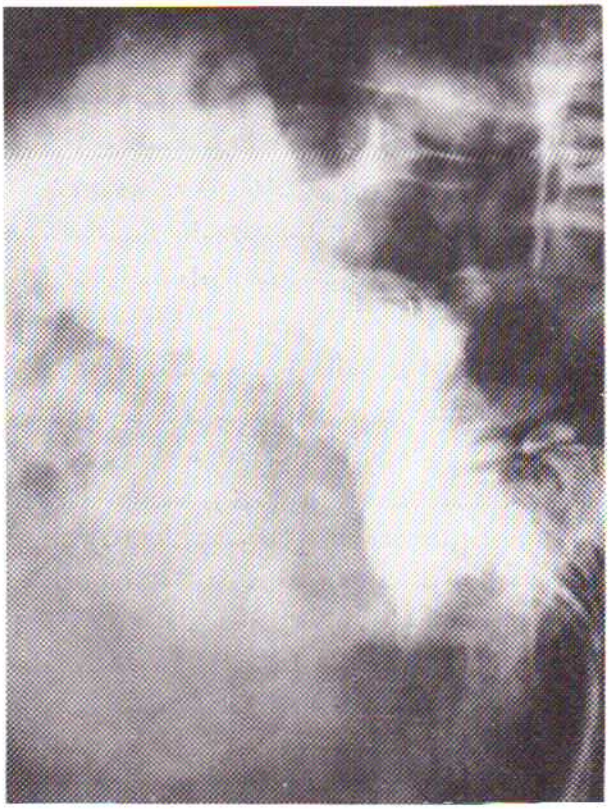

شکل ۳

شکل ۴

[Downloaded from jmciri.ir on 2025-06-14]

آسیب شناسی: بررسی آسیب شناسی نشان میدهد کـه در نمونه فرستاده شده بافت همبند فیبروماتو وجود داشته است که در آن تیغه‌های متعدد استخوانی مشهود میباشد. تیغه‌های استخوانی دارای حـاشیه‌های شبه استخوانی نسبتاً وسیع هستند. در اطراف اکثر نزدیك بتمام تیغه‌ها واکنش استئوبلاستیك وجود ندارد، بهمین جهت بنظر میرسد کـه استخوانی شدن بافت همبند بصورت دیسپلازی میباشد. معهذا درتعداد کمی از تیغه‌ها واکنش استئوبلاستیك دیده میشود. یافته‌های بافت شناسی بادیسپلازی فیبروز مطابقت دارد که تشخیص دیسپلازی فیبروز داده شد.

بعلت پراکنـدگی ضایعات از انجام هر نـوع عمل جراحـی خودداری بعمل آمد و بیمار تحت نظر قرار گرفت تا با کنترل پرتونگاری و آسیب‌شناسی درصورت لزوم تحت عمل قرار گیرد. بنظر میرسید بیماری دراستخوان‌های جمجمه متوقف باشد وچون سن بیمار ازسی سال متجاوزاست احتمال توقف بیماری دردندنده‌ها نیز زیاد است (۵). ده ماه بعد بیمار مجدداً مراجعه کرد که با کنترل پرتونگاری، هیچگونه تغییری در ضایعات مشاهده نشد.

بحث:

نـام دیسپلازی فیبـروز نخستین بـار در سال ۱۹۵۸ تـوسط Lichtenstein پیشنهاد شدکـه امروزه از طرف همگان پذیرفته شده است، نامبرده دو شکل بیماری را نیز شرح داده است (۷).

1- Polyostotic Fibrous Dysplasia

2- Monostotic Fibrous Dysplasia.

آلبریت(۱۹۳۷)قبلادرشرح سندرم‌خود(Albright Syndrome) از این بیماری بنام Osteitis Fibrosa Disse-minata (O. F. D.) یادکرده بودکه آنرا باید جدا یا شکل خاصی از این بیماری بشمار آورد(۱).

دیسپلازی فیبروز بیماری نادر است با علت نامعلوم، از آنجا که عارضه غالباً یك طرف بدن را مبتلا میسازد مسئله ارثی بودن در این بیماری مورد توجه قرار گرفته است. اما Hall بسال ۱۹۶۲ در بررسی کروموزمهای خون محیطی این بیماران هیچگونه‌مسئله غیر عـادی نیافته است(۵). بیماری غالباً در سنین پنج تا پانزده سالگی شروع وبعدها متوقف میگردد. آماری که میزان شیوع این بیماری را روشن سازد در دست نیست.

در آمار Kennedy, V. A. Hospital در مدت هفت سال با پذیرش ۱۹۰/۰۰۰/ بیمار تنها یك مورد Polyostotic F.D. وچهار مورد Monostotic F.D. داشته‌اندکه باین ترتیب باید میزان وفور عارضه‌را یك‌در ۴۰/۰۰۰/ درامریکا دانست (۱۲).

بیماری به سه شکل بالینی تظاهر میکند.

۱ـ تغییرات استخوانی در یك استخوان محدود میشود. (Monostotic)

۲ـ چنداستخوان خصوصاً استخوانهای‌بلند یك‌طرف بدن‌را مبتلا میسازدکه بمراتب ازنوع قبلی نادرتراست(Polyostotic)(۱۲).

۳ـ شکل مخصوص منتشر بیماری کـه غالباً در زنان دیده میشود ومعمولا همراه اختلال‌های غددمترشحه داخلی‌است. پیدایش‌بلوغ پیشرس کـه در این بیمـاران توسط آلبریت تأکید شده است، بصورت قاعدگی زودتر از موعد ـ تغییرات ثانوی جنسی و رشد استخوانی‌پیشرس‌تظاهرمیکند ولی‌اخیراً موردی گزارش‌شدکه با تأخیر درقاعدگی وتغییرات‌ثانوی تناسلی همراه بوده است(۸). اختلال‌درسایرغددمترشحه‌داخلی‌بصورت آثاری ازهیپرتیروئیدیسم وهیپرآدرنالیسم نیزدیده میشود(۶). سابقاً بیماری‌را باهیپرپارا-تیروئیدیسم‌نیزاشتباه میکردند. حتی‌مواردی جهت‌جستجوی هیپر-پلازی و یا آدنومای پاراتیروئید نیز تحت عمل قرارگرفته‌اند. در سالهای اخیر مواردی از بیمـاری انتشار یافت‌که بعلت مشی حاد پیشرونده و تمایل شدید به‌بازگشت با اشکال کلاسیك‌متفاوت بودند. سه‌مورد ازاین‌بیماران‌اخیراً گزارش‌شدکه درهرسه کودك ضایعه در یك استخوان متمرکز بود (۳).

استخوان‌هائیکه بیشتر درمعرض بیماری قرار دارند در درجه‌اول استخوان ران ولگن سپس قاعده جمجمه ـ استخوان پشت سری-دنده‌ها-درشت نی-انگشتان واستخوانهای کف دست وپا میباشند. اخیراً موردی‌انتشاریافت که عارضه‌جسم مهره‌های هفتمین گردنی وپنجمین سینه‌ای را نیز مبتلا ساخته بود Malin (۱۹۷۴)(۸). تغییرات استخوانی در جمجمه بصورت افزایش‌فعالیت استخوان-سازی و ضخیم شدن استخوان‌هـای قاعده و استخوان پشت سری است و عده‌ای بلوغ پیشرس را نتیجه فشار استخوانهای جمجمه بر هیپوتالاموس میدانند (۶، ۱۲).

بطورکلی‌ضایعات‌حفره‌ای دردندنده‌ها بندرت دیده‌میشوند. باحتمال زیاد قسمت عمده این‌قبیل‌ضایعات نتیجه بیماری دیسپلازی فیبروز است.

Barrett بسال ۱۹۵۵ دربررسی پنجاه مورد تومور اولیه دنده‌ها چهارده مورد دیسپلازی فیبروز یافت (۲).

نشانه‌ها

از نظر علائم غیراز تغییراتی که ذکر شد باید از وجود احتمالی لکه‌هائی‌برنگ قهوه‌ای روشن روی پوست بیماران یادکرد، این لکه‌ها تنها در نوع منتشر بیماری که بااختلال‌های غدد مترشحه داخلی همراه است، دیده میشوند.

[Downloaded from jmciri.ir on 2025-06-14]

لکه‌ها وضایعات استخوانی معمولا در یك طرف بدن ظاهر میشوند. گاهی یك لکه بقدری وسیع است که قسمتی از نیم تنه را میپوشاند (۱۲).

وقتی لکه‌های فوق در نزد دختری جوان همراه با اختلال‌های غدد مترشحه داخلی و بلوغ پیشرس ظاهر میشوند. «علائم سه گانه» و یا سندرم آلبریت را تشکیل میدهند که نامبرده درسال ۱۹۳۷ آنرا شرح داده است (۱).

بطور کلی بیماری ممکن است بی‌نشانه باشد. درد غالباً در نتیجه شکستگی‌های خودبخود عارض بیمار میگردد.

آمار نشان میدهد که درجنس مرد هفتاد درصد از موارد لنگیدن و درد از شکستگی و درجنس زن بیست و پنج درصد موارد خونریزی از مهبل علت مراجعه بیماران را تشکیل میدهد (۱۲).

جوانترین بیمار گزارش شده دختر سه ماهه‌ایست که بعلت خونریزی از مهبل و مسن‌ترین آنان مرد شصت و هشت ساله‌ایست که بعلت دردهای استخوانی مراجعه نموده است و هر دو بیمار از بخش آلبریت گزارش شده‌اند (۱۲).

پائین افتادگی یك طرفه پلك خصوصاً همراه ضایعات استخوانهای جمجمه دیده میشود و گاهی پیشرفت ضایعات استخوانی منجر بکوری بیمار میگردد (۱۲).

از نظر آزمایشگاهی تغییرات خاصی دراین بیماری دیده نمیشود. کلسیم ادرار طبیعی است. دفع کلسیم از مدفوع ممکن است بیش از معمول باشد. اندازه گیری هورمونهای جنسی و تیروئید احتمالاً دربعضی موارد بالاتر ازمعمول است. گرچه بعلت فعالیت استخوان‌سازی، بالابودن الکالین فسفاتاز امری طبیعی است اما گزارش‌هائی موجود است که مؤلفان بالارفتن سریع الکالین فسفاتاز را خصوصاً بعداز رادیو تراپی از نشانه‌های بدخیم شدن بیماری میدانند. در بررسی‌های Pritchard بسال ۱۹۵۱ الکالین فسفاتاز در سی و چهار تن از هفتاد بیمار مبتلا به نوع Polyostotic بالا بوده ولی نامبرده در مورد بالا رفتن الکالین فسفاتاز در نوع Monostotic گزارشی نداده است(۱۰).

احتمالاً میزان Hydroxyproline نیز درادرار این بیماران بالا میرود. پرتونگاری متوالی ازمحل ضایعه نشان میدهد که عارضه از مغز استخوان شروع شده و کم کم توسعه مییابد. تغییر شکل در استخوانها گاهی شدید است. استخوانی که ضایعه در آن متمرکز است حجیم شده و در ضخامت آن حفره‌ها و تیغه‌های استخوانی که حفره‌ها را از هم جدا میکنند، دیده میشود. چنین تغییراتی خصوصاً در استخوانهای جمجمه بیشتر بچشم میخورد.

اگرضایعه نزدیك غضروف اپی‌فیزر استخوانهای دراز باشد گاهی در اثر تحریك بطول استخوان افزوده شده و در نتیجه اندامها مساوی میشوند. تصویر در استخوان‌های دراز غالباً حفره‌ای و در دنده‌ها دوکی شکل با قشر بسیار نازك میباشد (۶). (شکل‌های شماره ۵-۶-۷).

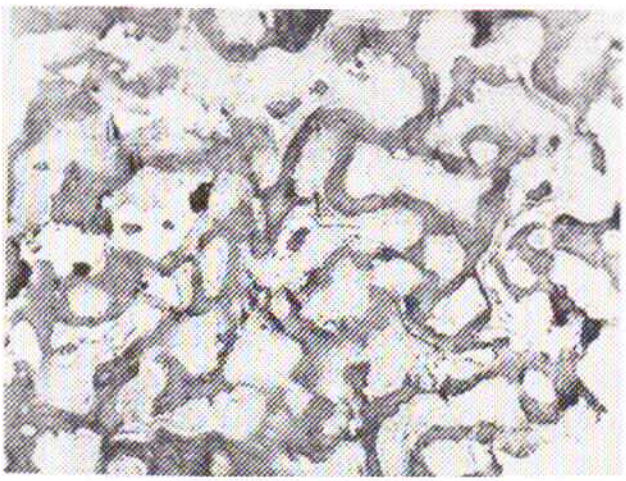

شکل ۵

شکل ۶

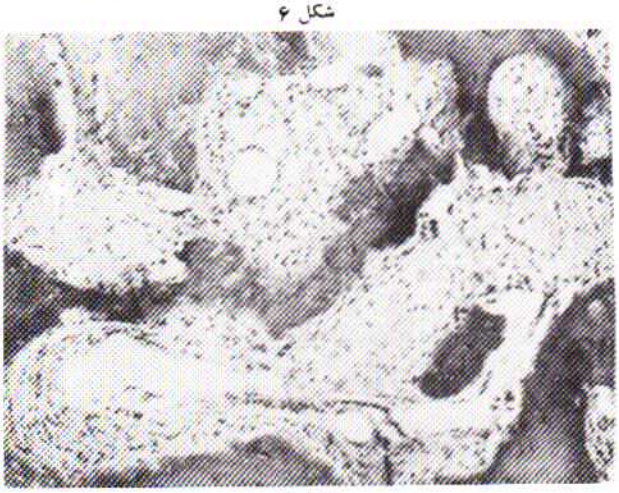

شکل ۷

[Downloaded from jmciri.ir on 2025-06-14]

از نظر آسیب‌شناسی در کانونهای بیماری بافت فیبروز جانشین مغز استخوان شده است و تیغه‌های استخوانی نامنظم در این نواحی دیده میشود . نواحی عروقی و نواحی غضروفی مشابه آنچه در Fibrocystic disease; Osteitis Fibrosa دیده میشود، در اینجا نیز مشاهده می‌کنیم. بالغ نشدن و بی‌تغییر ماندن سلولها از اختصاصات دیسپلازی فیبروز است.

در بعضی کتب درسی حتی تاسالهای ۱۹۷۰ ذکری از بدخیم‌شدن ضایعات به‌میان نمیامد و گزارش میکردند که تغییرات بدخیمی دیده نشده است (۱۶).

ولی در سالهای اخیر جمعاً پنجاه مورد بدخیمی توسط Pons درسال ۱۹۷۴ جمع‌آوری ومنتشر شد که خصوصاً بعداز رادیوتراپی بوجود آمده بودند.

برای نمونه و آشنائی با تغییرات بدخیمی این بیماری ازهشت مورد که توسط Nowaki در سال ۱۹۷۴ انتشار یافته است ، میتوان نام برد (۱۱-۹).

فیبروسارکوما	۴ مورد
کندرو فیبروسارکوما	۱ «
سارکومای In - Situ	۱ «
استئوفیبروسارکوما	۱ «
کندرو سارکوما	۱ «

نامبرده توصیه میکند که کانونهای دیسپلازی باید سالها تحت مراقبت رادیولژیك و آسیب شناس قرار گیرند (۹).

Barbers درسال ۱۹۷۴ بابررسی نوشته‌های پزشکی منتشر شده، رادیوتراپی را درسرطانی شدن این بیماری مؤثر میداند (۴).

Pritchard بسال ۱۹۵۱ دربررسی ۲۵۶ مورد دیسپلازی فیبروز ۱۳ مورد بدخیمی یافته است (۱۰).

در تشخیص افتراقی بیماری باید به‌ضایعات فیبروز بافت‌ها ـ حفره‌ها ـ نوروفیبروماتوز ـ آنوریسم ـ Nonossifying - Fibroma و کندرو میکسوئید فیبروما توجه داشت . خصوصاً در نوعی از گرانولوم ائوزینوفیلیك و تومور غضروفی که فقط یك استخوان ضایعه می‌بیند تنها با نمونه برداری (بیوپسی) قابل تشخیص است.

درمان :

تاسالهای اخیر درمان خاصی برای بیمار توصیه نمی‌شد تنها تراش استخوان و در صورت وجود شکستگی‌های خود بخود درمانهای شکسته بندی و استفاده از پیوند مورد توجه بود. آنطورکه از گزارش‌ها استنباط میشود، عده‌ای رادیوتراپی‌را نیز در درمان بیماری بکار گرفته‌اند که نتایج نامطلوب بیار آورده است.

اخیراً درمورد ضایعات یك استخوانی توصیه‌میشود که حتی‌المقدور استخوان آسیب دیده بطور وسیع همراه پریوست برداشته شود ودرصورت لزوم ازپیوند استخوان استفاده گردد. دربین بیمارانی که بدین ترتیب عمل شده‌اند سه مورد را میتوان نام برد که به ترتیب ۱۱ سال ، ۹ سال و ۸ سال تحت نظر بوده و هیچگونه نشانه بازگشت بیماری درآنان دیده نشده است (۹). گرچه نظر براین‌است که بیماری در کودکی و بلوغ شدت یافته سپس آرام میگیرد. اما میتوان این موارد را بهبود یافته تلقی کرد.

لازم بیادآوری است که در چند بیمار که مدت ۲۲ سال تحت نظر بوده‌اند وسعت در کانونهای بیماری، وپیدایش کانونهای جدید مشاهده شده است (۱۲).

در موارد پیشرونده از هورمون Calcitonin نیز مصرف شده که اثر قطعی نداشته است . در صورت پیدایش تغییرات بدخیم پیش آگاهی بیماری تغییر کلی مییابد که هنوز بعلت عدم بررسی کافی اظهار نظر قطعی نشده است (۶).

خلاصه:

در این مقاله یك مورد دیسپلازی فیبروز استخوان از نوع Polyostotic گزارش شده سپس درباره این بیماری بحث شده است . تغییرات بدخیم خصوصاً بعد از رادیوتراپی دیده میشود . در مواردی که ضایعه دریك استخوان جایگزین شده باشد برداشتن کامل استخوان واستفاده از پیوند درمان قطعی بیماری بشمار میرود.

REFERENCES :

1- Albright, F., et al: Syndrome characterised by osteitis fibrosa disseminata, areas of pigmantation and endocrine dysfunction, with precocious puberty in females; New. Eng. J. Med. 216: 747, 1937.

2- Barrett, N. R.: Primary tumours of rib. Brit. J: Surg. 43; 113 - 132, 1955.

3- Blauth, W., and Maves, H.: Problemes in treating the aggressive form of fibrous dysplasia. Orthop. Univ. Klin: Tubingen. Z.Orthop. 112/2, 230 - 235, 1974.

[Downloaded from jmciri.ir on 2025-06-14]

4- Barber, H. M., and Naffield.: Osteogenic sarcoma arising in irradiation monostotic fibrous dysplasia. Orthopedics (Oxford) 7/1. 1 - 13, 1974.

5- Hall, P.: Albright, S.: Syndrome in adult male with psychiatric symptoms. Brit. J. M. 2: 1159 - 1161, 1962.

6- Kemple, H., and Silver, H.: Current Pediatric Diag - Treat., PP. 854, 1970.

7- Lichtenstein, L. : Polyostotic Fibrous dysplasia. A.M.A. Arch. Surg. 36: 874. 1958.

8- Malin, J. P., and Wend, S.: An aspect of fibrous dysplasia (Mainz) Forschr., Rontgenstr. 121/1, 12-20 1974.

9- Nowaki, M., Meyza, J.: Clinical observation on malignant transformation of fibrous dysplasia of bone Pol: TGI - LEK: 29/34, 1465 - 1467, 1974.

10- Pritchard, J: E.: Fibrous dysplasia of the bones. Am. J. Med. Sc. 222: 313 - 332, 1951.

11- Pons, A., and Arlet, J., et al : Malignant degeneration of fibrous bone dysplasia. Ann. Radiol., 17/7, 713 - 720, 1974.

12- Burker, R.H. : Polyostotic Fibrous Dysplasia. J. Thor. and Cardiovas. Surg. 4/2 : 241 - 246, 1965.

[Downloaded from jmciri.ir on 2025-06-14]