بیماری نیمن پیک نوع B

گزارش و بحث یك مورد

مجلهٔ نظام پزشکی
سال ششم ، شمارهٔ ۵ ، صفحه ۳۸۳ ، ۲۵۳۶

دکتر نصرت‌الله سلجوقی ـ دکتر داریوش سامی ـ دکتر یوسف ساخائی ـ دکتر مرتضی مشایخی*

تعریف :

نیمن‌پیك بیماری ارثی نادری‌است که بعلت اختلال در متابولیسم فسفولیپیدها مخصوصاً اسفنگومیلین‌ایجاد میشود وپیش‌آگاهی‌آن بد است وغالباً منجر به مرگ زودرس میگردد . این بیماری را به اسامی متعدد دیگری از قبیل Lipoid Histiocytosis. Lipoid Reticuloendotheliosis, Essential Xanthematosis. Histiocytic & Reticulocytic Sphingomyelinosis نامیده‌اند. غیراز شکل کلاسیك بیماری. اشکال غیرعادی دیگری نیز شرح داده‌اند. نخستین مورد بیماری در سال ۱۹۱۴ توسط Niemann در دختر بچه ۶ ماهه‌ای گزارش شده و او تشابه این بیماری‌را با بیماری گوشه‌بیان کرده‌است. بعدازاو Ludwig Pick بین‌سالهای ۱۹۲۲ و ۱۹۲۸ شرح‌کاملی از آسیب شناسی بیماری را منتشر کرد. Bloom و Kern در سال ۱۹۲۸ تجمع فسفولیپیدها را دربافت‌ها مشاهده‌کردند وبالاخره Klenk درسال ۱۹۳۴ نشان دادکه نوع فسفولیپید جمع شده بیشتر اسفنگومیلین است.

شواهد موجود نشان میدهد که بیماری بصورت صفت اتوزوم مغلوب منتقل میگردد (۳ـ۴) وبخاطرهمین‌زمینه ارثی وپیدایش نشانه‌های بالینی ازاوان تولد وعدم موفقیت درایجاد تجربی‌آن، این بیماری را نمیتوان یك بیماری اکتسابی بحساب آورد.

نخستین نظریه درمورد پیدایش‌بیماری این بود که چربیها در بدن بیش‌ازقدرت مصرف ساخته شده و درنتیجه ابتدا در ماکروفاژها سپس درسایر سلولهای بدن جمع میگردند (۳). بررسی بامواد رادیواکتیو نشان میدهد که فسفولیپیدها تقریباً درتمام سلولهای بدن ساخته میشود و مقدار آنها دراعضاء بدن متفاوت است ولی در بیماری نیمن پیك نسبت تجمع چربی ساخته شده در اعضاء مختلف نسبت به طبیعی یکسان نیست .

فرضیه دیگر این بودکه نوع اسفنگومیلین ساخته شده در بدن این‌بیماران غیرطبیعی است و تجمع این ماده غیرطبیعی به‌اعضاء بدن مخصوصاً مغز صدمه میزند. بررسیهای دیگر این فرضیه را رد کرده است.

نظریه جدیدتر کمبود آنزیم اسفنگومیلیناز است که در این مورد الزاماً کمبود خودآنزیم اسفنگومیلیناز ممکن‌است موجود نباشد بلکه عوامل‌دیگری درمحیط عمل آنزیم مثل کوفاکتورها یافعال کننده‌های آنزیم ـ هورمونها یا پروتئینهای پیشتاز ممکن است عیبی داشته یا مواد متوقف‌کننده عمل آنزیم بوجود آمده باشند. مطالعات‌جدیدنشان‌میدهد که حداقل دردو نوع A و B واحتمالا نوع C بیماری(۵)، کمبودآنزیم‌اسفنگومیلیناز که برای‌هیدرولیز کردن‌اسفنگومیلین‌لازم‌است وجوددارد. درروش کروموژنیك(۵) برای‌تعیین کمبود آنزیم اسفنگومیلیناز، اسفنگومیلین را بارادیو کربن یا رادیو ئیدروژن باردار کرده و فعالیت اسفنگومیلین را ازروی قدرت هیدرولیز کردن‌آن اندازه میگیرند. اسفنگومیلین را میتوان از کشت بافت کبد با فیبروبلاستهای پوست یا کشت

* دانشکده پزشکی پهلوی ـ بیمارستان شماره ۳ کمك.

[Downloaded from jmciri.ir on 2024-10-12]

لنفوسیتها بدست آورد. در عمل از ماده دیگری بنام
2-Hexadecanoylamino-4-Nitrophenylphosphorylcholine
استفاده میگردد. با این روش میتوان افراد هتروزیگوت را از روی قدرت نسبی هیدرولیز آنها باز شناخت. متأسفانه این‌روش با همه دقتی کـه دارد گران قیمت و محتاج وسائل دقیق است و آزمایشگاههای معمولی قادر به انجام آن نیستند . باآمنیوسنتز در زن‌های حـامله‌ای که قبلا نوزاد مبتلا به نیمن پیك بدنیـا آورده‌اند وتعیین قدرت آنزیم اسفنگومیلیناز از کشت سلولهای مایع آمنیوتیك میتوان بیماری را در داخل رحم تشخیص داد و مانع بدنیا آمدن طفل بیمار شد (۴ ـ ۶).

در حدود یك چهارم بیماران از نژاد یهود هستند . نسبت ابتلاء زن ومرد مساوی است. شیوع بخصوصی در تقدم و تأخرزایمانها یاشیوع فصلی‌برای ابتلا وجود ندارد. وزن نوزادان مبتلا موقع تولد طبیعی است. همچنین نوع تغذیه یا سن والدین ارتباطی با شروع زودتر یا شدت بیماری ندارد.

تعیین زمان‌دقیق‌شروع نشانه‌هامشکل‌است زیرا این‌بستگی‌به‌دقت والدین و میزان زیرکی سئوال کننده دارد.

در حال حاضر حداقل پنج نوع مختلف بیماری را شرح داده‌اند (۱۵ـ۱۷). جدول زیر خصوصیات این پنج نوع را بطورخلاصه نشان میدهد. نوع D بنـام نوا اسکونیـا (Nova Scotia) نامیده میشود.

نشانه‌های بیماری دربیماران مختلف‌کاملا متفاوت است ولی‌برای هر رده ثابت میباشد. در شیرخـواران، یبوست شدید ، اختلال تغذیه، برنشیت وذات‌الریه‌های مکرر دیده میشود. از ۱۸ بیمار کروکر (۱) پنج نوزاد دچـار یرقان بودند که از موقع تولد ظاهر و سه تا چهار ماه دوام داشته است . در یکی از بیماران ، یرقان ازنوع انسداد خارج‌کبدی بعلت‌بزرگی غدد لنفاوی بوده است . در بقیه علت یرقان دقیقاً روشن نشده است. بزرگی شکم بعلت بزرگی‌کبد و طحال معمولا بین یك تا سه سالگی جلب‌نظر میکند. دراوائل بیماری‌کبد بزرگتر از طحال است (بیمارمورد گزارش) ولی‌بعداً طحال بزرگتر ازکبدحس میشود. یك‌علامت مشترك در همه بیماران وجود دارد و آن بدی حال عمومی وسیر پیشرفت بیماری است. در اشکال شدید بزرگی غدد لنفاوی وجود دارد که ممکن‌است نرم یا سفت باشد. نشانه‌های جلدی بصورت بثورات جلدی، پررنگ‌شدن پوست ودر یك موردگزانتوگرا ـ نولوما گزارش‌شده‌است(۷). نشانه‌های‌چشمی‌غیراز رسوب چربی ولکه قرمز گیلاسی (Cherry red spot) در ته چشم، کدورت عدسی و وجود کـدورت مخصوصی را در قرنیه (۱۴) گـزارش کرده‌اند نشانه‌های‌عصبی‌بصورت اختلال رشدوتکامل‌عصبی،غیراز نوع B بیماری ، در سایر انواع بصورت سفتی و تحلیل عضلات ساق پا، ازبین رفتن حس لمس، گاهی بروز حرکات خارج‌هرمی وباپیشرفت بیماری، کری و کوری ممکن‌است ظاهر گردد. دادن بیهوشی در این بیماران یا زایمان اجباری در مـادران متضمن مخاطراتی است که باید احتیاط کرد (۱۵).

علت مرگ معمولاً لاغری و ضعف شدید و آماس و عفونت برنش و ریه‌ها (برونکوپنومونی) است. تعیین پیش‌آگاهی دقیق دراین بیمـاران مشکل است . طولانی‌ترین عمری که در شرح حـال بیماران مورد مطالعه ماگزارش شده ۱۹/۵ سال‌بوده‌است (۱).

مهمترین نشانه آزمایشگاهی بیمـاری وجود سلولهـای محتوی حبابهای چربی درمغز استخوان، طحال و خون محیطی و نشان دادن کمبود آنزیم اسفنگومیلیناز است .

اندازه این سلولها ۱۵ تا ۹۰ میکرون بوده معمولا محتوی یك هسته در وسط یـا درکنار سلول و بندرت محتوی چندین هسته هستند. درلامهائی‌که خوب آماده شده‌اند ۲ تا ۴ هستك نیزدیده

(جدول)

نوع بیماری	بزرگی‌کبد وطحال	شروع نشانه‌های عصبی	مقدار چربی: خون	مقدار چربی: بافت‌ها	زمان مرگ
نوع A یا کلاسیك	++++	اوائل شیرخوارگی	++	++++	۱ـ۲ سالگی
نوع B	++++	ندارد	++	++++	» » »
نوع C	++	اواخر شیرخوارگی	ندارد	++	۳ـ۷ سالگی
نوع D	+++	اوائل تا اواسط کودکی	ندارد	++	۱۲ـ۲۰ سالگی
نوع E	یا نوع بالغین که تظاهرات بیماری برای نخستین‌بار بعداز سن بلوغ پیدا میشود.				

خصوصیات ۵ نوع بیماری نیمن پیك بطور خلاصه

[Downloaded from jmciri.ir on 2024-10-12]

میشود. سیتوپلاسم سلول رنگ پریده و با رنگ آمیزی معمولی حبابدار بنظر میرسد با بزرگ‌نمائی قوی میکروسکپ سیتوپلاسم دارای حبابهای کوچك زیادی است که بهم چسبیده‌اند. با رنگ آمیزی اختصاصی اطلاعات بهتری میتوان کسب کرد. مثلا بارنگ Scharlach R یارنگ‌آمیزی سودان این‌حبابها برنگ نارنجی یا قرمز، بارنگ‌سیاه سودان برنگ خاکستری، با رنگ‌آمیزی Baker's برنگ‌سیاه یاخاکستری و بارنگ Smith Dietrich آبی مایل به‌سیاه و بارنگ اسید اسمیك (Osmic Acid) (۱۸) برنگ‌سیاه درمیآیند. سلولها دارای دانه‌های pas مثبت هستند و چربی داخل آنها دارای انکسار مضاعف نیست . با رنگ‌آمیزی فلوئوروسنت و نور پلاریزه‌داخل سیتوپلاسم دانه‌های سبزدرخشان مدور تك تك یا بصورت زنجیره دراز دیده میشود که بنام Myelin Figures نامیده شده است. این دانه‌ها غیراز بیماری نیمن‌پیك درشرایط دیگری‌نیزمشاهده میشوند. منشاء اصلی آنها روشن نیست. بنظرمیرسد که‌این‌سلولهاهمان ماکروفاژها باشند که دراثر تجمع چربی‌تغییرشکل داده‌اند وتجمع چربی‌خارج سلولی نیز نتیجه‌تجزیه همین‌ماکروفاژها باشد و اینکه چرا این‌سلولها درمخاط وجود ندارند، شاید بعدازتجزیه شدن قابل‌دیدن نیستند (۱۱).

آزمایش‌سلولهای چربی بامیکروسکپ الکترونیك(۱۵) انکلوزیونهای‌چربی سیتوپلاسمیك راکه بصورت طبقه طبقه یا تیغه‌تیغه قرار دارند ، نشان میدهد . این طبقات چربی توسط Lynn و Terry در سال ۱۹۶۷ بنام Membranous Cytoplasmic Bodies یا به اختصار M.C.B وتوسط Lazarus و همکارانش بنام Lipid Cytosomes یا L.C نامیده‌شده‌است.تیغه‌های‌چربی به اشکال مختلف مثل ساقه منحنی و دایره و بصورت چند لایه و باقواصل‌معین دیده‌میشوند. لایه‌های LC یا MCB درمونوسیت‌های خون محیطی و لنفوسیت‌ها و ائوزینوفیلها شرح داده شده است. این‌دانه‌ها محتوی‌اسید فسفاتازاست و به‌نظر Vethamany منشاء آنها از سلولهای گلژی است (۱۳).

آزمایش‌های دیگرعبارتند: از اندازه‌گیری چربی‌های تام سرم ، فسفولیپید. کلسترول،کاروتنوئید سرم و ویتامین A سرم که‌نتایج متغیری دارند. بنظرمیرسد که در بیمارانیکه تجمع فسفولیپید در احشاء آنها زیاد است مقدار چربی سرم بالا باشد.

در بیماران «کروکر» آنهائیکه فسفولیپید و کلسترول سرم بالا داشته‌اند ازنژاد یهودبوده‌اند. همچنین در یك‌بیمار ازاین‌گروه که گزانتومهای جلدی داشته‌است ، چربیهای سرم بالا بوده وبا پائین‌آمدن چربی سرم گزانتومها ازبین رفته است و با بالارفتن مجددچربی سرم، گزانتومها بازنگشته است. درگزارش دیگری از یك بیمار که گزانتوگرانولومای‌جلدی داشته چربی‌های سرم بالا بوده است (۷).

تجزیه‌چربیهای‌تجمع یافته دراحشاء نشان میدهد که‌بیشترآنهااز نوع فسفولیپید و بطور متغیر کلسترول است . مقدارکلی و نسبی اسفنگومیلین‌افزایش یافته‌است. مهمترین وجه تمایزاسفنگومیلین این است که در محلولهای چربی نسبت به صابونی شدن مقاوم هستند و بدین‌طریق در محیط‌آزمایش، مونوآمینوفسفاتیدها مثل لسیتین و سفالین هیدرولیز میشوند ولی اسفنگومیلین بی‌تغییر باقی میماند.

مطالعات انجام شده روی بیماران نوع A ـ B نشان میدهدکه دفع اسفنگومیلین از راه ادرار زیاد شده (۸ و ۹) و احتمالاً این میتواند یك راه تشخیصی برای بیماری باشد. بنظر میرسد وجود عفونتهای مجاری ادراری ارزش این آزمایش را محدود میکند.

در لنفوسیتهای خون حبابهای متعدد بین یك تا ۲۰ عددگزارش شده است. حتی این حبابها را در والدین بیماران مبتلا نیز گزارش کرده‌اند (۱۶).

در بیماریهای دیگری نیز حبابی شدن سلولها ممکن است دیده شود ازآن جمله در لوسمی و درگرانولوسیت‌های درحال ازبین رفتن، دربیماری تی‌ساکس نیز نظیر این حبابها شرح داده شده است (۱۹) . لنفوسیت‌های حبابدار را در بیماری‌گوشه‌گزارش نکرده‌اند.

بقیه یافته‌های آزمایشگاهی رویهمرفته معمولا طبیعی‌است. کم‌خونی وجود دارد ولی هیچوقت شدید نیست .

علائم رادیولژی عبارتند از ارتشاح منتشرگاهی ارزنی درریه‌ها و ندرتاً وجود نقاط آهکی در ریه وکبد (۱۷). در بیمار مورد گزارش نقاط متعدد آهکی شده در طرف راست ستون مهره‌ها موجود بود. و همچنین علائم برنکوپنومونی که غالباً در این بیماران اضافه میشود جلب توجه میکند.

نشانه‌های‌استخوانی‌شامل‌پوك شدن‌استخوانها. تغییرشکل‌استخوان ران، اتساع‌مغز استخوانهای‌دراز وتغییرشکل استخوانی‌میباشند.

در آسیب‌شناسی: اعضاء گرفتار معمولاً بزرگ و سفت برنگ‌زرد مایل به قرمز دیده میشوند . در طحال کپسول آن ضخیم شده کورپوسکولهای مالپیگی و گاهی ساختمان طحال بکلی از بین میروند و سلولهای کف‌آلود بمقدار فراوان درآن دیده میشوند. کبد تا یك و نیم برابر بزرگ شده و ازدیاد سلولهای کوپفر، وجود سلولهای کف‌آلود دور ورید باب و سینوزوئیدها ، علائم

[Downloaded from jmciri.ir on 2024-10-12]

فشار روی سلولهای کبد و فیبروز نواحی ورید باب خود نمائی میکنند .

در غدد لنفاوی نظیر همین تغییرات وجود دارد. وزن مغز کمتر ازطبیعی. ماده خاکستری نرم وماده سفید سفت‌تر از معمول‌است (برخلاف تی‌ساکس). درزیر میکروسکوپ نورون‌ها متسع وباد کرده و شکل هرمی خود را از دست داده‌اند، سیتوپلاسم آنها رنگ‌پریده وگاهی حبابدار است. در یك بیمار تغییراتی در لب خلفی‌هیپوفیز گزارش شده است. نظیر تغییرات بالا در تی‌ساکس نیز وجود دارد. تغییرات آسیب‌شناسی در سایر نقاط گرفتارمثل غدد فوق‌کلیه و سلولهای جدار روده وجود دارد ونظیر تغییراتی است که قبلا شرح داده شد.

درمان بخصوصی برای این بیماران وجود ندارد. درصورت بزرگی شدیدطحال یا نشانه‌های پرکاری طحال (کمخونی- کم‌شدن گلبولهای سفید- کم شدن پلاکت‌ها) میتوان طحال‌را برداشت یا درصورت وجود کمخونی از تزریق خون استفاده کرد. داروهای مختلفی از قبیل مواد لیپوتروپ مثل کولین و داروی دیگر نظیر پاس- متوترکسیت- نیتروژن موستارد، TEM و TEPA و کورتن آزمایش شده و هیچکدام نتیجه‌ای نداشته‌اند.

شرح حال بیمار:

الهام. ج، دختربچه ۱۵ ماهه‌ایست که بعلت بزرگی شکم از ۸ ماه قبل و اختلال رشد با وجود اشتهای خوب در تاریخ ۳۵/۶/۳۱ در بخش کودکان بیمارستان بستری شده است . فرزند اول‌خانواده‌است وفرزند دیگر سه‌ماهه وظاهراً سالم‌است. پدرومادر کودك‌ظاهراًسالم، مسلمان وپسرعمه ودختردائی‌هستند.

در آزمایش قند خون ناشتا ، ازت اوره خون ، اسید اوریك ، کلسترول تام و چربیهای خون همگی طبیعی است. زایمان در پایان ۹ ماهگی انجام گرفته و وزن طفل در موقع تولد ۳۵۰۰

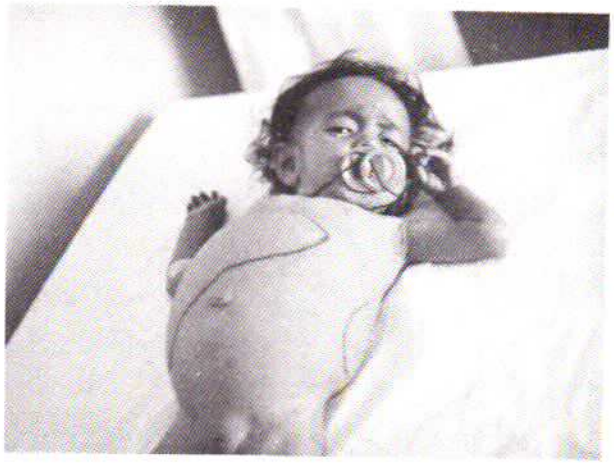

شکل ۱- وضع ظاهری طفل باکبد بزرگتر از طحال

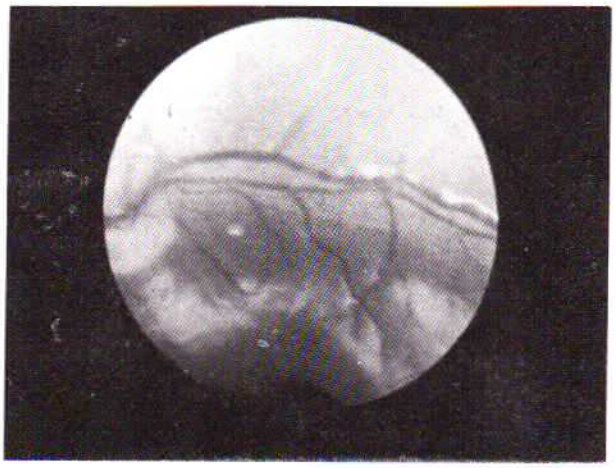

شکل ۲- تصویر لاچشم راست ، وجودلکه قرمزگیلاس و رسوب چربی بصورت مناطق سفید رنگ

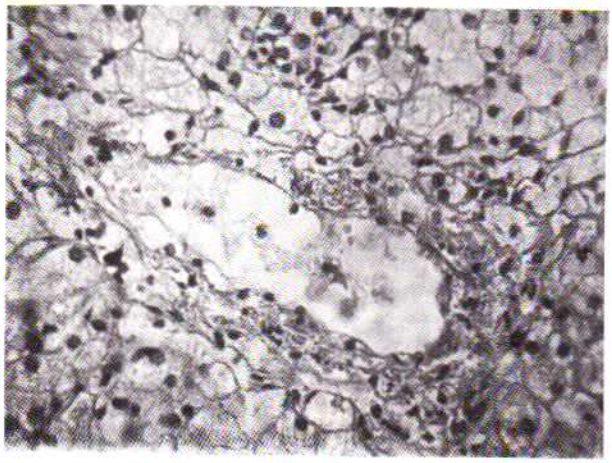

شکل ۳- تصویر نمونه برداری‌ازکبد، نشان دهنده سلولهای کف‌آلود بتعداد زیاد

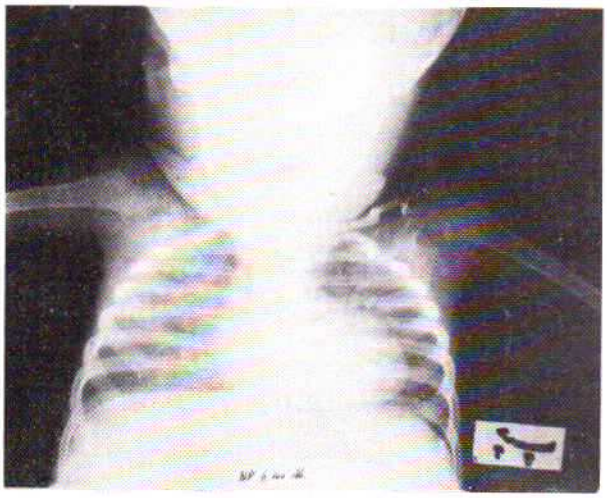

شکل ۴- پرتونگاری سینه (آغشتگی منتشر)

[Downloaded from jmciri.ir on 2024-10-12]

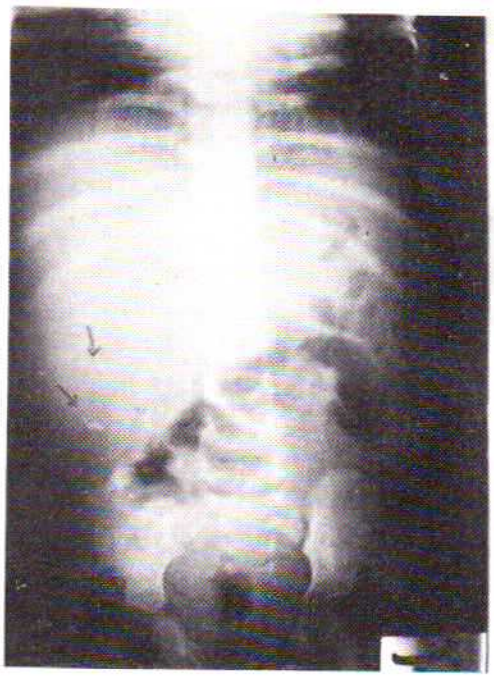

شکل ۵- کلسیفیکاسیون‌های متعدد درکناره راست ستون مهره‌ها

گرم و وضع کودك در هفته اول تولد طبیعی بوده و واکسیناسیون برطبق معمول انجام یافته است. درمدت ۱۵ ماه چندین بار دچار اسهال وسرما خوردگی شده که سرپائی درمان گردیده است.

وزن طفل موقع بستری شدن ۷/۷۵ کیلوگرم ، شکم برآمده و جریان خون وریدی در قسمت تحتانی سینه و بالای شکم دیده میشود. اجابت مزاج دوبار درروز ومدفوع حجیم وچرب است. روی پوست انتهاها پاپولهائی شبیه گزش حشرات وجود دارد . سمع ریه‌ها با مختصری خشونت صدا همراه بود. صداهای قلب طبیعی بودند. درلمس کبد حدود ۱۲ سانتیمتر بزرگ ، سطح آن صاف ، سفت و بی درد ، طحال ۳ سانتیمتر بزرگ ، صاف ، سفت و بی درد بود (شکل ۱). غدد لنفاوی گردن ، زیر بغل وکشاله ران درلمس به اندازه نیم تا یك سانتیمتر بزرگ، سفت ومتحرك بودند. اختلال تکاملی (Development) وجود نداشت. وبقیه آزمایش‌های بالینی طبیعی بودند.

داده‌های آزمایشگاهی عبارت بودند از : فرمول شمارش در حدود طبیعی ؛ هموگلوبین بین ۹ تا ۱۱ گرم ، هماتوکریت ۳۵٪ ، آزمون کامل ادرارطبیعی، کشت ادرار، عفونت بامیکرب‌های گرم‌منفی را نشان‌داد. زمان‌پروترومبین ۱۳ ثانیه بافعالیت صد درصد، قند خون ۱۱۵ میلیگرم درصد، تیمول ۱۰ واحد ، بیلی روبین تام ۳ میلیگرم ، و اندنبرگ منفی ، SGOT ۸۵ و SGPT ۱۱۰ واحد و درآزمایش دیگر به‌ترتیب ۷۰۰ و ۵۲۰ واحد گزارش‌شده‌است. احتباس BSP بعداز ۴۵ دقیقه ۲ درصد، فسفاتاز قلیائی ۸ واحد زیگما، کلسترول ۲۴۶ میلیگرم درصد و چربی‌تام۱۴۰۷میلیگرم‌درصدبود. زمان سیلان وانعقاد وشمارش پلاکتها طبیعی، رتیکولوسیت ۰/۹ درصد بود. در الکتروفورز- پروتئینهای‌سرم گلوبولینهای گاماو بتا بیشتر ازطبیعی‌ونسبت آلبومین به گلوبولین درحدود یك بود. آزمون کومبس وتست عرن منفی، ازت اوره خون واسیداوریك طبیعی بودند. آزمایش FTA-ABS و VDRL منفی‌وته چشم لکه کور(پاپی)وعروق مرکزی طبیعی‌و درقسمت خلفی‌منطقه‌خاکستری‌رنگ‌ووسیعی که‌درناحیه‌ماکولاتیره رنگ‌تربود دیده شد وهمچنین رسوب سفیدرنگی‌درنقاط مختلف ته‌چشم وجود داشت(شکل ۲). درآزمایش مغز استخوان ونمونه‌برداری از کبد (Biopsy) وجود تعداد زیادی سلولهای کف‌آلودبدون‌ضایعه‌دیگری‌نشان داده‌شد(شکل۳).درپرتونگاری سینه وریه‌ها دارای‌آغشتگی (انفیلتراسیون) منتشر بودند(شکل۴) وپرتونگاری‌استخوانها فقط مختصری‌اتساع مغز استخوان‌رانشان داد. دراوروگرافی داخل‌وریدی، کلیه‌ها طبیعی‌ودرکناره راست ستون مهره‌ها آهکی شدن(کلسیفیکاسیون) درنقاط متعدد موجود بود (شکل ۵) پرتونگاری مری با ماده حاجب طبیعی بود.

خلاصه و نتیجه :

نیمن پیك بیماری نادری است (درمدت ۴ سال در بخش کودکان بیمارستان کمك شماره ۳) یك مورد مشاهده شده‌است که بصورت صفت اتوزوم مغلوب منتقل شده ودرحال‌حاضر راه مطمئن وقابل استفاده بالینی برای‌تشخیص‌انواع هتروزیگوت‌آن وجود ندارد. تشخیص احتمالی بالینی با توجه به سن بیمار وجودکبد وطحال بزرگ وارتشاح‌ریوی‌ونشانه‌های‌عصبی‌بجزدرنوع B داده میشود.

تشخیص قطعی بیماری با پیداکردن سلولهای کف‌آلود در مغز استخوان، کبد وطحال توسط رنگ‌آمیزی‌های مخصوص و اثبات کمبود آنزیم اسفنگومیلیناز داده میشود . با آمنیوسنتز، بیماری را میتوان در داخل رحم تشخیص داد. طول عمر بیماران‌متغیر ولی غالباً منجر به‌مرگ زودرس میگردد. درمان بیماری‌علامتی است.

[Downloaded from jmciri.ir on 2024-10-12]

REFERENCES:

1- Crocker, A. C. & Farber, S.: Niemann - Pick disease: A review of 18 patients. Medicine. 37: 1 1958.

2- Herndon, C. N. : Genetics of the lipidosis. Res. Publ. of the Assoc. Res. Nerv. and Ment. Dis. 33: 239, 1954.

3- Thannhauser, S. D.: Lipidosis; Diseases of cellular lipid metabolism. New York, Oxford University Press, 1950.

4- Toussi, T., et al.: Early diagnosis in Niemann - Pick disease. Can. Med. Assoc. J. 3: 558 1974.

5- Gal, A. E., et al,: A practical chromogenic procedure for the detection of homozygotes & heterozygous carriers of Niemann - pick disease. New. Eng. J. Med. 293: 632, 1975.

6_ Epstein, C. J., et al. : In Utero diagnosis of Niemann - Pick disease. Amer. J. Hum. Gent. 23: 533. 1971.

7- Sibulkin, D., et al.: Juvenile xanthogranuloma in a patient with Niemann _ Pick disease. Arch. Dermatol. 108: 829, 1973.

8- Dacremont, G., et al.: Niemann _ Pick disease. New. Eng. J. Med. 289: 592, 1973.

9- Philappart, M.: Urinary sphingomyelin in Niemann - Pick disease. New. Eng. J. Med. 290: 284, 1974.

10- Skikne, M. I., et al.: Electron Microscopy of lung in Niemann - Pick disease, J, Pathol. 106: 119, 1972.

11_ Rozenszajin, L.A., et al.: Myelin Figures in Blood Cells, Lysosomes & Lipidosis, Am. J. Clin. Pathol. 52: 473, 1969.

12_ Lachman, R., et al.: Radiological Findings in Niemann _ Pick disease. Pediat. Radiol. 108: 659, 1973.

13_ Vethamany, V. G.: Type D. Niemann - Pick disease. Nova Scotia Variant. Arch. pathol. 93: 537, 1972.

14_ Lie Bert, J. L., et al.: Occular findings in Niemann _ pick disease. Am. J. Pathol. 80: 991. 1975.

15- Pellissier, J. F., et al.: Niemann _ Pick disease (Type C) Acta Neuropathol. 34: 65, 1976.

16_ Rayner, S.: Juvenile Amaurotic Idiocy Acta. Genet. et statist. Med. 3: 1 1952.

17_ Nelson, W.E., Vaughan, V. B. & Mckay, R. J.: Textbook of Pediatrics 10 th. edition 1975 Saunders Company, Philadelphia Page 458.

18_ Landing, B. H., et al.: Phospholipidic acid as a staining reagent for lipids. Lab. Isvest. 1: 456 1952.

19_ Von Bagh, K., and Hortling, H.: Blood findings (vacuolized lymphocytes) in juvenile idiocy. Nord, Med. 38: 1072 1948.

۲۰ـ دکتر صادق ـ مختار زاده ، دکتر امیرـ عرفانی ، دکتر ناصر ـ کمالیان ، گزارش دو مورد بیماری نیمن پیك . مجله دانشکده پزشکی تهران، شماره ۵، صفحه ۴۲۱، سال ۱۳۴۶.

[Downloaded from jmciri.ir on 2024-10-12]