نکات تازه‌ای درباره بیماری گوشه*

مجله نظام پزشکی
سال هفتم ، شماره ۴ ، صفحه ۲۳۳ ، سال ۱۳۵۹

دکتر بهروز جلیلی **

مقدمه :

بیماری گوشه‌یك اختلال ارثی متابولیسم چربی است که با انباشتگی سربروزیدکرازین در سلولهای رتیکولوآندوتلیال بدن مشخص میشود .

این بیماری برای نخستین بار درسال ۱۸۸۲ ، توسط گوشه گزارش شده است .

این بیماری نادروخانوادگی بوده‌وبالغین وشیرخواران هردو به‌آن مبتلا میگردند .

دربالغین نشانه‌های‌عمده شامل بزرگی کبد وطحال وپیگمانتاسیون پوست وافزایش ضخامت صلبیه ولکه زرد صلبیه و ضایعات ریوی واستخوانی است .

درشیرخواران معمولا پیگمانتاسیون پوست وتغییرات صلبیه‌وجود ندارد، ولی ضایعات عصبی شایعتر بوده واغلب تأخیر رشد عقلانی بروز کرده ومعمولا درعرض چند سال منجر بمرگ میگردد.

بیماری هردوجنس را مبتلا میسازد وممکنست درتمام سنین وحتی دراواخر دوران زندگی تظاهر کند .

عده زیادی از بیماران ازقوم یهود هستند ولی بطور کلی در تمام مذاهب ونژاد سیاه وسفید دیده شده است .

بهرصورت بیماری‌مزبورتاکنون درمان‌قاطعی‌نداشته وپیش‌آگاهی آن بد است .

اشکال بالینی مختلف بیماری گوشه حدس وجود ژنوتیپ‌های‌مختلف بیماری‌را پیش‌میآورد. بعنوان‌مثال‌افرادمبتلائی که دریك‌خانواده دیده میشوند ، ممکن‌است همگی علائم گرفتاری عصبی‌را داشته یا هیچیك نداشته باشند (۲).

احتمال دارد که درهردو نوع « شیرخواران و بالغین» بیماری بطریق اتوزومی مغلوب منتقل گردد (۲).

درگزارش‌های قدیمی انتقال بیماری بطریق‌غالب گزارش شده که چندان دلیل محکمی جهت اثبات آن ارائه نشده است (۵).

نوع عصبی آن در کودکان که گوشه واقعی‌است خانوادگی بوده و تقریباً بطورقطعی انتقال اتوزومی مغلوب آن باثبات رسیده‌است ومیتوان‌آنرا ازنوع بیماری بالغین وتاحدودی ازشکل تحت‌حاد شیرخواران تفکیك نمود (۵).

بطور کلی‌این بیماری‌درشیرخواران که‌فقدان گلوکوسربروزیداز در بافتهای عصبی و احشائی هردو مشهود است ، ازبالغین که فقط کاهش گلوکوسربروزیداز طحالی وجود دارد شایع‌تراست و همین مطلب جهت افتراق دو نوع ذکر شده راهنمای خوبیست .

دربرخی ازگزارش‌های دیگرعده کمی‌ازبیماران‌ذکر گردیده‌اند که فقط یکی از والدینشان به‌بیماری مبتلا بوده ودارای یك‌آلل موتاسیون یافته غالب میباشند (۲) و نیز سلولهای کوچکی با مشخصات مرفولوژیك شبیه سلول گوشه درمغز استخوان والدین طبیعی برخی از بیماران یافت شده است (۲).

---

* این مقاله بانظر آقای دکتر مسعود عزیزی تدوین شده است.

** شهرآرا ـ خیابان پاتریس لومومبا ـ کوی فیروزه ـ شماره ۳ ـ تهران .

[Downloaded from jmciri.ir on 2024-10-12]

بیماریزائی و بیوشیمی :

الف ـ چون دراین بیماری مسئله تجمع غیرطبیعی سربروزیدها در برخی اعضاء مطرح است، بی‌مناسبت نیست که بطورخلاصه ذکری از ساختمان بیوشیمیك آنها بمیان آید (۴) :

سربروزیدها که بنامهای گلیکولیپید و گالاکتولیپید نیز معروفند موادی میباشند که همگی ازلحاظ اصول ساختمانی مشابه بوده ودر اثر هیدرولیز تولید اسیدچرب واسفنگوزین و گالاکتوزمینمایند وتا امروز سه نوع آنها بطورقطعی تشخیص داده شده و ساختمان بیوشیمیائیشان مشخص گردیده است که عبارتند از :

Nervon Kerasin Phrenosin

اسید چربی که در ساختمان سرازین بکار رفته اسید لینوسریك (Lignoceric Acid) است و در بیماری گوشه بطور غیر طبیعی مقادیر زیادی کرازین وفرنوزین در برخی اعضاء منجمله کبد و طحال بوجود میآید .

درساختمان این مواد واحد «اسفنگوزین ـ اسید چرب» بنام سرامید نامیده میشود . بعضی سرامیدها بجای وابستگی به گالاکتوز ، به گلوکز یا دی یاتری ساکاریـد وابسته میگردند . بدین ترتیب فرمول احتمالی سربروزیدها عبارتست از :

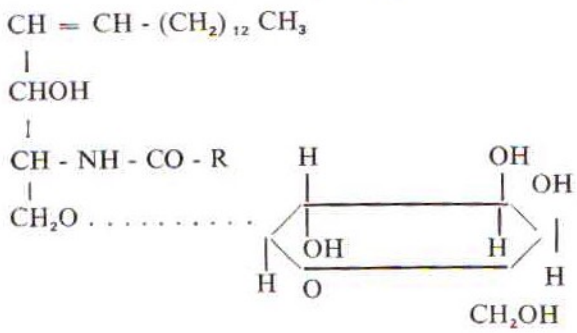

ب ـ تاکنون مطالعات زیادی درمورد نقائص احتمالی آنزیماتیك که مسئول پیدایش علائم بیماری گوشه هستند وفنوتیپ‌های مختلف این بیماری صورت گرفته که در زیر بذکر برخی از آنها اشاره میشود .

ـ فعالیت آنزیمی گرانولوسیتها، لنفوسیتها ومخلوط فرآورده‌های لکوسیتی در محلولهـای استات (Buffer) در pH = ۴ـ۶/۵ مورد تحقیق قرار گرفته و مشاهده شده است که حداکثر فعالیت آنزیماتیك آنها در کلیه موارد بین pH = ۵ـ۵ $\frac{1}{2}$ قرار دارد(۱).

ـ همچنین دیده شده است که حداکثر اختلاف فعالیت آنزیمهای فوق درمبتلایان به بیماری گوشه وافراد سالم (شاهد) در pH = ۴ قرار دارد ودراین pH افتراق آنها بهتر مشخص میشود( ).

ـ همینطور بامحلولهای سیترات سدیم (Buffer) نیز آزمایش‌های مشابهی انجام شده و نتیجه این بوده است که دراین مورد هم فعالیت آنزیماتیك فوق درمورد مبتلایان به بیماری گوشه در pH = ۴ بدرجات زیادی گرفتار است (۱).

ـ درآزمایش‌های دیگر لنفوسیتها و گرانولوسیتها ازلحاظ فعالیت آنزیماتیك اختصاصی (بتاگلوکوزیداز) مورد مقایسه قرار گرفتند ومعلوم شد که لنفوسیتها از این لحاظ بسیار غنی‌ترند وبنابراین جهت تعیین درجه فعالیت آنزیمی فوق شمارش افتراق (Differential count) آنها ارزش زیادی دارد (۱).

ـ فعالیت «بتاگلوکوزیداز» پلاکتها نیز در پلاکتهای طبیعی و پلاکتهای مبتلایان به بیماری گوشه اندازه گیری شده ومعلوم گردیده است که در پلاکتهای طبیعی فعالیت این آنزیم زیاد است ولی در پلاکتهای مبتلایان به بیماری گوشه این فعالیت بطور محسوس کاهش یافته است (۱).

ـ تحقیقاتی چند نیز درمورد وقفه دهنده‌های آنزیمی درسلولهای گـوشه‌ای صورت گرفته ودر نتیجه هیچگونـه دلیل مثبتی مبنی بر وجود وقفه دهنده‌های قابل دیالیز در سلولهای گوشه‌ای کشف نگردیده است (۱،۳).

Gardner و همکارانش سعی کرده‌اند بطریق مصنوعی وبانشاندار کردن متابولیتهائی که ترکیبشان سربروزید را میسازد ، دریافت هموژن طحالی بیماران مبتلا به گوشه وشاهدها که مورد انکوباسیون قرار گـرفته بودند ، نقص متابولیك مربوط به بیماری را آشکار سازند ودر نتیجه دریافتند که نقص مسلمی در کاتابولیسم سربروزید وجود دارد (۳).

ـ Brady وهمکارانش ثابت کرده‌اند، آنزیمی که موجب رولیز گلوکوسربروزید را کاتالیز میکند (گلوکوسربروزیداز) در کبد و طحال ومغز و کلیه وبافت روده‌های افراد سالم وجود دارد .

ـ Brady عصاره خالص بافت طحالی را که ازمنابع مختلف بدست آمده است (شاهدها) باعصاره‌ای که ازطحال مبتلایان به بیماری گوشه بدست آورده از لحاظ فعالیت این آنزیم مقایسه کرده است و در یك نمونه فرآورده طحالی که از یك بیمار گوشه‌ای مبتلا به نوع شیر خوارگی بدست آمده ، نشانداده است که دراین بیمار آنزیم بطورکامل وجود نداشته ودر نمونه دیگری که ازمبتلایان به نوع مزمن بیماری بدست آمده درجـاتی از فعالیت این آنزیم باقی بوده است (۳).

ـ اخیراً مطالعـاتی مبنی براثـر پیشتازی اجزاء سربروزیدی استرومای گلبول سرخ برای سربروزیدهای طحالی صورت گرفته (Sttater & Shapiro) وبدنبال آن Yamakawa و همکارانش گلوکواسفنگولیپیداصلی گلبول سرخ را که بنام گلوبوزیدنامیده میشود جدا کردند که استامیدو ۲ـدی‌اکسی‌ـ گالاکتوزیلـ گالاکتوزیلـ گلوکوزیل سرامید میباشد(۳). بدنبال مطالعات فوق ثابت شده است که راه متابولیکی که احتمالا مسئول تجزیه گلوبوزیدمیباشد ،

[Downloaded from jmciri.ir on 2024-10-12]

شامل هیدرولیز مرحله بمرحله هگزوزهای مختلف تحت اثر آنزیمهای هیدرولیزان مربوطه است .

درنمای زیرطریقه کاتابولیسم گلوبوزید نشان داده‌میشود وبرطبق این نما پیدایش نقص در مرحله شماره (۴) که در آن مرحله کاتالیز اسیون بوسیله آنزیم تجزیه‌کننده گلوکوزیل سرامیدصورت میگیرد ، جوابگوی تجمع گلوکو سربروزید در این بیماری (گوشه) دربافتهای مختلف‌است (۳).

بیماری گوشه گردند ونسبتی نیز بین شدت نقص آنزیمی مزبور وحدت تجمع گلوکو سربروزید وجود دارد (۲).

از طرفی ممکن است نقائص آنزیماتیك دیگری غیر از کاهش «بتاگلوزیداز» باعث ایجاد همین نتیجه فنوتیپیك یعنی تجمع گلوکوسربروزید گردند(۱).

بنظر میرسدکه لکوسیتها حداقل حاوی دوایزوزیم از «بتاگلوکوزیداز» باشندکه یکی pH مناسب ۴ و دیگری pH

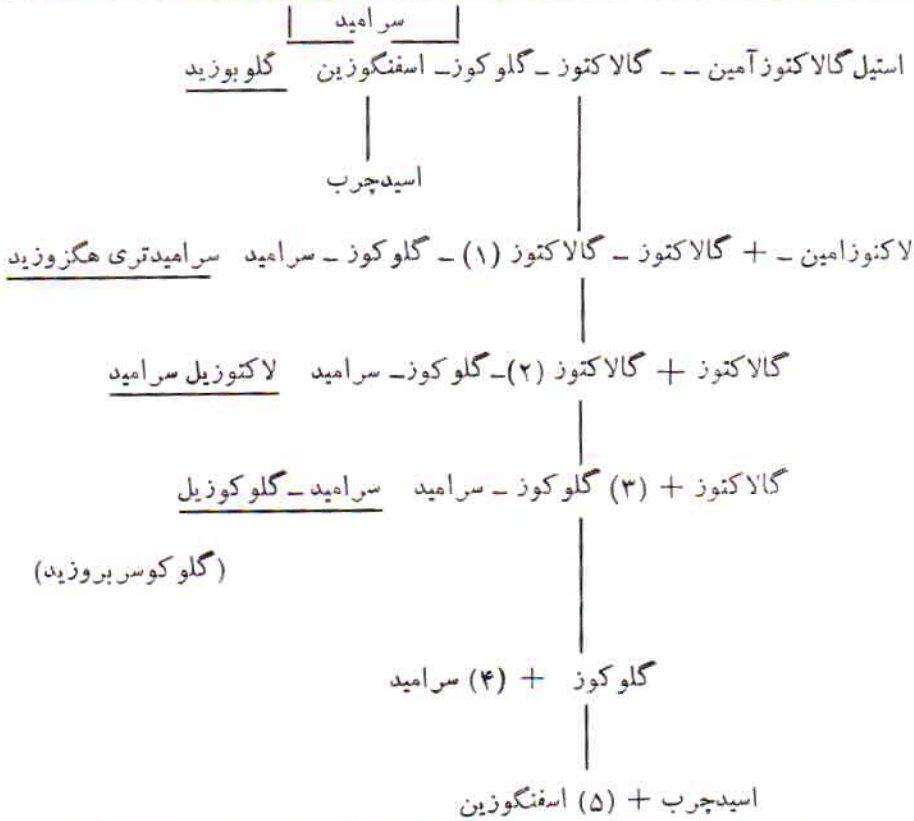

ـ بطور کلی باروش‌هائی که‌امروزه در دسترس‌قرار دارد میتوان عیب آنزیماتیك اختصاصی گوشه بالغین را بامصرف معرفهای تجارتی تعیین نمود . همچنین برای نخستین بار میتوان روشی برای تعیین ناقلین بیماری در نظر گرفت . با همین روش ثابت کرده‌اندکه این بیماری غالباً بصورت ارثی اتوزومی‌مغلوب‌منتقل میگردد (۳).

ـ بعلاوه امروزه تشخیص انواع بالینی بیماری امکان پذیر است و میتوان علل تنوع بین انواع بالینی مرض را از نوع سریعاً کشنده مغزی‌شیرخوارگی (Rapidly fatal infantile cerebral type) تانوع‌شایعتر وبالنسبه خوش‌خیم‌تر بالغین را دریافت(۱).

ـ همچنین میتوان استنباط کردکه موتاسیونهای متنوعی که ژن «بتاگلوکوزید از» را گرفتار میسازند میتوانند باعث ایجاد

مناسب ۵/۳ را دارا باشند (برمبنای تجربیاتی که ذکر گردید) (۱) و همینطور بنظر میرسدکه گرانولوسیتها نسبت به‌لنفوسیتها بیشتر در pH=۴ فعال میباشند .

هریك از دوایزوزیم ذکرشده بالا نیز تحت کنترل‌ارثی(ژنتیك) خاص خود قرار دارند .

تحقیقات نشان میدهد که بهرصورت فعالیت هردوایزوزیم در بیماران گوشه‌ای‌کاهش یافته است منتهی درجه‌کاهش فعالیت هریك دربیماران مختلف فرق میکند .

بطورکلی نتیجه‌گرفته میشودکه بتاگلوکوزیدازها یك سیستم پیچیده را میسازند و نسبت بین ایزوزیمهای مختلف این آنزیم روز بروز روشن‌تر خواهد شد .

ـ اما مسئله دیگر بالا رفتن فسفاتاز اسیدسرم درمبتلایان به‌این بیماری است .

[Downloaded from jmciri.ir on 2024-10-12]

تاکنون تجربیات متعددی درمورد اندازه‌گیری آنزیم مزبور چه در مورد مبتلایان باین بیماری وچه درمورد والدین واقوام آنها صورت گرفته است.

آنچه که از نتیجه این مطالعات برمیآید اینست که:

ـ بالا رفتن فسفاتاز اسیدسرم‌تی‌پیك بیماری گوشه است واکنون از لحاظ آزمایشگاهی وسائلی در دسترس قرار دارد که میتوان آنرا از آنزیم نظیرش که بطور طبیعی در پرستات قرار دارد تشخیص داد (۲).

ـ بطور کلی سلولهای گوشه‌ای این بیماران، سرشار از فسفاتاز اسیدند که بداخل جریان خون ریخته و در نتیجه میزان این آنزیم درسرم مبتلایان بالا میرود.

درموارد متعددی اندازه‌گیری فسفاتاز اسید درمورد اقوام بیماران مبتلا به گوشه انجام شده ولی افزایشی در این مورد مشاهده نگردیده است (۵).

آنچه که از آمارهای متعدد منتشر شده برمیآید اینست که شیوع بیماری حدوداً یك دربیست وچهار هزار است وهردوجنس بیك نسبت مبتلا میشوند (۲).

درمورد ارتباط بیماری باهم خونی وقرابت پدر و مادر نظریات مختلفی ابراز گردیده وبرخی بدان معتقد میباشند.

بافت شناسی:

مشخص‌ترین علامت بافت‌شناسی این بیماری وجود سلولهای رتیکولوآندوتلیال انباشته از چربی است که سلول گوشه نامیده میشوند (۲).

(مقصود از چربی همان گلیکوسربروزیدها هستند).

این سلول هیستیوسیت بزرگی است که گردیا چند سطحی بوده وقطر آن به ۲۰ تا ۸۰ میکرون میرسد. هسته سلول کوچك وپررنگ وخارج از مرکز است ودر بسیاری از سلولها بیش از یك هسته وجود دارد.

سیتوپلاسم سلول گوشه‌ای حاوی رشته‌های نازك و مواج متعددی است که میتوان بارنگ آمیزی «اسید فسفوتنگستیك‌هماتوکسیلین مالوری» بوجود آنها پی‌برد.

بنابر نظریه‌ای این رشته‌ها ممکنست از میتوکندریهای خراب‌شده بوجود آمده باشد. منظره چین خورده سیتوپلاسم درنتیجه‌همین رشته‌ها است که کاملاازمنظره کف‌آلود و واکوئله سلول نیمن‌پیك متمایز است.

سلولهای گوشه‌ای بصورت توده‌ها وصفحات بزرگی گردهم آمده واغلب بیکدیگر فشرده شده‌اند.

این سلولها در سراسر اعضای سیستم رتیکولوآندوتلیال بدن بخصوص طحال وکبد و عقده‌های لنفاوی و مغز استخوان یافت میشوند. بااولترامیکرسکپ نشان داده شده است که چربیهای تجمع یافته درون سلول گوشه‌ای درون میتوکندریها جمع شده ویامیتوکندریها از انباشتگی چربیها احاطه میگردند.

برای تهیه این مقاله ده مورد بیماری گوشه دربیمارستان اطفال بهرامی مورد مطالعه قرار گرفت.

درتمام موارد تشخیص‌قطعی‌مبنی‌برپونکسیون‌طحال ومغزاستخوان بوده است.

تمام بیماران مذکور کمتراز ۱۵سال داشته ونسبت مذکر به‌مؤنث $\frac{۶}{۴}$ بوده است.

در یك مورد که دختری۵ ساله بود، پیگمانتاسیون پوستی‌قهوه‌ای رنگ سراسری بدن علامت برجسته‌ای بود که باعلائم مشخصه عصبی نیز توأم بود.

بزرگی شدید احشاء داخل شکم در ۹ مورد از بیماران موجود بود.

دیگرعلائم بالینی‌درمورد هریك ازبیماران‌فرق داشته که‌درجدول شرح داده شده وباهم مقایسه گردیده است.

در شرائط موجود درایران برطبق بررسی فوق تشخیص بافتی تنها راه قطعی تشخیص بیماری نادر ارثی مذکور در کودکان میباشد ومسلما با در دسترس‌قرارگرفتن امکانات بیوشیمیك ذکر شده در متن مقاله راه رسیدن به تشخیص فوق بسیار سهلتر خواهد شد.

خلاصه و نتیجه:

بیماری گوشه یك اختلال ارثی متابولیسم ناشی از تجمع بیش از حد سربروزید کرازین درسلولهای‌سیستم رتیکولوآندوتلیال‌بدن میباشد.

نشانه‌های عمده بیماری درشکل‌بالغین‌شامل‌بزرگی کبد وطحال و وپیگمانتاسیون پوست و افزایش ضخامت صلبیه ولکه زرد صلبیه (Pingueculae) میباشد.

در نوع شیرخواران علائم عصبی شایعتر واکثراً همراه با تاخیر رشد عضلانی‌است وسیر بدخیم دارد.

راه شایع انتقال ارثی بیماری طریقه اتوزومی مغلوب است.

بامطالعات فراوان بیوشیمیك در مورد گرانولوسیتها وپلاکتها و سلولهای بافت طحالی بیماران، نقص مسلم متابولیکی در کاتابولیسم سربروزیدها دراین‌بیماران کشف وباثبات رسیده‌است که موجب تجمع گلوکوسربروزیدها دربافت‌های مختلف سیستم رتیکولوآندوتلیال این بیماران میگردد.

شیوع بیماری حدوداً $\frac{۱}{۲۴۰۰۰}$ بوده وهردو جنس بیك نسبت مبتلا میشوند.

[Downloaded from jmciri.ir on 2024-10-12]

مقایسه علائم بالینی و آزمایشگاهی و دیگر پارامترهای مربوط به ۱۰ بیمار مبتلا به بیماری گوشه مورد بررسی

نام بیمار	جنس	سن	نژاد ـ دین	نسبت فامیلی پدر و مادر	سابقه وجود مورد مشابه در خانواده بیمار	علائم مثبت در پونکسیون طحال، مغز استخوان، کبد و غدد لنفاوی	اندازه‌گیری فسفاتاز اسیدسرم	فرمول خون محیطی	علائم برجسته بالینی و رادیو لوژیک	سیر بیماری
ر ـ م	دختر	۵ ساله	ایرانی ـ مسلمان	پسرخاله و دختر خاله	ندارد	وجود سلول گوشه فراوان در پونکسیون مغز استخوان و طحال	ـ	کاهش گلبول های سفید	بزرگی کبد و طحال خیلی بزرگ	بی‌تغییر واضح بالینی
ف ـ خ	دختر	۵ ساله	ایرانی ـ مسلمان	پسردائی و دختر عمه	یک دختر کوچکتر باعلائم پوستی مشابه	در پونکسیون مغز استخوان سلولهای گوشه وائوزینوفیلی ۱۰٪	ـ	لکوسیتوز	تشدید رفلکسها و راندامهای تحتانی + کلنوس پای چپ + لکه‌های پوستی منتشر + طحال بزرگ + نارکی کورتکس استخوانهای دراز و دکالسیفیکاسیون آنها + عقب افتادگی سن استخوانی	بی تغییر واضح بالینی
م ـ م	پسر	۱۰ ماهه	ایرانی ـ مسلمان	دختر عمو و پسرعمو	ندارد	در پونکسیون طحال سلول گوشه دیده شد . در پونکسیون مغز استخوان سلولهائی از نوع هیستیوسیت و مشکوک به سلول گوشه مشاهده گردید .	ـ	کاهش پلاکتها	طحال خیلی بزرگ، بزرگی کبد	بهبود نسبی علامتی
ب ـ ب	پسر	۲ ساله	ایرانی ـ مسلمان	قرابت خانوادگی ندارند	ندارد	سلول تی‌پیک گوشه در پونکسیون طحال مشاهده شد ولی در پونکسیون مغز استخوان دیده نشد. نمونه‌برداری از کبد ورم کبد انتر ـ تیسیل اسکلروژن را نشان داد .	ـ	افزایش گلبولهای سفید	تب + بی‌اشتهائی + پررنگ شدن ادرار + بزرگی کبد قبلا طحال بیرون آورده شده بود	بهبود نسبی علامتی
الف ـ ب	پسر	۱۸ ماهه	ایرانی ـ مسلمان	قرابت خانوادگی ندارند	ندارد	بیوپسی کبد و طحال انجام شد و در مقاطع سلول های گوشه در هر دو عضو دیده شد. پونکسیون مغز استخوان کمبود مگاکاریوسیتها و کم شدن ذخیره آهن و هیپوکرمی را نشان داد .	ـ	افزایش گلبولهای سفید و کاهش پلاکتها	ورم صورت و اندامها + کمخونی شدید + طحال خیلی بزرگ + بزرگی کبد	ظاهراً بعلت کمخونی شدید و بدی حال عمومی فوت شد.
ز ـ ر	دختر	۱۵ ماهه	ایرانی ـ مسلمان	پسرعمو و دختر عمو	ندارد	در پونکسیون کبد و طحال، مغز استخوان مقدار فراوانی سلول گوشه دیده شد	۱۰/۴ واحد بودانسکی درصد	کمخونی	علائم پوستی بصورت جوشهای منتشر و خارش دار + بزرگی کبد و طحال	بهبود نسبی علامتی از لحاظ علائم کمخونی
ع ـ م	پسر	۱۴ ماهه	ایرانی ـ مسلمان	نوه خاله یکدیگرند	ندارد	در پونکسیون مغز استخوان و طحال مقدار فراوانی سلول گوشه ملاحظه شده + بیوپسی کبد ضایعه‌ای با منظره هیستیوسیتوزها داشت	ـ	کمخونی شدید	بزرگی کبد و طحال بزرگی غدد لنفاوی سرتاسر بدن	بهبود نسبی علامتی از لحاظ علائم کمخونی
ع ـ ق	دختر	۱۱ ساله	ایرانی ـ مسلمان	پسر دائی و دختر عمه	ندارد	در پونکسیون مغز استخوان و طحال مقدار فراوانی سلول گوشه دیده شد + آهن ذخیره‌ای خیلی زیاد بود	۱۲ واحد بودانسکی درصد فسفاتاز اسید پدر و مادر بیمار نیز بیش از طبیعی بوده است	طبیعی	بزرگی کبد و طحال یرقان خفیف + دل‌درد شدید	بی تغییر واضح بالینی
ت ـ ح	پیلا	۳ ساله	ایرانی ـ مسلمان	دختر دائی و پسر عمه	ندارد	در پونکسیون مغز استخوان و طحال مقدار نسبتاً زیادی سلول گوشه ملاحظه گردید	ـ	طبیعی	بزرگی کبد + طحال خیلی بزرگ	بی تغییر واضح بالینی
ر ـ ا	پسر	۳ ساله	ایرانی ـ مسلمان	پسر دائی و دختر عمه	ندارد	در پونکسیون مغز استخوان و طحال مقدار نسبتاً فراوانی سلول گوشه دیده شد	۰/۴ واحد بودانسکی درصد تکرار نشده	طبیعی	بزرگی کبد و طحال	بی تغییر واضح بالینی
تعداد = ۱۰	۶ پسر و ۴ دختر	۸ مورد شیرخوار و خردسال ۲ مورد بزرگسال	همه موارد ایرانی و مسلمان میباشند	در ۸ مورد نسبت فامیلی پدر و مادر موجود بوده	فقط یک مورد با علائم پوستی مشابه در خانواده یکی از بیماران ذکر شده	در ۷ مورد در پونکسیون مغز استخوان و طحال سلول گوشه دیده شده است در یک مورد سلول مغز استخوان مشکوک بوده و در دو مورد تشخیص با پونکسیون مغز استخوان داده نشده است	در ۲ مورد فسفاتاز اسید واضحاً افزایش داشته و در یک مورد مشکوک و در ۷ مورد اندازه‌گیری نشده است	در ۲ مورد کمخونی واضح بوده در ۲ مورد ترمبوسیتوپنی و در یک مورد نوتروپنی دیده شد	بجز یک مورد در بقیه موارد بزرگی کبد و طحال توأم بوده ولی بزرگی طحال در اینموارد ارجحیت داشته است	یک مورد فوت شده ۵ مورد تغییر محسوس بالینی نداشته ۴ مورد از لحاظ کمخونی و برخی عوارض بهبود علامتی یافته‌اند

[Downloaded from jmciri.ir on 2024-10-12]

REFERENCES:

1- Brady, J.: The diagnosis of Gaucher's disease and its carrier state by demonstration of B-Glucosidase activity in peripheral blood leukocytes. J. Lab Clin, Med. 76: 147-55, 1970.
2- Robert, E. and Cooke, J.: The biologic basis of pediatric practice. P.983-84 2nd Edit. 1973.
3- Gardner, W. and Lytt, I.: Endocrine 2nd genetic diseases of childhood. P. 957-60 2nd Edit. 1974.
4- Thrope, W., Bray, E., James. A.: Biochemistry. P. 77-279-356 9th Edition. 1974.
5- Sorsby, A.: Clinical genetics, P. 114-116 2nd Edit. 1973.
6- Anatole, D.: Neurology of infancy. P. 326-30 4th Edition. 1972.
7- Greentield, C.B., Lippincott, J.B. XR of Bone disease. 1971.
8- Merrit, H. : Textbook of Neurology. Houston. P. 490-497 5th Edit. 1968.
۹ـ دکتر کمال‌الدین آرمین: آسیب‌شناسی سیستم رتیکولو آندتلیال، صفحه ۵۷ ، سال ۱۳۴۷.

[Downloaded from jmciri.ir on 2024-10-12]