

تظاهرات رادیولوژیائی نوروفیبروماتوز

Von Recklinghausen

مجله نظام پزشکی

سال هشتم، شماره ۱، صفحه ۲۰، سال ۱۳۶۰

دکتر منیژه اقراری * دکتر علی رادمهر**

مقدمه:

نوروفیبروماتوزر کلینیک هاوزن بیماری مادرزادی و ارثی است که نخستین بار در سال ۱۸۴۹، توسط Smith شرح داده شد سپس در سال ۱۸۸۲، Von Recklinghausen وجود منشأ عصبی ضایعات را در این بیماران مطرح ساخت. بیماری از نقص در تشکیل نسوج با منشأ مزودرمال « mesodermal » و نورواکتودرمال « neuroectodermal » ناشی میشود و به این جهت علاوه بر توده‌های عصبی و پیدایش لکه‌های رنگی پوست - Cafe - au - lait Spot در استخوانها و غدد داخلی نیز ممکنست ضایعاتی ایجاد گردد.

در ابتلاء هر يك از اعضاء علائم رادیولوژیائی متعددی ایجاد میشود که مورد بحث این مقاله است و نمونه‌هایی از این تظاهرات ارائه میشود.

نتیجه بیماران بررسی شده:

پرتونگاری ۱۴ بیمار مبتلا به نوروفیبروماتوز مورد بررسی قرار گرفت (نشانه‌ها در جدول خلاصه شده است). در ۱۱ بیمار ضایعات استخوانی دیده شد که عبارت بود از نامنظمی و افزایش ضخامت کورتکی استخوان ران توأم با افزایش ضخامت بافت نرم (يك مورد)، باریکی استخوان ران و ضخامت بافت نرم (يك مورد)، نامنظمی و باریکی دنده‌ها (دو مورد)، سیفواسکلئوز شدید (دو مورد)، کیست زیرپریوسته ناشی از خونریزی (يك مورد)،

عدم تقارن جمجمه توأم با بزرگی یکطرفه کاسه چشم و فقدان بال بزرگ استخوان شب پره (يك مورد)، تقعر قسمت خلفی مهره‌ها بخصوص در ناحیه گردن و عریض بودن سوراخهای عصبی (۷ مورد). در دو بیمار تومور عصبی در میان سینه خلفی مشاهده شد و يك بیمار مبتلا به توموری در بطن ۳ مغزی بود. تنها مورد ابتلاء احشائی وجود توده‌های متعدد پولیپ مانند در کولون (بیمار دوم) بود که نوع آن از نظر آسیب شناسی مشخص نشد.

بحث:

با توجه به انتشار ضایعات در نسوج مختلف، در ابتلاء هر يك از این اعضاء یافته‌های رادیولوژیائی متعددی میتوان یافت. استخوان: در ۲۹ تا ۵۰٪ موارد بیماری ضایعات استخوانی وجود دارد.

الف - ستون فقرات: سیفواسکلئوز یکی از اختصاصی‌ترین تظاهرات استخوانی این بیمارانست که در ۱۰٪ موارد بخصوص در فقرات پشتی دیده میشود (۱۳ و ۱۶). دیگر تظاهر رادیولوژیائی ستون فقرات، فرورفتگی قسمت خلفی جسم مهره (Scalloping) است. در ابتدا تصور میشود که این خوردگی در تمام موارد از فشار توده‌های عصبی در داخل مجرای نخاعی ناشی میشود ولی موارد متعددی از این عارضه بدون وجود توده‌های عصبی دیده شده است. به این جهت تصور میشود که ضعف پرده‌های مننژ ورشته‌های محافظ قسمت

* بیمارستان امام خمینی - تهران.

** بیمارستان دکتر علی شریعتی - دانشکده پزشکی، دانشگاه تهران.

شماره	نام	جنس	سن بر حسب سال	یافته‌های رادیولوژیائی
۱	ع-ب	مرد	۳۵	تورم نسج نرم ران و ساق پای چپ ضخامت و نامنظمی کورتکس استخوان ران
۲	د-د	مرد	۴۵	توده‌های کوچک متعدد در روده بزرگ
۳	ج-ق	مرد	۱۲	توده میان سینه فوقانی خلفی با بسط بدو طرف
۴	خ-ع	زن	۳۰	تومر بطن ۳ در پنوموانسفالوگرافی
۵	ق-ت	مرد	۱۴	شوانم $D_{12}-L_1$ با ایجاد انسداد در میلوگرافی
۶	ح-ش	مرد	۳۵	تومر داخل سخت شامه در ناحیه فقرات پنجم و ششم گردنی
۷	خ-گ	زن	۳۵	سیفواسکولیوز، تغییر شکل دنده‌ها، توده‌های بزرگ نسج نرم در پشت و شکم
۸	ع-ج	مرد	۲۰	افزایش قطر قدامی خلفی زین ترکی به شکل J، عدم تقارن جمجمه، بزرگ بودن کاسه چشم در سمت راست و فقدان بال بزرگ اسفنوئید
۹	س-ج	زن	۱۰	عریض بودن سوراخهای عرضی در تمام فقرات گردنی
۱۰	م-د	مرد	۲۷	خوردگی قسمت خلفی مهره‌های اول و دوم گردن با ایجاد اثر فشار خارجی روی ماده حاجب در میلوگرافی
۱۱	ش-ع	مرد	۵۷	خوردگی قسمت خلفی مهره دوم گردن و بزرگی سوراخ عصبی مهره در سمت چپ با ایجاد اثر فشار خارجی روی ماده حاجب در میلوگرافی
۱۲	م-ت	مرد	۶	باریکی و تغییر شکل دنده‌های تحتانی چپ، اسکولیوز، کمی رشد سرو گردن استخوان ران چپ با ایجاد کیست کاذب در زیر پر پوست
۱۳	ر-ث	مرد	۱۱	تعفر قسمت خلفی جسم فقرات کمری و افزایش فاصله پایه‌های مهره‌های
۱۴	ع-م	زن	۱۴	توده مجاور ائورت در سمت چپ، عریض بودن فاصله پایه مهره‌ها و تعفر قسمت خلفی مهره‌های دوم تا ششم پشتی

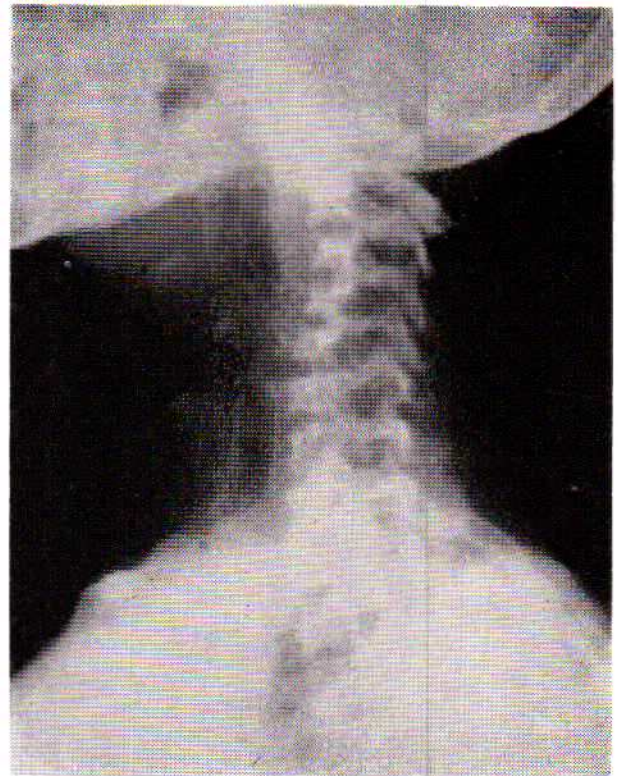
نورینوم زوج هشتم گاه توام با نوروفیبروماتوز دیده میشود، بخصوص وقتی دوطرفه باشد، تقریباً مختص این بیماریست و سبب بزرگی مجرای گوش داخلی میگردد. ابتلاء تومورال عصب بینائی ویا وجود بافت نوروفیبرومی در کاسه چشم نیز سبب بزرگی مجرای بینائی و عریض شدن شکاف کاسه چشمی فوقانی میشود (۱۰ و ۹ و ۴ و ۱۲ و ۱۵ و ۱۷).

اندامها: یکی از تظاهرات نوروفیبروماتوز بزرگی اندامها بطور منفرد ویا متعدد است که با افزایش رشد استخوانها، ضخیم شدن قطر کورتکس و گاه باریکی استخوان همراه است (۱۳ و ۱۶). آرتروز کاذب یافته دیگریست که معمولاً ثلث تحتانی استخوان درشت نی را مبتلا میکند (۶ و ۱).

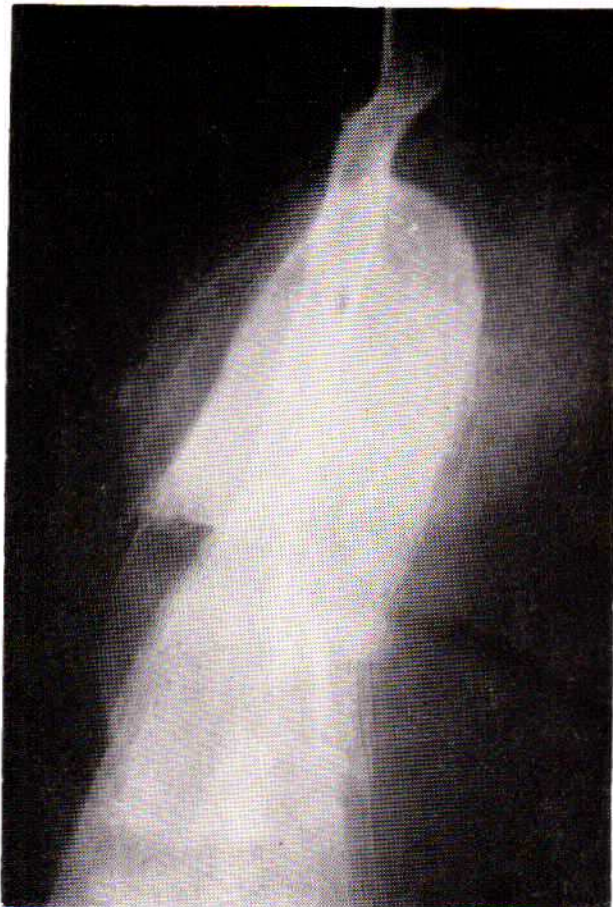Brook و همکارانش در سال ۱۹۲۴، در بیماران جوانی که مبتلا به نورومای اندامها بودند عارضه‌ای را تحت عنوان Bone Cyst Sub Periosteal شرح دادند. چنین تصور میشود که در این بیماران بعلت شلی اتصال پریوست به استخوان و اختلال‌های عروقی، در اثر

خلفی جسم مهره سبب انتقال ضربان‌های نخاع به جسم مهره و خوردگی آن میشود (شکل ۱) این پدیده در میلوگرافی ایجاد اتساع کیسه‌ای شکل در فضای تحت عنکبوتیه میکند. تومورهای متعدد نخاعی نظیر گلیوم آستروسیتوم و اپاندیموم توام با نوروفیبروماتوز گزارش شده است (۲ و ۴ و ۱۴ و ۱۸).

ب- جمجمه: ابتلا جمجمه نسبت به مجور اسکلت نادرتر است. نقایص جمجمه‌ای و مغزی متعددی در نوروفیبروماتوز شرح داده شده که یکی از انواع نادر آن نقص در تشکیل استخوان بخصوص مجاور ستور لامب وئید است (۴ و ۱۲ و ۱۳ و ۱۹). عارضه مهم دیگر فقدان دیواره خلفی فوقانی کاسه چشم است که سبب فتقی شدن قسمتی از بافت مغزی بداخل این حفره و آگز و فتالی ضربان دار میشود (شکل ۲). این نقیصه در ۷٪ بیماران مبتلا به نوروفیبروماتوز وجود داشته و در پرتونگاری ایجاد علائم عدم تقارن جمجمه، بالارفتن لبه فوقانی کاسه چشم، کوچکی با فقدان کلنوئید (Clinoid) خلفی و J شکل شدن زین ترکی میکند (۱۲ و ۱۳ و ۱۵ و ۱۶).



شکل شماره ۱- پرتو نگاری مایل فقرات گردن: تنوع در قسمت خلفی جسم مهره‌ها و عریض شدن سوراخهای عصبی دیده میشود.



شکل شماره ۳- پرتو نگاری ران چپ: خونریزی زیر پر پوست استخوان ران با ایجاد نمائی مشابه کیست دیده میشود.

ضربه ناچیزی خونریزی بسیار وسیع در زیر پر پوست ایجاد و سبب جدا شدن آن از استخوان میشود و نمائی مشابه کیست ایجاد میکند (۲۱) (شکل ۳).

دنده‌ها: دنده‌ها از نقاطی است که تغییر شکل زیادی در آن دیده میشود. علاوه بر اثر فشار ناشی از تومور اعصاب بین دنده‌ای، در بسیاری موارد بدون وجود چنین توده‌ای دنده‌ها باریک، طویل و پیچیده هستند که این عارضه نیز از دیسپلازی استخوانی ناشی میگردد (۱۳) (شکل ۴).

قفسه سینه:

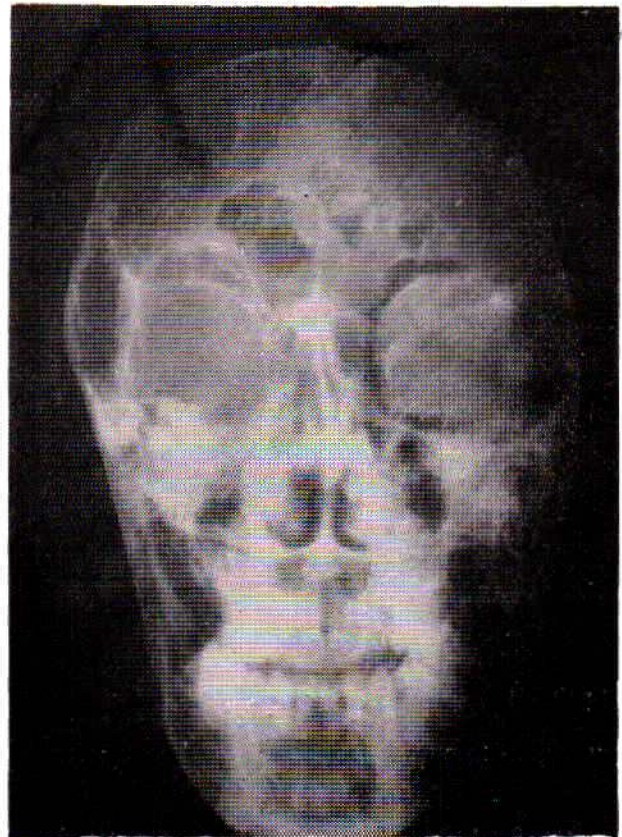
شایعترین تظاهر بیماری در قفسه سینه ایجاد توده‌ای است که به شکل میباشد.

۱- توده نوروفیبرومی Dumbell Shape

۲- نوروفیبروم بین دنده‌ای

۳- مننگوسل داخل قفسه سینه

در نوروفیبروم Dumbell Shape علاوه بر توده بافت نرم که در میان سینه خلفی قرار دارد، سوراخ بین مهره‌ای عریض و روی

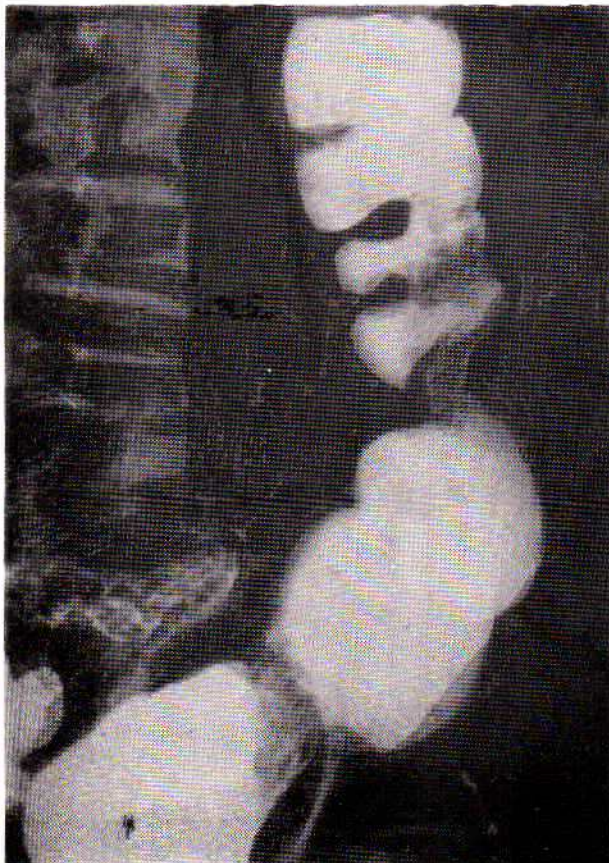


شکل شماره ۲- پرتو نگاری رخ جمجمه: حفره کاسه چشم راست بزرگ می‌باشد و تصویر بال بزرگ استخوان شب پره وجود ندارد.

میباشد (۴) مننگوسل‌های پشتی با نوروفیبروماتوز همراه اند). مننگوسل در پرتو نگاری ساده فقرات نمایی مشابه نوروفیبروماي Dumbell Shape دارد و تنها بوسیله میلوگرافی بین این دو ضایعه میتوان افتراق گذاشت. بطور کلی وقتی در يك بیمار مبتلا به نوروفیبروماتوز، توده‌ای در سینه مشاهده شود احتمال مننگوسل بیشتر است تا يك تومور عصبی (۵ و ۱۳ و ۱۷ و ۱۸).

ابتلاء ریه بصورت فیبروز بافت بینابینی است و بندرت ممکنست نوروفیبروماي Plexiform در میان‌سینه سبب عریض شدن لوپوله آن شود (۳ و ۱۹).

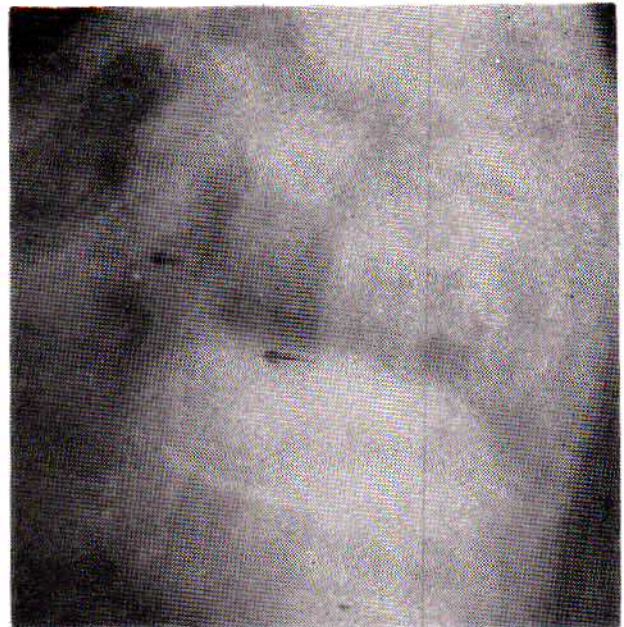
عارضه قلبی نوروفیبروماتوز بسیار نادر است و تنها موارد گزارش شده بصورت فیبروز و تنگی Out flow بطن راست و تنگی هیپر-تروفیک ناحیه تحت دریچه‌ای ائورت بوده است (۷ و ۸).



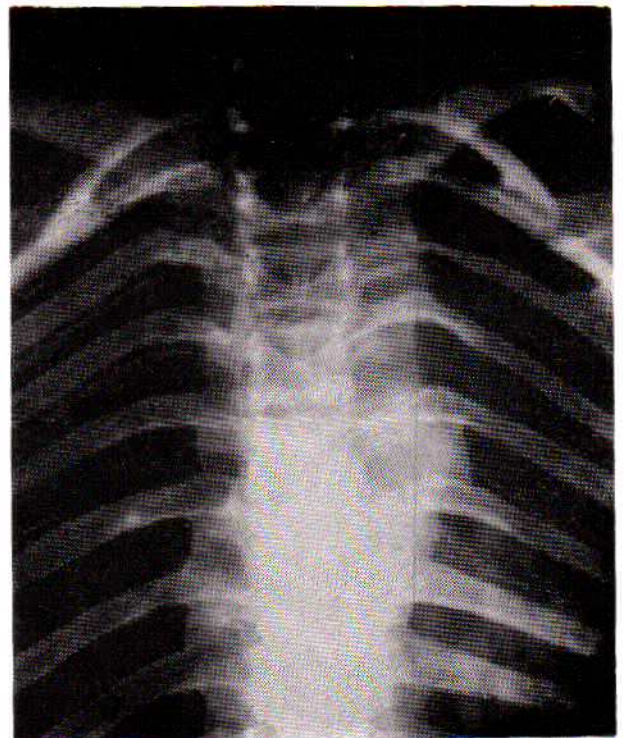
شکل شماره ۶ - پرتو نگاری روده بزرگ: تصاویر روشن متعدد با حدود کاملاً مشخص درست چپ روده بزرگ دیده میشود.

دستگاه گوارش:

تومورهای عصبی در دستگاه گوارش بسیار نادرند و موارد کمی از نوروفیبروم در معده و روده‌ها گزارش شده است. توده‌های عصبی ممکنست در زیر مخاط قرار داشته و در پرتو نگاری با ماده حاجب تصاویر روشن پولیپ مانند ایجاد کند (شکل ۶) و یا اینکه



شکل شماره ۴ - پرتو نگاری نیمرخ دنده‌ها: تغییر شکل در دنده‌ها دیده میشود.



شکل شماره ۵ - پرتو نگاری رخ فقرات پشتی: توده نج نرم در سمت چپ توأم با عریض شدن فاصله پائکهای مهره‌ای دیده میشود.

پایه مهره‌ها و قسمت خلفی جسم مهره خوردگی ناشی از اثر فشاری تومور دیده میشود (شکل ۵). گاه نوروفیبروم از قسمت محیطی يك عصب بین دنده‌ای منشأ گرفته و بداخل قفسه سینه بسط می‌یابد و مشابه يك توده ریوی بنظر میرسد، در این موارد اغلب اثر فشاری توده بردنده مجاور سبب ایجاد يك بریدگی (Notch) در لبه تحتانی دنده میشود. سومین علت وجود توده در سینه مننگوسل

که سبب ابتلاء اعضاء مختلف با تظاهرات رادیولوژیائی متعدد میشود. شایعترین محل ایجاد این تظاهرات، استخوانها بخصوص ستون فقرات میباشد که بارزترین یافته آن نقص در تشکیل و یا رشد استخوان است.

پرتونکاریهای ۱۴ بیمار مورد مطالعه قرار گرفت که تغییرات استخوانی در ۱۱ بیمار مشاهده شد و تنها مورد ابتلاء احشائی توده‌های پولیپ مانند در کولون بود.

به خارج روده رشد کرده، سبب فشار بر قوسهای روده‌ای مجاور شود. Staple موردی از نوروفیبرومای Plexiform در روده بزرگ گزارش کرده که در تنقیه باریم نمائی مشابه بیماری هیرشپرونک بشکل تنگی ناحیه رکتوسیگموئید و اتساع بقیه قسمتهای کولون داشته است (۱۵ و ۱۴ و ۱۱).

نوروفیبروماتوز رکلینگک هاوزن بیماری مادرزادی و ارثی است

REFERENCES:

- 1- Berk, L., Mankin HJ.: Spontaneous pseudoarthrosis of the tibia. J. Bone & Joint Surg. 46: 619-624, 1964.
- 2- Bunner, R., Lateral Intrathoracic Meningocele. Acta Radiology. 51;1-9. 1959.
- 3- Chalmers, AH., Armstrong, P.: Plexiform Mediastinal Neurofibromatosis. Br. J. Radiol. 50: 215.217, 1977.
- 4- Davidson, KC.: Cranial and Intracranial Lesions in Neurofibromatosis. Am. J. Roentgen & Radium Therapy. 98 : 550.556, 1966.
- 5- Edeiken, J., Lee KF., Libshitz, H.: Intrathoracic Meningocele. Am. J. Roentgen & Radium Therapy. 106: 381-384, 1969.
- 6- Edeiken., J., Hodes, PJ.: Roentgen Diagnosis of Disease of Bone. 2ed V:1, P: 203-214. The William & Wilkins Company Baltimore: 1975.
- 7- Elliot, CM., Tajik, AJ., Giuliani, ER.: Idiopathic Hypertrophic Subaortic Stenosis Associated with Cutaneous Neurofibromatosis. Am. Heart J. 92 : 368-372. 1976.
- 8- Glenn, CR., Krovetz, L.J., Haller, JA., et al.: Aquired Right Ventricular Out flow Obstruction in a Child. Amer. Heart J. 79: 103.108, 1970.
- 9- Gurland, JE., Tenner, M., Hornblass A, et al.: Orbital Neurofibromatosis. Arch. Ophtalmol 94: 1723-1725, 1976.
- 10- Hill, MC, Oh KS, Hodges, FJ.: Internal Auditory Canal Enlargement in Neurofibromatosis without Associated Neuroma. Radiology 122 : 730, 1977.
- 11- Hoare, AM, Elkington SG. Gastric Lesion in Generalized Neurofibromatosis. Br. J. Surg. 63: 449 - 451, 1976.
- 12- Jaffe, N.: Calvarial Bone Defects Involving Lamboid Suture. Br. J. Radiol. 38 : 23-27. 1965.
- 13- Meszaros, WT., Guzzo, F., Schorsch, H.: Neurofibromatosis. Am. J. Roentgen & Radium Therapy. 98 : 557.569, 1966.
- 14- Mitchell, GE, Lourie, H., Berne, AS.: The Various Causes of Scalloped Vertebrae. Radiology. 89:67-74, 1967.
- 15- Newton, TH., Potts, DG.: Radiology of the Skull and Brain. V:1. P. 493,497,520,521. C.V. Mosby Company Saint Louis. 1971.
- 16- Pitt, MJ., Mosher, JF., Edeiken, J.: Abnormal Periosteum and Bone in Neurofibromatosis. Radiology 103:143-146. 1972.
- 17- Robinson, RG., Intrathoracic Meningocele and Neurofibromatosis. Br. J. Surg. 31:432-437. 1964.
- 18- Salerno, RN., Edeiken, J.: Vertebral Scalloping in Neurofibromatosis. Radiology. 97: 509-510. 1970.
- 19- Shaha, MM., Agarwal. KN., Bhargwaj, OP.: Calvarial Bone Defect in Neurofibromatosis. Am. J. Roentgen & Radium Therapy. 105:319-321. 1969.
- 20- Webb, WR., Goodman, PC.: Fibrosing Alveolitis in Patients with Neurofibromatosis. Radiology. 122: 289.293. 1977.
- 21- Yaghmai, I., Tafazoli, M.: Massive Subperiosteal Hemorrhage in Neurofibromatosis. Radiology. 122: 439 - 441. 1977.