

● گزارش موردی کد مقاله: ۰۷

نقش احتمالی OCP در بروز استئونکروز سر استخوان فمور

چکیده

زمینه: نکروز آوسکولار سر استخوان فمور شرایط پاتولوژیکی است که علت اصلی آن را می‌توان کاهش خون‌رسانی سر فمور دانست. در میان ریسک فاکتورهای مستعدکننده این عارضه، مصرف طولانی مدت کورتیکواستروئید، الکلیسم و استعمال دخانیات نقش مهم‌تری را ایفا می‌کنند. در این گزارش سعی در معرفی مورد دیگری از AVN سر استخوان فمور داریم که به دنبال یک دوره درمان کوتاه مدت کورتیکواستروئید با دوز متوسط و به دنبال مصرف OCP به عنوان فاکتور مستعدکننده ایجاد شده است.

معرفی مورد: بیمار خانم ۲۴ سال‌های هستند که با شکایت از درد ناحیه لگن و ران هر دو پا که به نوک انگشتان پا تیر می‌کشید طی ۷ ماه گذشته مراجعه می‌کنند. وی ۱۳ ماه پیش از مراجعه سابقه مصرف OCP به مدت ۲ ماه را ذکر می‌کند که به علت بروز علائم سردرد، سرگیجه و تاری دید مجبور به قطع ادامه مصرف OCP شده و به مدت ۷ روز نیز تحت درمان پردنیزون با دوز کلی ۳۵۰ میلی‌گرم قرار می‌گیرد. سپس ۶ ماه بعد دچار درد پاها و عدم توانایی در انجام کارهای روزمره می‌شود. **واژگان کلیدی:** بروز استئونکروز سر استخوان فمور، کورتیکواستروئید، OCP

تاریخ پذیرش مقاله: ۹۵/۷/۳۰

تاریخ اصلاح نهایی: ۹۴/۹/۸

تاریخ دریافت مقاله: ۹۴/۴/۲۲

صادقی محمدصالح ۱*

طالبی‌زاده محسن ۱

رشیدی‌نیا شروین ۱

دکتر میرقاسمی سیدعلیرضا ۲

۱- دانشجوی پزشکی، دانشگاه علوم

پزشکی قم

۲- استادیار گروه ارتوپدی، دانشگاه

علوم پزشکی قم

* نشانی نویسنده مسؤول: قم،

دانشگاه علوم پزشکی قم، کمیته

تحقیقات دانشجویی

تلفن: ۰۹۱۷۶۷۸۳۰۳۴

نشانی الکترونیکی:

Salehsadeghi87@gmail.com



مقدمه

استئونکروز سر استخوان فمور یا نکروز آوسکولار شرایط پاتولوژیک با چندین اتیولوژی مختلف است که باعث کاهش جریان خون به استخوان سابکندرال شده و منجر به مرگ استئوسیت‌ها و کلاپس سطح مفصلی می‌گردد [۱]. حدود ۵-۱۸٪ از تمام آرتروپلاستی‌های هیپ بر روی بیماران با تشخیص اولیه استئونکروز صورت می‌پذیرد [۲،۳،۴]. میانگین سن بیمارانی که تحت عمل تعویض کامل هیپ قرار می‌گیرند ۳۸ سال است که عموماً جوانان رده سنی ۳۵-۴۵ سال را شامل می‌شود و حدود ۲۰٪ نیز سن بالای ۵۰ سال دارند [۲،۴]. نسبت درگیری در مردان ۳ برابر زنان است. استئونکروز دوطرفه در ۴۰-۸۹٪ بیماران گزارش شده است [۵]. ریسک فاکتورها در ۷۵-۹۰٪ بیماران شامل مصرف طولانی مدت استروئیدها، الکلیسم، استعمال دخانیات، آسیب‌های مفصل هیپ نظیر شکستگی گردن فمور و در رفتگی هیپ و سابقه قبلی جراحی هیپ می‌باشند. دیگر اتیولوژی‌های بالقوه نیز شامل شرایط هیپرباریک نظیر شیرجه به اعماق دریا، بیماری لوپوس، بیماری‌های اتوایمیون که منجر به واسکولیت‌ها می‌شوند، کوآگولوپاتی‌هایی از قبیل ترومبوفیلی‌ها یا DIC، آنمی داسی شکل، عفونت HIV، هیپرلیپیدمی، نقرس و بیماری‌های متابولیک استخوان می‌شوند [۶-۱۰]؛ در این میان چند مورد نقش احتمالی OCP در بروز استئونکروز سر فمور گزارش شده است [۱۱]. در میان شمار زیاد ریسک فاکتورهای مستعدکننده این عارضه، گلوکوکورتیکوئیدها نقش شاخصی را در موارد غیر ترومایی نکروز آوسکولار سر استخوان فمور ایفا می‌کند [۱۲]. اثرات مسقیم و غیر مستقیمی از گلوکوکورتیکوئیدها بر سلول‌ها عنوان شده است؛ با این حال اثر مستقیم آن نظیر سرکوب استئوبلاست‌ها، افزایش آپوپتوز استئوبلاست‌ها، استئوسیت‌ها و سلول‌های اندوتلیال و نیز افزایش طول عمر استئوکلاست‌ها، اخیراً مورد توجه ویژه‌ای قرار گرفته‌اند [۱۳].

لذا با توجه به اینکه تاکنون نقش OCP در بروز این بیماری مورد توجه خاصی قرار نگرفته است، در این گزارش به نقش احتمالی این دارو در ایجاد این بیماری در خانمی جوان که سابقه مصرف OCP را ذکر می‌کرد اشاره می‌کنیم.

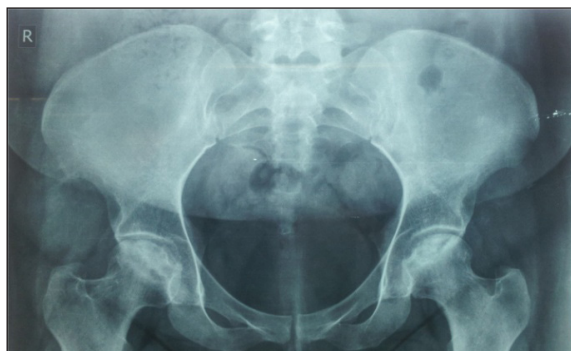معرفی بیمار

بیمار خانمی ۲۴ ساله با شکایت ۷ ماهه از درد ناحیه لگن و ران هر دو پا که به نوک انگشتان پا تیر می‌کشید به درمانگاه مراجعه می‌کند. بیمار ۱۳ ماه پیش از مراجعه سابقه مصرف OCP به مدت ۳ ماه را ذکر می‌کند که به علت بروز علائم سردرد، سرگیجه و تاری دید ناچار به قطع مصرف OCP شده و به مدت ۷ روز تحت درمان با پردنیزون با دوز کلی ۱۴۰ میلیگرم قرار می‌گیرد. سپس ۶ ماه بعد دچار درد پاها و عدم توانایی در انجام کارهای روزمره می‌شود.

در شرح حال گذشته بیمار هیچ سابقه‌ای از شرایط مستعدکننده نظیر دیابت، پرفشاری خون، بیماری‌های قلبی عروقی، کوآگولوپاتی، بیماری‌های ریوی، عفونت، مصرف الکل و استعمال دخانیات را ذکر نمی‌کنند. همچنین وی هر گونه سابقه خانوادگی از بیماری‌های مذکور را رد می‌کند.

به عنوان نکته مثبت در شرح حال بیمار می‌توان به مصرف ۳ ماه OCP و نیز دریافت ۷ روز پردنیزون اشاره کرد که با توجه به عدم وجود سایر عوامل مستعدکننده نکروز آوسکولار سر فمور، می‌توان بروز این عارضه را به نقش احتمالی OCP نسبت دهیم.

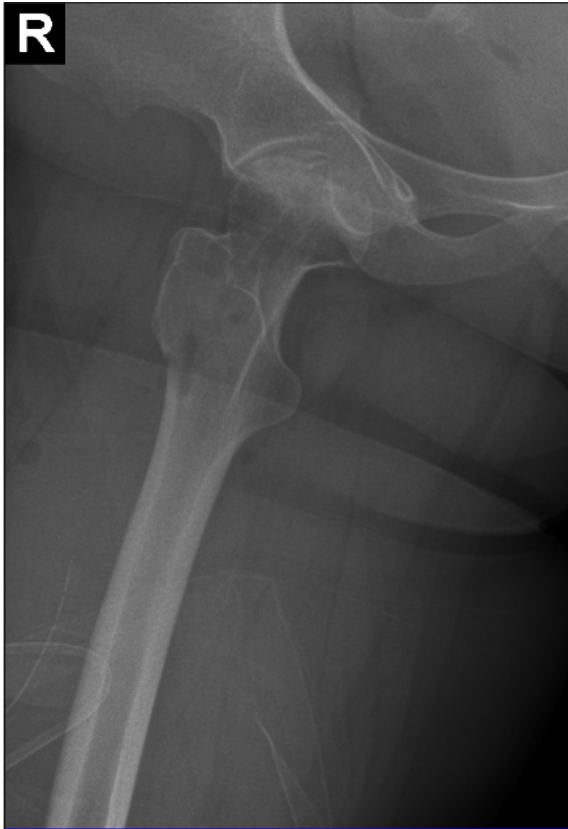درمان انجام شده برای وی شامل دو نوبت عمل جراحی core decompression سر فمور بود که به فاصله‌ی ۲ ماه از هم و با ارجحیت پای راست صورت پذیرفت.



شکل ۱- عکس رادیوگرافی لگن در نمای قدامی بی‌نظمی سطح مفصلی سر هر دو استخوان فمور

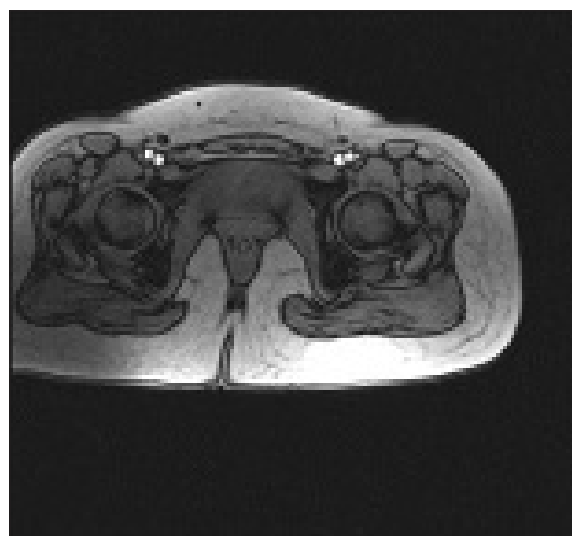
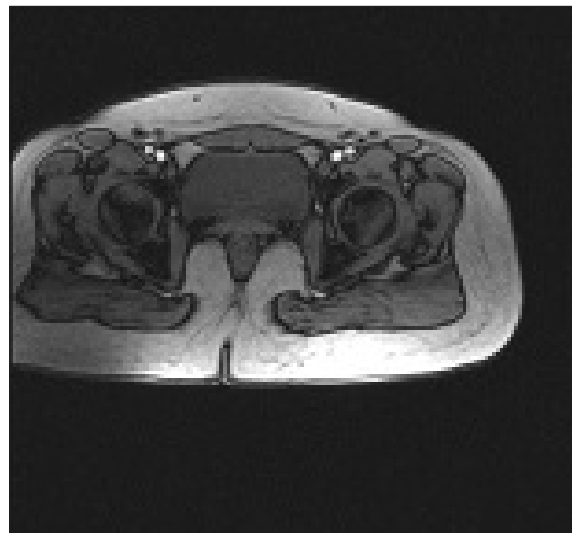
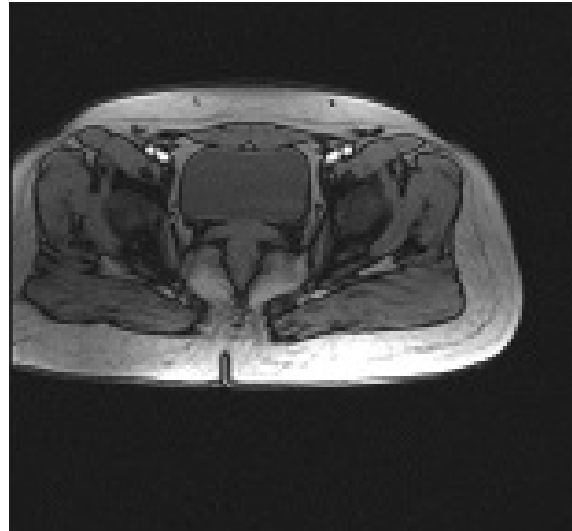
بحث و نتیجه‌گیری

شرایط متعددی که در بروز نکروز آوسکولار سر استخوان فمور نقش دارند به یک مسیر واحد ختم می‌شوند که آن کاهش جریان



شکل ۳: عکس رادیوگرافی پس از عمل جراحی.

خون سر استخوان فمور است که منجر به ایسکمی استخوان و مرگ سلول می شود [۱۶-۱۴]. در این بین گلوکوکورتیکوئیدها نقش شاخص و حائز اهمیت را در موارد غیر ترومایی ایفا می کنند [۱۲]. با توجه به مطالعات، مصرف متیلپردنیزون با دوز بیش از ۲ گرم و به مدت بیش از ۳ ماه به طور چشمگیری ریسک بروز نکروز سر فمور را افزایش می دهد [۱۷]. در مطالعه ای بیمارانی که دوزهای بیشتر از ۲۰ میلی گرم به صورت روزانه دریافت کرده بودند دچار استئونکروز شدند؛ در حالی که هیچ موردی از این عارضه در بیماران تحت درمان با دوز کمتر از ۲۰ میلی گرم روزانه گزارش نگردیده است [۱۸]. در مطالعه ای دیگری ۱۳۵۲ بیمار با میانگین سنی ۲۶ سال به دنبال جراحی اعصاب تحت درمان با کورتیکواستروئید قرار گرفتند، به طور متوسط ۲۰ روز درمان پردنیزون با دوز مصرفی ۶۷۳ میلی گرم (کمترین میزان ۳۸۹ میلی گرم) انجام شد که در نهایت ۴ مورد نکروز آوسکلار گزارش شد [۱۱]. لذا آنچه ما را در ارائه گزارش این مورد تشویق نمود، مصرف طولانی مدت OCP در همراهی با مصرف کورتیکواستروئید با دوز و طول درمان پایین بود که بدین صورت اثر جانبی احتمالی OCP را به تنهایی یا در همراهی با



شکل ۲: برش آگزیکال MRI از سر استخوان فمور. نواحی نکروز استخوانی مشهود است.

دیگر ریسک فاکتورها، می‌توان انتظار داشت که در این مورد OCP نقش اصلی را در بروز نکروز اوسکولار ایفا نموده و مصرف کورتیکواستروئید در این فرآیند نقش بسزایی نداشته است.

تشکر و قدردانی

نویسندگان این مقاله لازم می‌دانند مراتب تشکر خود را از جناب آقای افتخاری مسئول رادیولوژی بیمارستان شهید بهشتی قم به دلیل همکاری‌های ایشان در زمینه جمع‌آوری عکس‌های رادیولوژی بیمار اعلام دارند.

کورتیکواستروئید و یا حتی اثر سینرژستیک آن در بروز استئونکروز سر استخوان فمور مورد توجه قرار می‌دهد. همانطور که پیشتر نیز ذکر شد، بیمار هیچ گونه سابقه‌ای از استعمال دخانیات، مصرف الکل، بیماری قلبی عروقی، تروما و دیگر فاکتورهای مستعدکننده را نداشت. نکته قابل توجه دیگر در خصوص این بیمار مصرف OCP پیش از درمان با گلوکوکورتیکوئید است که وی را با علائم ترومبوژنیک راهی بیمارستان نمود و متعاقب آن نیز تحت درمان گلوکوکورتیکوئید قرار گرفته است. بنابراین، با توجه به بروز عوارض ترومبوژنیک به دنبال مصرف OCP و عدم وجود

مراجع

- 1- Li W, Sakai T, Nishii T, Nakamura N, Takao M, Yoshikawa H, Sugano N. Distribution of TRAP-positive cells and expression of HIF-1 α , VEGF, and FGF-2 in the reparative reaction in patients with osteonecrosis of the femoral head. *J Orthop Res.* 2009; 27: 694-700.
- 2- Mont MA, Hungerford DS. Non-traumatic avascular necrosis of the femoral head. *J Bone Joint Surg Am.* 1995; 77: 459-474.
- 3- Mankin HJ. Nontraumatic necrosis of bone (osteonecrosis). *N Engl J Med.* 1992; 326: 1473-1479.
- 4- Vail TP, Covington DB. The incidence of osteonecrosis. *Osteonecrosis: Etiology, Diagnosis, and Treatment.* 1997: 43-49.
- 5- Metselaar HJ, van Steenberge EJ, Bijnen AB et al. Incidence of osteonecrosis after renal transplantation. *ActaOrthopScand.* 1985; 56: 413-415.
- 6- Malizos KN, Karantanas AH, Varitimidis SE, Dailiana ZH, Bargiotas K, Maris T. Osteonecrosis of the femoral head: etiology, imaging and treatment. *Eur J Radiol.* 2007; 63: 16-28.
- 7- Larson AN, McIntosh AL, Trousdale RT, Lewallen DG. Avascular necrosis most common indication for hip arthroplasty in patients with slipped capital femoral epiphysis. *J PediatrOrthop.* 2010; 30: 767-773.
- 8- Luedtke LM, Flynn JM, Pill SG. A review of avascular necrosis in developmental dysplasia of the hip and contemporary efforts at prevention. *Univ Penn Orthop J.* 2000; 13: 22-28.
- 9- Mont MA, Zywiell MG, Marker DR, McGrath MS, Delanois RE. The natural history of untreated asymptomatic osteonecrosis of the femoral head: a systematic literature review. *J Bone Joint Surg Am.* 2010; 92: 2165-2170.
- 10- Morse CG, Mican JM, Jones EC, Joe GO, Rick ME, Formentini E, Kovacs JA. The incidence and natural history of osteonecrosis in HIV-infected adults. *Clin Infect Dis.* 2007; 44: 739-748.
- 11- Poetker, David M., and Douglas D. Reh. A comprehensive review of the adverse effects of systemic corticosteroids. *Otolaryngologic Clinics of North America.* 2010; 43.4: 753-768.
- 12- Assouline-Dayana Y, Chang C, Greenspan A, Shoenfeld Y, Gershwin ME: Pathogenesis and natural history of osteonecrosis. *Semin Arthritis Rheum.* 2002, 32:94-124.

- 13- Kerachian MA, Seguin C, Harvey EJ: Glucocorticoids in osteonecrosis of the femoral head: a new understanding of the mechanisms of action. *J Steroid BiochemMolBiol.* 2009, 114:121-128.
- 14- Arlet, Jacques. Nontraumatic Avascular Necrosis of the Femoral Head: Past, Present, and Future. *Clinical orthopaedics and related research.* 1992; 277: 12-21.
- 15- Lieberman, Jay R., Daniel J. Berry, Michael A. Mont, R. K. Aaron, J. J. Callaghan, A. D. Rajadhyaksha, and J. R. Urbaniak. Osteonecrosis of the hip: management in the 21st century. *Instructional course lectures.* 2002; 52: 337-355.
- 16- Aaron, R. K. Osteonecrosis: etiology, pathophysiology and diagnosis. *The adult hip.* Philadelphia: Lippincott-Raven. 1998; 451-66.
- 17- Saisu, T., K. Sakamoto, K. Yamada, H. Kashiwabara, T. Yokoyama, S. Iida, Y, et al. High incidence of osteonecrosis of femoral head in patients receiving more than 2 g of intravenous methylprednisolone after renal transplantation. *Transplant Proc.* 1996; 28: 1559-1560.
- 18- Zizic, T. M., Marcoux, C., Hungerford, D. S., Dansereau, J. V., & Stevens, M. B. Corticosteroid therapy associated with ischemic necrosis of bone in systemic lupus erythematosus. *Am J Med.* 1985; 79: 596-604.

