

گاستریت پولیپوز کیستیک در معده بدون سابقه جراحی و درمان پولیپکتومی ضایعه

چکیده

در بررسی آندوسکوپی در خانم ۵۱ ساله ای با شکایت درد اپی گاستر و احساس سنگینی در ناحیه بالای شکم که از حدود ۶ ماه قبل شروع شده بود، یک ضایعه برآمده پولیپی در انحنای بزرگ معده و در قسمت یک سوم میانی معده مشاهده گردید. اندازه ضایعه پولیپی پایه دار در حدود ۲۵ میلی متر بود. در پولیپکتومی با روش snar base در بخش ساقه و ساب موزال ضایعه تزریق اپی نفرین رقیق شده انجام شد و پولیپکتومی کامل انجام گرفت. در تشخیص اولیه آندوسکوپی، احتمال پولیپ هیپرپلاستیک بدون هر گونه عارضه ای داده می شد، اما در نهایت، یافته های هیستوپاتولوژیک، گاستریت پولیپوز کیستیک معده را تشخیص داد.

کلید واژه ها: پولیپ معده، گاستریت پولیپوز کیستیک معده، پولیپکتومی آندوسکوپی

سید رضا فاطمی^۱، سیده نازنین منصور^{۲*}، مهسا مولایی^۳

^۱ دانشجویار بیماری‌های گوارش و کبد بالغین، بیمارستان آیت الله طالقانی، دانشگاه علوم پزشکی شهید بهشتی، تهران، ایران.

^۲ فلوی فوق تخصص گوارش و کبد، بیمارستان آیت الله طالقانی، دانشگاه علوم پزشکی شهید بهشتی، تهران، ایران.

^۳ دانشجویار بخش پاتولوژی، بیمارستان آیت الله طالقانی، دانشگاه علوم پزشکی شهید بهشتی، تهران، ایران.

* نشانی نویسنده مسئول:

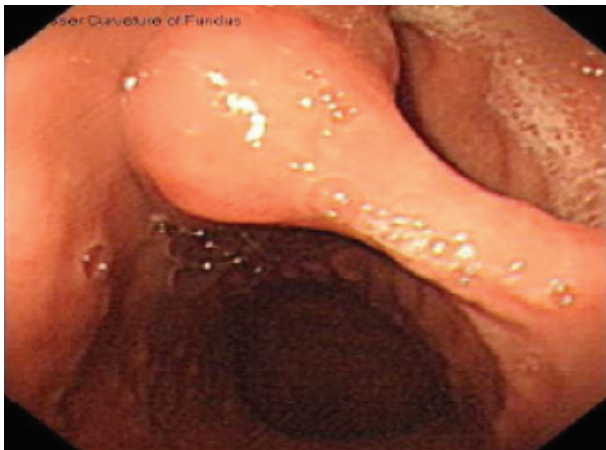بیمارستان آیت الله طالقانی، دانشگاه علوم پزشکی شهید بهشتی، تهران، ایران.

نشانی الکترونیک:

mansourinazanin@yahoo.com

مقدمه

سانتیمتر که از بخش پایه گرفته شد با موفقیت بدون خونریزی بعدی انجام گرفت. معاینه هیستولوژیک ضایعه نشان داد که ضایعه پولیپوئید خارج شده دارای اندازه $2/5 \times 1/5 \times 1/5$ سانتیمتر و با ساقه کوتاه بود. در قطعات بریده شده بافت، تعدادی از کیست‌های پر شده از مومین کوچک با زمینه استرومای مایل به صورتی مشاهده شد. معاینه میکروسکوپی سطح پولیپ، موکوس نوع آنترال با متابلازی فوکال سلول‌های گابلت و التهاب مزمن متوسط را نشان داد. در عمق پولیپ‌ها تعدادی غدد کیستیک در باندهای غیرارگانیزه و متراکم از عضلات صاف موسکولاریس موکوزا قرار گرفته بودند. این غدد حاوی اپی تلیوم صاف یا گلاندولار بودند و توسط یک حاشیه لامینا پروپریا احاطه شده بودند. دیسپلازی یا بدخیمی در ضایعه مشخص نشد و در نهایت تشخیص پاتولوژی گاستریت پولیپوز سیستیک GCP داده شد (شکل ۳ a و b).

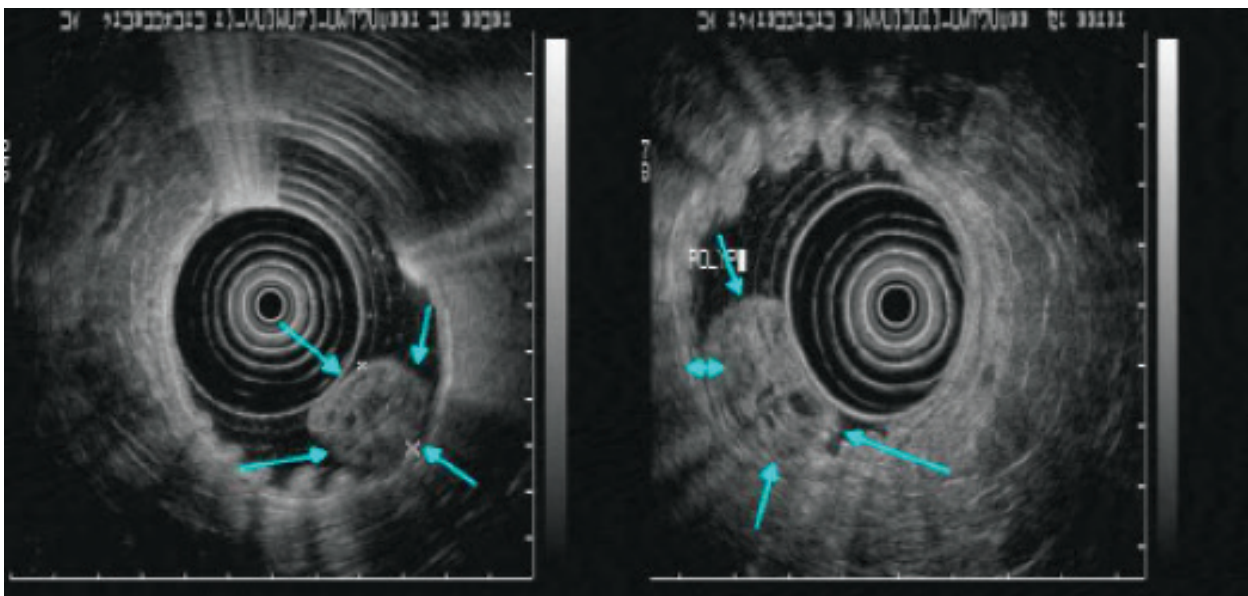


شکل ۱. اندوسکوپی یک پولیپ بزرگ پدانکوله در قسمت میانی انحنای بزرگ معده را نشان میدهد

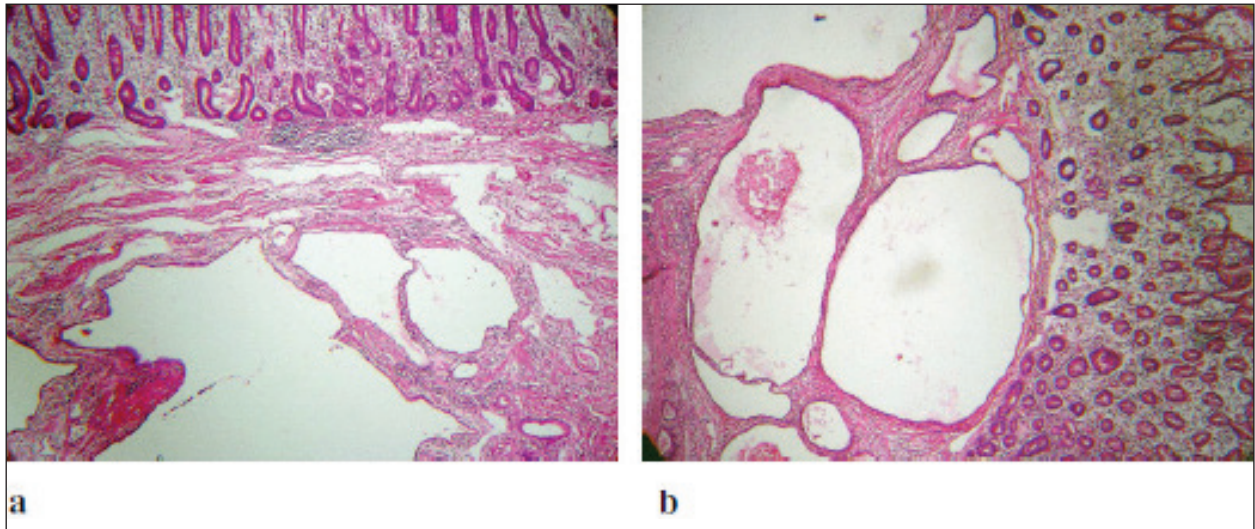
پولیپوز کیستیک گاستریت (Gastritis cystica polyposa) یک ضایعه التهابی نادر در باقیمانده معده‌ای می‌باشد که معمولاً تحت گاسترکتومی نسبی (پارشال) قرار گرفته است. این ضایعه، با حضور پولیپ‌ها در محل آناستوموزی (anastomotic) مخاط معده بوده و در آزمایش هیستوپاتولوژیک کیست‌های موکوزال و ساب موکوزال با هیپرپلازی فوئولار دیده می‌شود. مشخصه بالینی بیماری، خونریزی‌های مکرر از محل آناستوز معده - روده‌ای و همراهی احتمالی کارسینوماتوز است.

گزارش مورد

خانم ۵۱ ساله با شکایت درد شکم و احساس سنگینی از حدود ۶ ماه قبل مراجعه نمود. سابقه دردهای بخش پایین شکم را ۱۳ ماه قبل هم ذکر می‌کرده که تحت پولیپکتومی کولون قرار گرفته بود. بیمار سابقه فامیلی یا سابقه بیماری قبلی نداشت. هموگلوبین $9/5$ گرم / 100 میلی‌لیتر بود، اگرچه دو نوبت نمونه مدفوع از نظر خون مخفی منفی گزارش شده بود. نتایج آزمایشات هماتولوژیک و بیوشیمیایی بجز آنمی در محدوده نرمال بود. در آندوسکوپی فوقانی بعمل آمده پولیپ پدانکوله با قطر حدود ۲۵ میلی‌متر در انحنای بزرگ معده در یک سوم میانی معده مشاهده گردید (شکل شماره ۱). از نظر شکل ظاهری، بین پولیپ هیپر پلاستیک بزرگ و تومور ساب موکوزال با موکوس نرمال معده اختلاف تشخیصی وجود داشت. آندوسکوپی اولتراسونوگرافیک با پروب ۱۲ MHz، یک توده هترواکوی پولیپوئید با جزء کیستیک به قطر ۲۰ در ۲۲ میلی‌متر در دیواره خلفی جسم معده را نشان داد (شکل شماره ۲). پولیپکتومی با تزریق اپی نفرین رقیق شده در پایه و ناحیه زیر مخاطی و با استفاده از Snar پنج



شکل ۲. آندوسونوگرافی یک توده هترواکوی پولیپوئید با جزء کیستیک در دیواره خلفی بادی معده در قسمت ساب موکوس را نشان میدهد.



شکل ۳. مطالعه بافت شناسی پولیپ: تغییرات کیستیک در غدد که توسط اپیتلیوم صاف معده پوشانده شده و توسط باندل های عضلانی صاف احاطه شده است.

بحث

پولیپوئید مخاط معده توصیف می شود، ضایعه ناشیایی است که در بیمارانی با سابقه گاستروانتروستومی با یا بدون رزکسیون معده به وجود می آید (۹-۷، ۲). GCP بسیار بندرت در بیماران غیر جراحی شده یافت می شود (۱۰-۷). پولیپوز کیستیک گاستریت یک نوع منحصر بفرد از گاستریت مزمن است که با ضایعه sessile که در مسیر سوچورها برآمده می شود و مدت طولانی پس از جراحی بیلروت-II (Billroth-II) یا آناستوموز گاستروژنرال رخ می دهد، همراه می باشد. اخیراً این ضایعه علاقه محققین را در پاسخ به ارتباط آنها با کارسینوژن برانگیخته است. این موضوع مورد پذیرش قرار گرفته است که پاتوژنز این ضایعات از ریفلاکس دئودنو-گاستریت (DGR) (۱۱) مشتق می شود و بیشتر گزارشات GCPs در باقیمانده معده که جراحی بیلروت-II داشته اند، رخ داده است. تعدادی از مطالعات حیوانی با استفاده از انواع مدل های موش صحرایی DGR انجام شده است. در این مدل ها، اپی تلیوم کیستیک و هیپرپلاستیک مشابه با موکوس GCP انسانی بطور شایعی پیدا شدند (۱۲، ۱۳). زمانیکه این یافته ها مورد ملاحظه قرار گرفتند، احتمال ارتباط نزدیکی بین GCP، DGR و کارسینوما در stump معده را مطرح نمود.

گاستریت پولیپوز کیستیک (GCP) یک ضایعه منحصر بفرد است که در محل آناستوموزی گاستروژنوستومی پس از مدت طولانی از گاستروکتومی نسبی دیستال ایجاد می شود. مشخصه پاتولوژیک آن اولین بار توسط Nikolai و Mueller در سال ۱۹۶۵ میلادی توصیف شد (۱) و پس از آن واژه گاستریت کیستیک پولیپوز (GCP) توسط Gleibermann و Littler در سال ۱۹۷۲ میلادی پیشنهاد گردید (۲). در سال ۱۹۷۹ میلادی Koga و همکاران (۳) همان ضایعه را گاستریت هیپرتروفیک پولیپوئیدی استومال (SPHG) نامیدند. امروزه هر دو ترمینولوژی بطور برابری متداول هستند. Koga و همکاران (۳) خصوصیات هیستولوژیکال ضایعه را کشیدگی Pits معده و هیپرپلازی و دیلاتاسیون کیستیک غدد پسودوپیلوریک و تهاجم به لایه ساب موکوزال توصیف کردند. در تعدادی از موارد، همراهی کانسر استرومای معده با گاستریت پولیپوز کیستیک گزارش شده و نیز پتانسیل بالای کارسینوژنز در موکوس گاستریت پولیپ کیستیک داده شده است (۴-۶). هر چند مطالعات بنیادی کمی در این مورد انجام شده و مکانیسم پتانسیل کارسینوژنی تاکنون مشخص نشده است. گاستریت پولیپوز کیستیک که با هیپرپلازی

1. Nikolai N, Mueller D. The clinical and pathologic-anatomical picture of cystic gastritis. *Bruns Beitr Klin Chir* 1965;210:367-78.
2. Littler ER, Gleibermann E. Gastritis cystica polyposa. (Gastric mucosal prolapse at gastroenterostomy site, with cystic and infiltrative epithelial hyperplasia). *Cancer* 1972;29(1):205-9.
3. Koga S, Watanabe H, Enjoji M. Stomal polypoid hypertrophic gastritis: a polypoid gastric lesion at gastroenterostomy site. *Cancer* 1979;43(2):647-57.
4. Qizilbash AH. Gastritis cystica and carcinoma arising in old gastrojejunostomy stoma. *Can Med Assoc J* 1975;112(12):1432-3.
5. Bogomoletz WV, Potet F, Barge J, Molas G, Qizilbash AH. Pathological features and mucin histochemistry of primary gastric stump carcinoma associated with gastritis cystica polyposa. A study of six cases. *Am J Surg Pathol* 1985;9(6):401-10.
6. Ishikawa H, Okazawa S, Inoue T, Sawada K, Himeno S, Hirota S, et al. A Case of Early Gastric Stump Carcinoma Occurring in Pedunculated Gastritis Cystica Polyposa. *Gastroenterological Endoscopy* 1987;29(10):2247-52.
7. Ozenç AM, Ruacan S, Aran O. Gastritis cystica polyposa. *Arch Surg* 1988;123(3):372-3.
8. Wu MT, Pan HB, Lai PH, Chang JM, Tsai SH, Wu CW. CT of gastritis cystica polyposa. *Abdom Imaging* 1994;19(1):8-10.
9. Park JS, Myung SJ, Jung HY, Yang SK, Hong WS, Kim JH, et al. Endoscopic treatment of gastritis cystica polyposa found in an unoperated stomach. *Gastrointest Endosc* 2001;54(1):101-3.
10. Tuncer K, Alkanat M, Musoğlu A, Aydin A. Gastritis cystica polyposa found in an unoperated stomach: an unusual case treated by endoscopic polypectomy. *Endoscopy* 2003;35(10):882.
11. Jablkow VR, Aranha GV, Reyes CV. Gastric stomal polypoid hyperplasia: report of four cases. *J Surg Oncol* 1982;19(2):106-8.
12. Miwa K, Hasegawa H, Fujimura T, Matsumoto H, Miyata R, Kosaka T, et al. Duodenal reflux through the pylorus induces gastric adenocarcinoma in the rat. *Carcinogenesis* 1992;13(12):2313-6.
13. Kobayasi S, Tatematsu M, Ogawa K, de Camargo JL, Rodrigues MA, Ito N. Reversibility of adenomatous hyperplasia in the gastric stump after diversion of bile reflux in rats. *Carcinogenesis* 1991;12(8):1437-43.