

نقش سونوگرافی ترانس واژینال سه بعدی در ارزیابی جایگذاری نا مناسب آی یو دی بدنبال زایمان سزارین: گزارشی یک مورد

آی یو دی، یک روش کارآمد جلوگیری از بارداری می باشد. محل نامناسب در رحم سبب کاهش کارایی آن در جلوگیری از بارداری می شود. خروج آی یو دی از رحم و نفوذ آن به داخل میومتر، یکی از عوارض آی یو دی می باشد. در مواردی که وجود آی یو دی توسط روش سونوگرافی شناسایی نشود، علاوه بر احتمال دفع آی یو دی، احتمال جابجایی آی یو دی و یا جایگذاری نامناسب آن مطرح می شود.

در مورد حاضر، پس از قرار دادن آی یو دی بدنبال زایمان با روش سزارین، بدلیل مشاهده تصویری مبهم از آی یو دی در کانال سرویکس و عدم رویت آن در کاویته رحم در سونوگرافی دوبعدی، سونوگرافی سه بعدی انجام شد و با این روش خروج آی یو دی از محل اسکار سزارین زایمان قبلی مشاهده گردید. این یافته توسط لاپاراسکوپي به تایید رسید.

در پیگیری جایگذاری مناسب محل آی یو دی داخل کاویته رحم خصوصاً در مواردی که سابقه زایمان سزارین وجود دارد، در صورت عدم رویت آی یو دی در کاویته رحم و یا جابجایی آن، انجام سونوگرافی سه بعدی برای بررسی دقیق توصیه می شود. زیرا سونوگرافی سه بعدی در مقایسه با دو بعدی دقت بیشتری در تعیین محل آی یو دی دارد و علاوه بر آن مانند لاپاراسکوپي یک روش تهاجمی نیست. همچنین بدلیل تهیه تصویر در مقطع کرونال، قادر به شناسایی آی یو دی در موارد خروج آن از محل اسکار سزارین می باشد.

واژگان کلیدی: سونوگرافی سه بعدی، سونوگرافی دو بعدی، جایگذاری نا مناسب آی یو دی در رحم

فیروزه احمدی^۱، سمیه موخواه^{۲*}، فرناز اخباری^۴

^۱ استادیار، متخصص رادیولوژی و سونوگرافی، پژوهشگاه رویان، پژوهشکده زیست شناسی و علوم پزشکی تولید مثل جهاددانشگاهی، مرکز تحقیقات پزشکی تولید مثل، گروه تصویربرداری تولید مثل، تهران، ایران

^۲ پژوهشگاه رویان، پژوهشکده زیست شناسی و علوم پزشکی تولید مثل جهاددانشگاهی، مرکز تحقیقات پزشکی تولید مثل، گروه تصویربرداری تولید مثل، تهران، ایران

^۳ دانشجوی دکترای بهداشت باروری، گروه بهداشت باروری و زایمان، دانشکده پرستاری مامایی، دانشگاه علوم پزشکی تهران، تهران، ایران

^۴ کارشناس مامایی، پژوهشگر، پژوهشگاه رویان، پژوهشکده زیست شناسی و علوم پزشکی تولید مثل جهاددانشگاهی، مرکز تحقیقات پزشکی تولید مثل، گروه تصویربرداری تولید مثل، تهران، ایران

* نشانی نویسنده مسئول:

تهران، بزرگراه رسالت، خیابان بنی‌هاشم، پژوهشگاه رویان.

تلفن: ۲۳۵۶۲۲۵۴

نشانی الکترونیک: so.moukhah@gmail.com

مقدمه

آی یو دی، یکی از روش های جلوگیری از بارداری است که بطور موثر و وسیع بکار میرود (۱) و در پیشگیری از بارداری به میزان ۹۹ درصد دارای موفقیت می باشد (۲). عوارض همراه با آی یو دی شامل درد، خونریزی، جابجایی از محل قرار گیری خود (سوراخ شدن میومتر به وسیله آی یو دی و خروج آی یو دی از کایوته رحم، قرار گرفتن نامناسب آی یودی از ابتدای انجام پروسه جایگذاری آن)، بیماری التهابی رحمی و بارداری خارج از رحم می باشد (۳). عوارض خروج از محل اصلی آی یو دی (translocation) طیف وسیعی دارند و شامل قرارگیری نامناسب آی یو دی به داخل میومتر تا سوراخ شدن رحم می باشد که سوراخ شدن رحم عارضه ای ناشایع اما جدی و خطرناک است (۴).

عوامل خطری که باعث سوراخ شدن رحم می شوند شامل موارد عدم تجربه پزشک در کار گذاشتن آی یو دی، جایگذاری آی یو دی در دوران شیردهی، وجود ناهنجاری رحم و سرویکس و رحم رتروورسه یا فیکس شده می باشند (۵ و ۶).

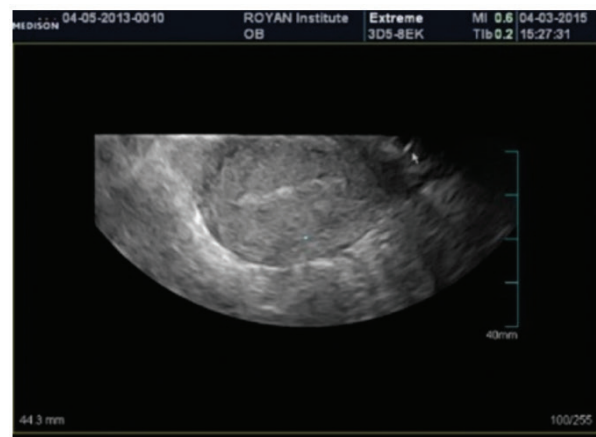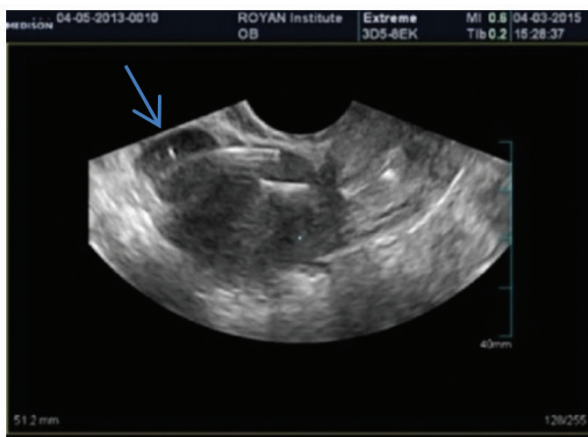بعد از جایگذاری آی یو دی، می بایست پیگیری های لازم از نظر قرار گیری درست آی یو دی در حفره رحم، به عمل آید. بررسی ها شامل تایید وجود نخ آی یو دی از طریق معاینه بالینی و ارزیابی سونوگرافی می باشد. بدین منظور اولین بررسی نخ آی یو دی در ماه اول (پس از جایگذاری) و پس از اتمام خونریزی قاعدگی می باشد و پس از آن ادامه بررسی از نظر وجود نخ آی یو دی بطور ماهانه و از طریق لمس نخ توسط مراجعه کننده می باشد. در صورتیکه در هر یک از مراحل پیگیری، نخ لمس نشود احتمال دفع آی یو دی، سوراخ شدن میومتر و یا جایگذاری نامناسب آن مطرح می شود. یافته های برخی محققان نشان می دهد سوراخ شدن رحم و چرخش آی یو دی با علائمی نظیر درد و خونریزی همراه است (۷-۹). در نهایت در صورت عدم رویت نخ آی یو دی و یا رویت نخ با طول نامناسب

در معاینه، بررسی های بیشتر با روش های تصویربرداری مورد نیاز خواهد بود. اگرچه در بسیاری از موارد سونوگرافی ترانس واژینال دو بعدی، موقعیت آی یو دی را در داخل رحم مشخص می نماید، اما سونوگرافی سه بعدی خصوصا در مواردیکه آی یو دی از نوع لوونورژسترول باشد، دید بمراتب بهتری را فراهم می کند (۹). در شرایطی که سونوگرافی بی نتیجه باشد، توصیه می شود عکس ساده رادیوگرافی از شکم و لگن تهیه شود (۱۰) و در مواردیکه آی یو دی دیواره رحم را سوراخ کرده باشد، بهتر است با روش لاپاراسکوپی خارج شود (۷).

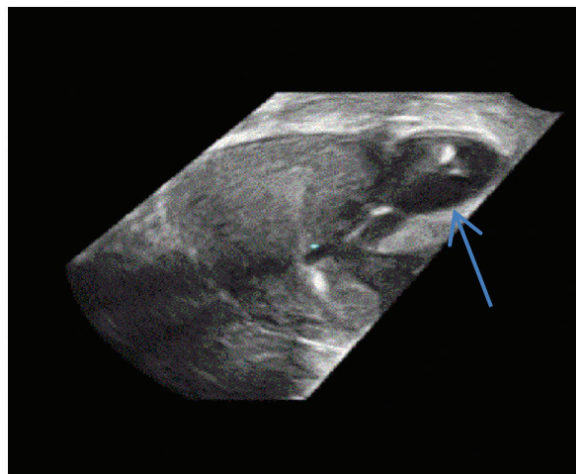
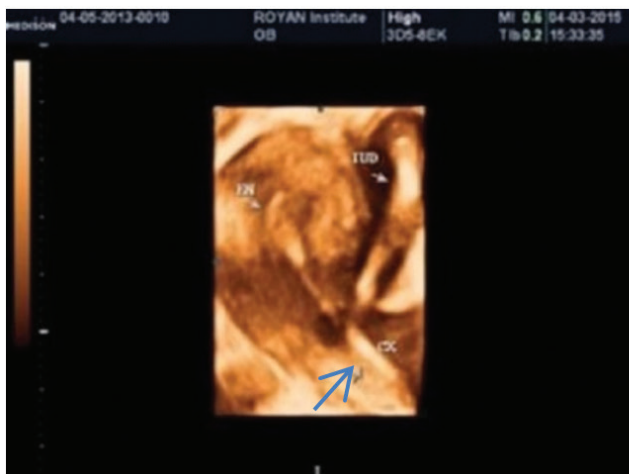در مقاله حاضر به گزارش موردی می پردازیم که در آن به دلیل جایگذاری نامناسب، آی یو دی از محل اسکار سزارین قبلی به خارج از رحم (بین سروز و میومتر)، انتقال یافته است.

گزارش مورد

خانم ۳۰ ساله با سابقه یک زایمان سزارین و بدون سقط، بدون علامت و مشکل خاصی، جهت معاینه آی یو دی به کلینیک زنان پژوهشگاه رویان مراجعه کرده است. با وجود اینکه در معاینه بالینی آی یو دی مشاهده شد، مراجعه کننده برای ارزیابی محل قرار گیری آی یو دی به بخش تصویربرداری ارجاع داده شد. بیمار ۸ ماه پیش بدلیل حاملگی دو قلو، زایمان سزارین داشته است و هم اکنون در آمنوره شیردهی می باشد. آی یو دی در زمان شیردهی گذاشته شده و بمدت ۶ ماه بعد از آن تحت پیگیری بوده است. در معاینه بالینی لگن، نخ آی یو دی مشاهده شد. علائم حیاتی و آزمایش های خون نرمال بودند. بر اساس برنامه روتین پیگیری افراد، سونوگرافی برای تایید محل قرار گیری مناسب آی یو دی در رحم درخواست شد. در سونوگرافی دو بعدی انجام شده، تصویری مبهم از آی یو دی در کانال سرویکس مشاهده شد اما در حفره رحم شواهدی مبنی بر وجود آی یو دی دیده نشد و تصویر مشکوکی از آی یو دی در خارج



شکل ۱. الف و ب: (الف) نمای سائزیتال از سونوگرافی دو بعدی نشاندهنده آی یو دی در داخل حفره رحم نمی باشد. (ب) قسمتی از پایه آی یو دی در سرویکس دیده می شود و باقی مانده آن و بازوهای آی یو دی بطور مبهم در حفره رحم دیده می شود.



شکل ۲. الف و ب: تصویر ابتدای آی یو دی در کانال سرویکال (فلش بزرگ) و تنه آن در خارج از رحم در دیواره جانبی در مجاورت سروز همراه با تجمع مایع مشهود است (فلش کوچک).



شکل ۳. تصویر شماتیک از جایگزینی نامناسب آی یودی در محل اسکار سزارین.

داخل میومتر و از آنجا به حفره صفاقی متغیر می باشد (۱۱ و ۱۲). سونوگرافی نخستین روش تصویربرداری برای ارزیابی محل قرار گیری آی یو دی در حفره رحم و همچنین بررسی عوارض مربوط به آی یو دی می باشد و شامل تشخیص در زمینه ی محل قرارگیری، ورود به داخل میومتر، سوراخ شدن رحم و بارداری داخل یا خارج رحمی به همراه آی یو دی می شود (۱۳). در سونوگرافی، به طور طبیعی آی یو دی در حفره آندومتر دیده می شود. محل درست قرار گیری آی یو دی در حفره رحم، بدون در نظر گرفتن شکل آن بدین ترتیب است که آی یو دی بین سوراخ داخلی سرویکس و ناحیه فوندال کانال آندومتر قرار گیرد. در سونوگرافی، آی یو دی دارای سایه آکوستیک خلفی و اکوژنیسیته متغیر می باشد. جایگذاری نامناسب آی یو دی (malpositioned) سبب کاهش کارایی آن بعنوان وسیله جلوگیری از حاملگی می شود و علاوه بر آن، خصوصا در زمان نزدیکی جنسی ایجاد درد می کند (۱۳). سونوگرافی دو بعدی نسبت به سه بعدی، ممکن است دو بازوی آی یو دی را به خوبی نشان ندهد. در نتیجه ممکن است قرار گرفتن نامناسب آی یو دی تشخیص داده نشود (۱۴). در حالیکه نمای کرونال در سونوگرافی سه

بعدی از رحم همراه با مایع اطراف آن رویت شد (شکل ۱ تا ۳). بنابراین سونوگرافی سه بعدی انجام شد که با این روش، سایه آکوستیک آی یو دی و محل قرار گیری آن به خوبی مشخص بود و نشان داد که آی یو دی تا قسمتی در داخل کانال سرویکس سپس از محل اسکار قبلی سزارین به خارج از رحم رفته و در کنار رحم در سطح سروز قرار گرفته است (شکل ۲ و ۱).

بیمار جهت بررسی های بیشتر بستری شد. با توجه به این مطلب که علامتی در بیمار وجود نداشت، می توان نتیجه گرفت که از ابتدای جایگذاری آی یودی و بعد از ورود به سرویکس، به داخل اسکار سزارین وارد شده و سپس در خارج حفره رحم در موازات سطح سروزی رحم بالا رفته است. یافته هایی که با سونوگرافی سه بعدی به دست آمد به وسیله لاپاراسکوپی تایید شدند.

در انجام لاپاراسکوپی، سه راه جهت دسترسی به داخل انجام شد: سوراخ ۱۰ میلی متری در محل ناف، سوراخ ۵ میلی متری در سمت چپ شکم و یک سوراخ ۵ میلی متری در بالای پوییس. پریتون احشایی در قسمت قدامی تحتانی سطح رحمی بالای مثانه چسبندگی داشت. زمانی که این چسبندگی ها جدا شد، آی یو دی TCU380 مشاهده شد که به داخل سروز رحم نفوذ کرده است. هیچ گونه شواهدی مبنی بر آسیب مثانه و روده دیده نشد. آی یو دی از محل، برداشته شد و عمل جراحی بدون عارضه انجام شد. بیمار پس از ریکاوری، بدون هیچ عارضه ای در دو روز بعد مرخص شد.

بحث

یکی از عوارض مربوط به آی یو دی، جابجایی از محل قرار گیری خود می باشد. در این شرایط معمولا اولین احتمال ذهنی در صورت اطمینان بیمار از عدم دفع آی یو دی، نفوذ آن به داخل میومتر می باشد. طیف سوراخ شدن آی یو دی متفاوت بوده و از ورود به میومتر تا سوراخ شدن کامل داخل رحمی به همراه مهاجرت آی یو دی به

سه بعدی قابل تشخیص می باشد (۳). همچنین گزارش ما شامل افتراق جایگذاری نامناسب آی یو دی از جابجایی آن در کاویته رحم می باشد. در مطالعه حاضر با توجه به سیر تشخیص انجام شده برای شناسایی محل قرار گیری آی یو دی، مشخص شد آی یو دی از ابتدا بطور اشتباه وارد محل اسکار سزارین شده است. نکته جالب توجه این است که باز شدن اسکار سزارین در زمان قرار دادن آی یو دی به همراه درد نبوده است و بیمار بدون داشتن هرگونه علامتی و تنها بدلیل اطمینان از محل مناسب آی یو دی در رحم مراجعه نموده است.

نتیجه گیری

با توجه به سیر رو به افزایش زایمان سزارین در زنان و نیز با در نظر گرفتن این نکته که آی یو دی از روش های موثر مورد استفاده در جلوگیری از بارداری در دوران شیردهی می باشد و همچنین با توجه به اینکه یکی از عوارض آی یو دی عدم رویت آن در کاویته رحم می باشد، در این مطالعه بر دو نکته تاکید شده است. نکته اول در ارتباط با دقت بیشتر در زمان جایگذاری آی یو دی در زنان با سابقه اسکار رحمی است که متوجه متخصصین زنان و همچنین همکاران ماما می باشد. لازم بذکر است در زنان با سابقه اسکار رحمی، ضرورت پیگیری های دقیق تری از نظر محل قرار گیری آی یو دی در داخل رحم بنظر می رسد. نکته دوم در ارتباط با تشخیص درست محل آی یو دی با کمک روش های تصویربرداری است و با توجه به مطالعه حاضر توصیه می شود رادیولوژیست ها برای تشخیص محل آی یو دی در بیماران ارجاع شده، در صورت تشخیص نامناسب بودن محل قرار گیری آن در بررسی سونوگرافی دو بعدی، از روش سونوگرافی سه بعدی بدلیل تهیه تصویر در مقطع کروئال و به عنوان یک روش دقیق تر و مناسب تر نسبت به سونوگرافی دو بعدی استفاده نمایند.

بعدی کمک کننده می باشد و در آن پایه و بازوی آی یو دی قابل دید و بررسی می باشد (۱۵).

گزارش مورد نادر ما شامل بیمار بدون علامت بوده که با وجود رویت نخ آی یو دی در واژن، تنها بدلیل تایید و اطمینان از محل قرارگیری درست آی یو دی و انجام سونوگرافی (بر اساس پروتکل مرکز درمان)، به کلینیک مراجعه نموده است. در حالیکه در اغلب موارد دلیل انجام سونوگرافی بیماران عدم رویت نخ آی یو دی و شکایت از درد و خونریزی می باشد (۱۶ و ۳). در مورد حاضر در سونوگرافی دو بعدی، قسمتی از آی یو دی در سرویکس مشهود بود اما در کاویته رحم دیده نشد که طی بررسی بیشتر توسط سونوگرافی سه بعدی و تهیه تصویر در مقطع کروئال، آی یو دی مشاهده شد که نشاندهنده جایگذاری نادرست آن به خارج از رحم و به اسکار سزارین قبلی و در حفره صفاقی بود. در یک مطالعه موردی مشابه توسط Atkinson و باوم در سال ۲۰۱۴، محققان روش تصویربرداری MRI را پس از انجام مراحل ناموفق هیستروسکوپی تشخیصی، سیتوسکوپی و معاینه رکتوواژینال برای شناسایی محل آی یو دی انتخاب نمودند (۱۶) در حالیکه در مطالعه ما پس از معاینات بالینی، نخستین روش ارزیابی سونوگرافی بوده که بمراتب سبب شناسایی سریع تر محل آی یو دی شد و بدین ترتیب پروسه تشخیص محل آی یو دی کوتاه تر شد. همچنین این اقدام در سایر مطالعات نیز بعنوان اولین قدم در بررسی محل آی یو دی می باشد (۱۶ و ۷) تاکنون گزارش های معدودی در ارتباط با خروج آی یو دی از محل اسکار سزارین قبلی، ارایه شده است (۱۶ و ۳). Peri و همکاران به وقوع این مورد اشاره نموده اند. در این مطالعه بر اهمیت نقش سونوگرافی سه بعدی در شناسایی محل قرار گیری آی یو دی اشاره شده است. از نظر محققان، سونوگرافی سه بعدی بدلیل در نظر گرفتن حجم در تصاویر، سبب ایجاد نمای واضح تر و دقیق تر می شوند و ساختارهایی که در همان صفحه از نمای سونوگرافی دوبعدی قابل رویت نیستند، توسط سونوگرافی

مراجع

1. Tatum HJ. Intrauterine contraception. Am J Obstet Gynecol. 1972;112(7):1000-23.
2. Trussell J. Contraceptive failure in the United States. Contraception. 2004;70(2):89-96.
3. Peri N, Graham D, Levine D. Imaging of intrauterine contraceptive devices. J Ultrasound Med. 2007;26(10):1389-401.
4. Harrison-Woolrych M, Ashton J, Coulter D. Uterine perforation on intrauterine device insertion: is the incidence higher than previously reported? Contraception. 2003;67(1):53-6.
5. Kaislasuo J, Suhonen S, Gissler M, Lähteenmäki P, Heikinheimo O. Uterine perforation caused by intrauterine devices: clinical course and treatment. Hum Reprod. 2013;28(6):1546-51.
6. Caliskan E, Oztürk N, Dilbaz BO, Dilbaz S. Analysis of risk factors associated with uterine perforation by intrauterine devices. Eur J Contracept Reprod Health Care. 2003;8(3):150-5.
7. Cunningham F, Leveno K, Bloom S, Spong CY, Dashe J. Williams obstetrics, 24e. Mcgraw-hill; 2014, P:716
8. Benacerraf BR, Shipp TD, Bromley B. Three-dimensional ultrasound detection of abnormally located intrauterine contraceptive devices which are a source of pelvic pain and abnormal bleeding. Ultrasound Obstet Gynecol. 2009;34(1):110-5.
9. Moschos E, Twickler DM. Does the type of intrauterine device affect conspicuity on 2D and 3D ultrasound? AJR Am J Roentgenol. 2011;196(6):1439-43.
10. Boortz HE, Margolis DJ, Ragavendra N, Patel MK, Kadell BM. Migration of intrauterine devices: radiologic findings and

- implications for patient care. *Radiographics*. 2012;32(2):335-52.
11. Bennis H, Berraho K, Kouarty I, Omrani H, Filali A, Saadi N, El Alami MH, Bezaad R, Chraibi C. Transuterine migration of intrauterine contraceptive devices. *Rev Med Liege*. 2011;66(3):153-8.
12. Shipp TD, Bromley B, Benacerraf BR. The width of the uterine cavity is narrower in patients with an embedded intrauterine device (IUD) compared to a normally positioned IUD. *J Ultrasound Med*. 2010;29(10):1453-6.
13. Rodgers SK, Kirby CL, Smith RJ, Horrow MM. Imaging after cesarean delivery: acute and chronic complications. *Radiographics*. 2012;32(6):1693-712.
14. Bonilla-Musoles F, Raga F, Osborne NG, Blanes J. Control of intrauterine device insertion with three-dimensional ultrasound: is it the future? *J Clin Ultrasound*. 1996;24(5):263-7.
15. Amdai F, Haghighi H. The Role of three-dimensional imaging in the control of intrauterine contraceptive devices. *Iranian Journal of Radiology* 2015;22;12(2):e8499.
16. Atkinson AL, Baum JD. Missing IUD Despite Threads at the Cervix. *Case Rep Obstet Gynecol*. 2014;2014:916143.