مجله علمی سازمان نظام پزشکی جمهوری اسلامی ایران، دوره ۲۵، شماره ۲، تابستان ۱۳۸٦: ۲۱۲-۲۰٦

● مقاله تحقیقی

تعیین ارزش تشخیصی معاینه بالینی در آسیب تاندون‌های اکستانسور در زخم‌های نفوذی دیستال ساعد

دکتر مسعود یاوری[1]*
دکتر سید مهدی موسوی زاده[2]

۱. استادیار جراحی ترمیمی دست و میکروسکوپی، دانشگاه علوم پزشکی شهید بهشتی
۲. استادیار جراحی پلاستیک، دانشگاه علوم پزشکی شهید بهشتی

* نشانی نویسنده مسئول: تهران، خیابان کریم‌خان‌زند، خیابان آبان جنوبی (شهید عضدی)، بیمارستان ۱۵ خرداد، گروه جراحی پلاستیک، تلفن: ۸۸۳٦۸۱۹٤، فکس: ۸۸۹۰۲۱۵۵
پست الکترونیک: Masoudyy2003@yahoo.com

چکیده

زمینه: توان تشخیص بالینی براساس معاینه فیزیکی و شرح حال، مهمترین وسیله ارزیابی در علم پزشکی است و علی‌رغم پیشرفت‌های تکنولوژی، هنوز اولین و مؤثرترین روش تشخیص می‌باشد. جهت تبیین اهمیت این کار در این مقاله برآنیم تا همخوانی یافته‌های حین عمل با ارزیابی‌های بالینی قبل از عمل در ضایعات نفوذی انتهای دیستال ساعد، مورد بررسی و تجزیه و تحلیل قرار گیرد.

روش کار: این مطالعه به روش مقطعی، توصیفی بر روی ٦٤ بیمار با ضایعات شارپ و نافذ دیستال ساعد و پشت دست که به اورژانس مراجعه نموده‌اند، انجام شده است. به این صورت که براساس یافته‌های معاینه فیزیکی (که همگی توسط یک پزشک عمومی آموزش دیده انجام شده بود)، تشخیص کلینیکی و یافته‌های حین عمل ثبت می‌گردید و به عنوان استاندارد طلایی و تشخیص قطعی در نظر گرفته می‌شد. در کلیه مراحل، اخلاق پژوهش رعایت گردید.

یافته‌ها: براساس اطلاعات حاصله که در جدول ۱ آمده است، شاخص‌های ارزش تشخیص معاینه فیزیکی محاسبه گردید، بدین گونه: Spe =٪٤۰ ، Sen=٪۸۸، Acc=٪۹۲ ، Npv=٪۲۲ ، Ppv =٪۹٤ ، NLR =۰/۳ ، PLR = ۱/٤٦ .

نتیجه‌گیری: با توجه به حساسیت بالای تست می‌توان از آن جهت غربالگری آسیب‌های تاندون اکستانسور استفاده نمود. آزمون‌های بالینی از نظر اثبات کردن[1] ضایعات تاندون‌های اکستانسور در اثر ترومای نفوذی با ارزش‌تر از رد کردن[2] آنهاست.

واژگان کلیدی: اکستانسور انگشتان[3]، ضایعه نفوذی[4]، دیستال ساعد[5]

تاریخ دریافت مقاله: ۱۳۸۵/۱۱/۸ تاریخ اصلاح نهایی: ۱۳۸٦/۳/۷ تاریخ پذیرش مقاله: ۱۳۸٦/۷/۲

1 - Rule in
2 - Rule out
3 - Extensor Digitorum
4 - Sharp Injury
5 - Distal – Arm

Archive of SID
www.SID.ir
[Downloaded from jmciri.ir on 2026-02-05]

مقدمه

از آنجا که پوست سطح خلفی دست و ساعد نازک‌تر از پوست سطح جلوئی (ولار) بوده و نسوج زیر جلدی آن نیز کمتر است، لذا ضایعات سطح خلفی دست و ساعد به میزان بالایی با آسیب تاندون‌های سطح خلفی واکستانسورها همراه می‌باشد [۱]. تشخیص و درمان به موقع این ضایعات می‌تواند در نتیجه نهایی بسیار تأثیرگذار باشد. به گونه‌ای که هرچه عمل جراحی ترمیم پارگی تاندون اکستانسور زودتر انجام شود، ترمیم تاندون بهتر و سریع‌تر بوده و عوارض پس از ترمیم از جمله شکست در ترمیم، عفونت و چسبندگی که از مشکلات اصلی ترمیم تاندون‌هاست، کمتر و نتیجه عمل جراحی و عملکرد پس از عمل جراحی بهتر خواهد بود.

از سوی دیگر این‌گونه ضایعات عمدتاً در افراد کارگر و افرادی که از نظر وضعیت اقتصادی وضعیت مناسبی ندارند، اتفاق‌می‌افتد که علی‌رغم اهمیت هزینه درمان، برگشت سریع‌تر به کار نیز برای آنها حائز اهمیت می‌باشد.

لازم به ذکر است که مطالعات و پژوهش‌های زیادی در رابطه با آناتومی، تغییرات نرمال،آناتومیک، نحوه ترمیم، اندیکاسیون عمل و چگونگی ادامه درمان پس از عمل جراحی توسط کاپلان[1] و همکارانش، شنک[2]، نوردا[3] و همکارانش مارک‌ای باراتز[4] و ... صورت گرفته است که در قسمت‌های بعدی این مقاله به تفصیل خواهد آمد.

علی‌رغم تمام این مطالعات ضایعات تاندون‌های اکستانسور اغلب کمتر تشخیص داده می‌شوند [۲] لذا بررسی تاندون‌های اکستانسور بسیار مشکل بوده و در آن اختلاف نظر زیادی وجود دارد [۳] و همچنین آناتومی اکستانسور بسیار پیچیده‌تر از فلکسورهاست [۱، ۴]. به علت اهمیت نتیجه درمان این تاندون‌ها، بهترین حالت برای بیمار هنگامی حاصل می‌شود که تشخیص و درمان اولیه پزشک معالج مناسب باشد [۵] و لذا دقت در تشخیص و درمان به موقع (گرچه هنوز مدتی که می‌توان زمان عمل جراحی را پس از آسیب تاندونی به تعویق انداخت و نتیجه عمل جراحی خوب و مؤثر باشد، شناخته نشده است) [۶] و آنهم توسط افراد آموزش دیده و متخصص، از فاکتورهای بسیار مهم و تأثیرگذار در نتیجه عمل خواهدبود. لذا برآن شدیم تا ارزیابی از میزان دقت تشخیص تست‌های کلینیکی برای تشخیص این ضایعات داشته باشیم. و هدف کلی از این مطالعه تعیین ارتباط بین معاینه کلینیکی و یافته‌های حین عمل به عنوان استاندارد طلایی در آسیب‌های نفوذی تاندون‌های اکستانسورها در انتهای ساعد می‌باشد.

روش کار

این مطالعه به روش مقطعی – توصیفی برروی ۶۴ بیمار با ضایعات نافذ سطح خلفی و انتهایی ساعد و پشت دست[5] انجام شد. البته افراد زیر ۱۴ سال (به علت عدم همکاری در معاینه فیزیکی)، افرادی که قبلاً به علت آسیب تاندون‌های اکستانسور تحت عمل جراحی قرار گرفته بودند و افرادی که در معاینه فیزیکی علائمی دال بر ضایعه تاندون اکستانسور نداشتند و رضایت به عمل جراحی اکسپلوراسیون نمی‌دادند را شامل نمی‌شد[6]. و تعداد ۶۴ نمونه به روش Convenient از مراجعین به اورژانس بیمارستان مورد مطالعه قرار گرفتند.

روش کار بدین‌صورت بود، فردی که با ضایعه نافذ انتهای ساعد و پشت دست مراجعه می‌نمود، پس از تزریق مسکن (جهت کاهش درد) به طور دقیق تحت معاینه فیزیکی (همگی به وسیله یک نفر پزشک آموزش دیده) قرار می‌گرفت (روش معاینه توضیح داده خواهد شد) و چک لیستی که تهیه شده بود قبل از عمل براساس یافته‌های معاینه فیزیکی توسط شخص معاینه کننده پر می‌شد، حتی در صورتی که در معاینه فیزیکی علائمی دال بر ضایعات تاندونی وجود نداشته و اندیکاسیون دیگری نیز برای عمل جراحی نداشت. ضمن توضیح کامل

1 - Kaplan

2 - Schenck
3 - Noorda
4 - Mark E. Baratz

5 - Inclusion Criteria
6 - exclusion Criteria

Archive of SID

[Downloaded from jmciri.ir on 2026-02-05]

www.SID.ir

جدول ۱- ارزیابی بالینی

معاینه	جراحی	آسیب دیده	سالم
آسیب دیده		۵۲ (TP)	۳ (FP)
سالم		۷ (FN)	۲ (TN)

جدول ۲- جدول شاخص‌های ارزش بالینی معاینه فیزیکی تاندون‌های اکستانسور در مقایسه با عمل جراحی به عنوان استاندارد طلایی

نام تست	ACC	NPV	PPV	NLR	PLR	SPE	SEN
ارزش بالینی	٪۹۲	٪۲۲	٪۹٤	۰/۳	۱/٤٦	٪٤۰	٪۸۸

برای بیمار و رضایت کتبی برای اکسپلوراسیون (به منظور رعایت نکات اخلاقی در پژوهش) تحت عمل جراحی واکسپلوراسیون قرار می‌گرفت و یافته‌های حین عمل نیز در چک لیستی ثبت می‌شد. در طی این مطالعه تمام ضایعات پارشیل که بسته به محل آناتومیک آنها (برای مثال ضایعات پارشیل بیش از ۴۰٪ تاندون درسطح PIP) [۲] نیاز به عمل جراحی و ترمیم داشتند را به عنوان تاندون آسیب دیده تلقی نمودیم و یافته‌های قبل و حین عمل باهم مقایسه گردید. سپس شاخص‌های ارزش تشخیصی معاینه بالینی به شرح ذیل در مقایسه با یافته‌های حین عمل جراحی به عنوان استاندارد طلایی محاسبه گردید که در جدول ۲ در قسمت نتایج آورده شده است:

Accuracy (صحت یک تست است و در واقع نسبت پاسخ‌های صحیح هر تست تشخیصی می‌باشد.)

Sensitivity (توانایی یک تست در جداسازی افراد بیمار)

Specifity (توانایی یک تست در جداسازی افراد سالم)

PPV – Positive Predictive Value (احتمال بیمار بودن فرد به شرط مثبت بودن جواب تست)

NPV– Negative Priedictive Value (احتمال سالم بودن فرد به شرط منفی بودن جواب آزمایش)

PLR – Positive Likelyhood Ratio (که براساس فرمول PLR = Sen / 1- Spc محاسبه می‌گردد و هر چه PLR یک تست از یک بیشتر باشد ارزش آن تست در اثبات بیماری مورد نظر بیشتر خواهد بود.)

NLR – Negative Likelyhood Ratio (که براساس فرمول NLR= 1- Sen / Spc محاسبه می‌گردد و هر چه NLR یک تست کمتر از یک باشد ارزش آن تست در رد کردن بیماری مورد نظر بیشتر است.)

برای حصول نتیجه بهتر از معاینه فیزیکی معمول است که یک پروتکل خاص [۷] را به هنگام معاینه بیماران دنبال کنیم. به عبارتی معاینه فیزیکی بایستی سیستماتیک و کامل باشد و کلیه مراحل معاینه را شامل شود (مشاهده، لمس، ارزیابی دامنه حرکات (ROM)، ارزیابی عضلات و تاندون‌ها، بررسی عروق و اعصاب، بررسی جلدی و پوششی) البته در این مقاله ما بر روی معاینه فیزیکی عضلات اکستانسور تأمل می‌نمائیم.

بیمار در هنگام معاینه بایستی روی صندلی بنشیند و صورت او مقابل صورت معاینه کننده باشد [۷]. بهتر است یک میز باریک بین بیمار و پزشک معاینه کننده باشد

Archive of SID
www.SID.ir
[Downloaded from jmciri.ir on 2026-02-05]

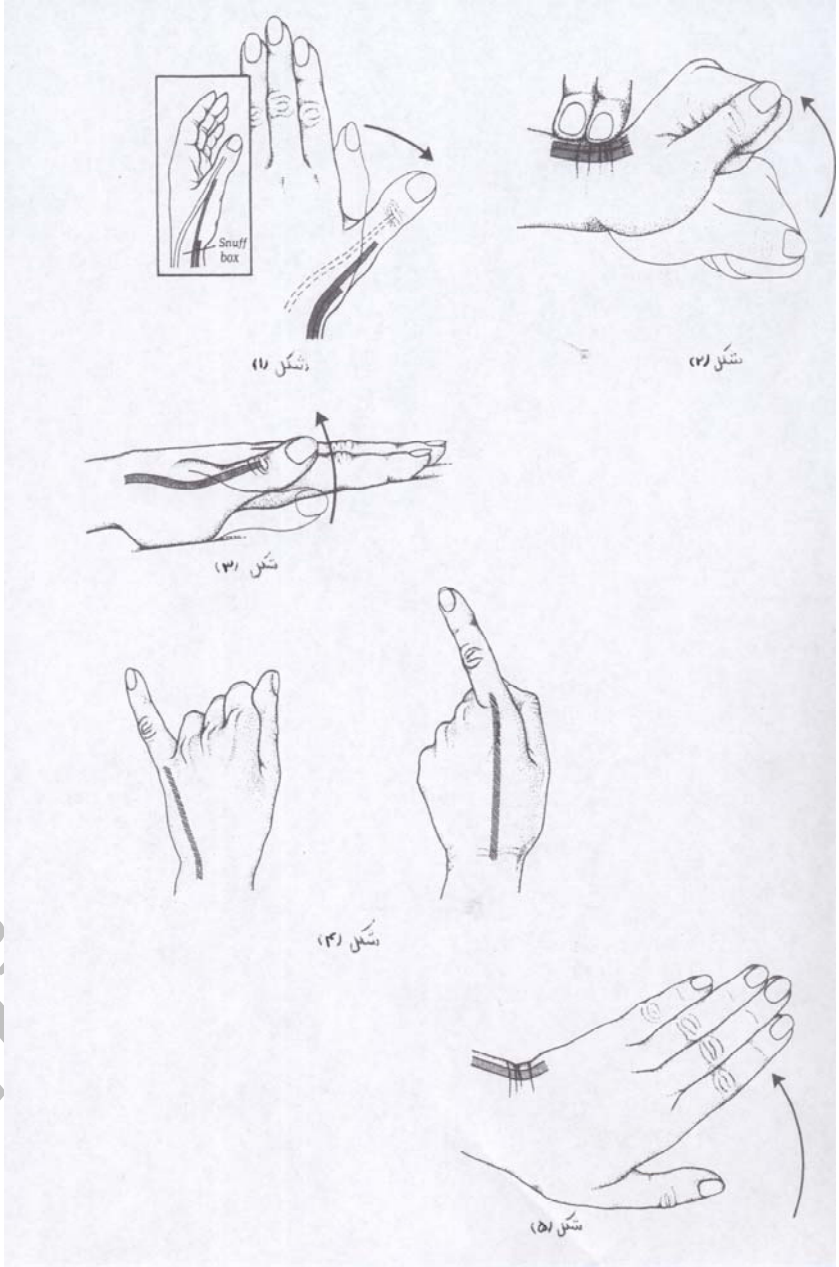

که این میز نه تنها اجازه می‌دهد که بیمار ساعدش را راحت روی آن بگذارد بلکه یک سطح صافی ایجاد می‌نماید که برخی مراحل معاینه روی آن انجام خواهد شد.

در ناحیه پشت مچ دست ۶ کمپارتمان وجود دارد که تاندون‌های اکستانسور از درون آنها می‌گذرند [۲]. اولین کمپارتمان شامل تاندون‌های دورکننده بلند شست (APL) و بلندکننده کوتاه شست (EPB) می‌باشد که اولی به قاعده خلفی متاکارپ شست و دومی به قاعده خلفی بند پروگزیمال شست می‌چسبد. این دو شست را به خارج می‌برند که روش معاینه آن در شکل ۱ آمده است [۷].

دومین کمپارتمان شامل بازکننده رادیالیس بلند و کوتاه مچ (ECRB,ECRL) می‌باشد که به ترتیب به قاعده خلفی متاکارپ دوم و سوم می‌چسبند و برای معاینه آنها از بیمار می‌خواهیم که مشت کند و مچ را به بالا (عقب) ببرد (شکل ۲).

کمپارتمان سوم شامل بازکننده بلند شست (EPL) است که این تاندون ضمن عبور از دور تکمه لیستر به سطح خلفی قاعده بند دیستال شست می‌چسبد و برای معاینه آن از بیمار می‌خواهیم که دستش را روی میز بگذارد و شست خود را بالا ببرد (شکل ۳).

کمپارتمان چهارم شامل اکستانسور مشترک انگشتان (EDC) واکستانسور مخصوص اندکس (EIP) است که اینها اکستانسور مفاصل MCP اند و برای معاینه EDC از بیمار می‌خواهیم که انگشتان خود را به حالت مستقیم در بیاورد و مشاهده‌می‌کنیم که مفاصلMCP اکستنت شده است. برای معاینهEIP از بیمار می‌خواهیم که در حالی که بقیه انگشتان او خم است انگشت اشاره خود رامستقیم و راست کند (بالا ببرد).

این تاندون به تنهایی قادر است انگشت اشاره را از مفصلMCP اکستنت کند (شکل ۴) و به علت عمل مستقل آن است که در تاندون ترانسفر (جابجائی و انتقال تاندون) پیشنهاد به استفاده از این تاندون می‌شود [۸].

Archive

[Downloaded from jmciri.ir on 2026-02-05]

www.SID.ir

کمپارتمان پنجم شامل بازکننده انگشت کوچک (EDM) است که انگشت کوچک را اکستنت می‌کند و شیوه معاینه آن در شکل ۴ آمده است.

کمپارتمان ششم شامل تاندون بازکننده اولنار مچ (ECU) است که به قاعده خلفی متاکارپ پنجم می‌چسبد و برای معاینه آن از بیمار می‌خواهیم که دست خود را بالا ببرد و به سمت خارج (اولنار) بچرخاند (شکل ۵).

لازم به ذکر است عضلات اکستانسور با مبدأ خارجی از دو منطقه منشأ می‌گیرند: ۱ – قسمت پروگزیمال ساعد ۲ – قسمت دیستال ساعد. عضلات ECV، EDM، EDC، ECRL و ECRB از لقمه خارجی باز و منشأ می‌گیرند و رشته‌های عصبی خود را از همین قسمت پروگزیمال دریافت می‌دارند. گروه دوم شامل EPL، EIP، ABPL و EPB است که این عضلات از قسمت انتهایی ساعد منشأ می‌گیرند [۹].

در نظر داشتن مبدأ این عضلات می‌تواند تا حدودی سبب افتراق آسیب‌های عصبی با آسیب‌های عضلانی–تاندونی شود، برای مثال لاسریشن پروگزیمال همراه با از دست دادن عملکرد گروه عضلات با منشأ انتهایی ساعد بیانگر آسیب عصبی است.

لازم به توضیح است که کلینرت[1] و وردان[2] منطقه آسیب تاندون‌های اکستانسور را به ۸ منطقه[3] تقسیم کرده‌اند. بدین ترتیب که روی مناطق DIP و PIP و MP و خلف رتیناکولوم را به ترتیب مناطق ۱ و ۳ و ۵ و ۷ نام نهادند و فالنکس میانی و فالنکس ابتدایی و متاکارپ را به ترتیب مناطق ۲ و ۴ و ۶ نام‌گذاری کردند و انتهای ساعد را نیز منطقه ۸ نام گذاشتند و دویل[4] نیز برای قسمت ابتدایی و میانی ساعد منطقه ۹ را پیشنهاد نموده است.

نتایج

در طی این بررسی ۶۴ بیمار مبتلا به صدمات نافذ انتهایی سطح خلفی ساعد مورد مطالعه قرار گرفتند که نتایج ذیل حاصل شد:

در ۵۲ بیمار هم معاینه فیزیکی انجام شده و هم نتیجه عمل، آسیب تاندون را نشان می‌داد (TP) و در ۹ بیمار نتایج معاینه فیزیکی منفی گزارش شد که در معاینه فیزیکی هفت نفر از آنها آسیب تاندون تشخیص داده نشده بود. یافته‌های حین عمل، دال بر آسیب تاندون بود که نیاز به ترمیم داشت (FN) و در دو نفر دیگر در حین عمل نیز یافته‌ای دال بر ضایعات تاندون حاصل نشد (TN). در سه بیمار معاینه کلینیکی دال بر آسیب تاندون اکستانسور بود؛ ولی یافته‌های حین عمل برآسیب تاندونی اکستانسور دلالت نداشت (FP) (جدول ۱). براساس یافته‌های فوق شاخص‌های ارزش تشخیص بالینی [۹] شامل NPV-PPV-SPE-SEN-NLR-PLR-ACC محاسبه گردید که نتایج آن در جدول ۲ آمده است.

بحث

علیرغم پژوهش‌ها و مطالعات زیادی که در رابطه با آناتومی و تغییرات نرمال آناتومیک، نحوه ترمیم و اندیکاسیون عمل جراحی و چگونگی ادامه درمان پس از عمل جراحی انجام شده است برای مثال :

کاپلان و همکارانش به تغییرات در موقعیت و تعداد تاندون‌ها توجه نمودند و معتقدند که اکستانسور مشترک انگشتان معمولاً چهار تاندون مشخص‌اند و دارای یک عمل مستقل می‌باشند [۱].

شنک در یافته است که تاندون‌های مشترک انگشتان در کمتر از ۵۰٪ از موارد در انگشت کوچک وجود دارد و اکستنشن مستقل انگشتان کوچک و اشاره به علت تاندون اکستانسور اختصاصی آنهاست. در حالی که مور[5] این نظریه را قبول ندارد و معتقد است که علت این امر به خاطر وجود عضله مشخص و مجزای اکستانسور آن انگشتان است [۱].

نوردا و همکارانش معتقدند که افتادگی‌اکستانسورها به علت کلاهک بازکننده می‌باشد [۱].

1 - Klienert
2 - Verdan
3 - Zone

4 - Doyle

5 - Moore

Archive of SID
www.SID.ir
[Downloaded from jmciri.ir on 2026-02-05]

مارک ای باراتز معتقد است که اندیکاسیون ترمیم بسته به محل و میزان آسیب تاندون اکستانسور می‌باشد. برای مثال یک ضایعه اکستانسور اگر بر روی فالانکس پروگزیمال باشد را تا میزان ۴۰٪ می‌توان بدون عمل جراحی درمان نمود؛ در حالی که چنین ضایعه‌ای بر روی PIP چنانچه عمل جراحی نشود، عملکرد انگشت مختل خواهد شد [۲]. علی‌رغم تمام این پژوهش‌ها هنوز آسیب‌های تاندون‌های اکستانسور کمتر حدس زده می‌شود [۲] و نیز علی‌رغم این که افراد و محققین فراوانی به نکات ریز آناتومیک دقت نموده‌اند و یا حتی میزان درصد آسیب تاندون در نقاط مختلف که نیاز به عمل جراحی داشته باشد را ذکر نموده‌اند لیکن به این نکته که براساس چه فاکتور و یا یافته‌هایی تصمیم به عمل جراحی و یا درمان کنسرواتیو بگیریم اشاره‌ای نشده است؛ حال آن که تعیین فاکتورهایی که براساس آن تصمیم به عمل جراحی و یا درمان کنسرواتیو گرفته شود از جایگاه خاص خویش و اهمیت ویژه‌ای برخوردار است و با این تحقیق به این سؤال که چه زمانی تصمیم به عمل جراحی بگیریم، پاسخ داده شده است.

همانگونه که قبلاً یادآور شد قدرت تشخیص کلینیکی از جمله فنون بسیار مهم پزشکی است. لکن این که یک تست در اثبات وجود و یا عدم وجود ضایعه چقدر دقیق است بستگی به Accuracy، حساسیت و ویژگی آن تست و سایر شاخص‌های ارزش تشخیصی آن دارد.

در طی این مطالعه و براساس یافته‌های درج شده در جدول ۲ که Accuracy معاینه کلینیکی را ۹۲٪ (یعنی ۹۲٪ موارد تشخیص کلینیکی آسیب تاندون اکستانسور صحیح بوده است) و میزان حساسیت معاینه کلینیکی را ۸۸٪ (یعنی ۸۸٪ معاینه کلینیکی توانسته است افراد با ضایعه و آسیب تاندون اکستانسور را تشخیص دهد) و PLR برابر ۱/۴۶) در واقع در صورت مشاهده نتیجه مثبت احتمال کمی را برای بیماری می‌توان متصور شد) و PPV برابر ۹۴٪ (یعنی ۹۴٪ موارد وقتی تست معاینه کلینیکی مثبت است، آسیب تاندون وجود دارد) گزارش نموده مشخص می‌گردد که معاینه کلینیکی در بیمار با آسیب نفوذی دیستال ساعد و پشت دست در مقایسه با استاندارد طلایی که همان عمل جراحی باشد، در اثبات بیماری با ارزش می‌باشد.

و از سوی دیگر ویژگی معاینه کلینیکی ۴۰٪ (یعنی معاینه کلینیکی ۴۰٪ قادر به جداسازی افراد سالم بوده است) و NLR برابر ۰/۳ و NPV برابر ۲۲٪ (یعنی ۲۲٪ موارد وقتی معاینه کلینیکی منفی است آسیب تاندون اکستانسور وجود ندارد) بیانگر آن است که معاینه کلینیکی به هنگام آسیب‌های نفوذی دیستال ساعد با عمل جراحی به عنوان استاندارد طلایی در رد کردن بیماری، دارای ارزش و اعتبار چندانی نمی‌باشد و بیانگر عدم نیاز به عمل جراحی نخواهد بود.

لذا پیشنهاد می‌شود که به هنگام آسیب‌های نفوذی دیستال ساعد و پشت دست در صورت کوچک‌ترین شک به آسیب تاندون‌های اکستانسور، بیمار تحت عمل جراحی و اکسپلوراسیون تاندون قرار گیرد و در صورت نیاز اقدام به ترمیم تاندون شود؛ چرا که ترمیم به موقع و زود هنگام می‌تواند بسیار مثمر ثمر باشد و از عوارض ناشی از تأخیر در ترمیم تاندون بکاهد.

Archive of SID

[Downloaded from jmciri.ir on 2026-02-05]

www.SID.ir

مراجع

1. *Green D. Operative hand surgery. 4th ed. New york: Churchilk Livingstone, 1998: 1985.*
2. *Green D. Operative hand surgery. 5th ed. Elsevler: Churchilk Livingstone, 2005: 187-190.*
3. *Romain M, Allieuy. Evaluation of the function of the flexor and Extensor tendons of the hand. Chir Main 1998; 17(3): 259-265.*
4. *Tubiana R, Michelj,Mackin E.Examination of the hand and wrist.2th ed. UK: Gilligham kent, 1996: 83.*
5. *Hart RG, Uehara DT, kut2 JE. Extensor tendon injuries of the hand. Emerg Med Clin North Am 1993; 11(3): 637-49.*
6. *Brzezienski MA ,Schneider LH.Extensor tendon at the distal interphalangeal joint. Hand clin 1995; 3: 373-86.*
7. *Gray J. Essentioals of hand surgery.1st ed. Philadelphia: Lippincott Williams, 2001: 30-33.*
8. *Gelb RI. Tendon transfer for rupture of the extensor pollicis longus. Hand Clin 1995; 11 (3): 411-22.*
9. *Mathes S. Plastic surgery. 2 nd ed. Philadelphia: Elsevier, 2006: 400-403.*
10. *چهرئی علی،گلناری پدرام، چهرئی شیما. اصول نوین تصمیم گیری بالینی.چاپ اول. اراک : فتح دانش. ۱۳۸۳ : ۸۵-۷۳.*

Archive of SID

[Downloaded from jmciri.ir on 2026-02-05]

www.SID.ir