مجله علمی سازمان نظام پزشکی جمهوری اسلامی ایران، دوره ۲۶، شماره ۳، پاییز ۱۳۸۶: ۳۸۵-۳۷۹

● گزارش موردی

گزارش یک مورد آبسه سل شکمی که با تابلوی اولیه سرطان سر پانکراس تظاهر کرده است

دکترمحمدرضا قدیر [۱*]
دکتر هیوا امجدی [۲]
دکتر حمید حسینی جدا [۳]
دکتر رضا انصاری [۴]

۱. دستیار فوق تخصصی مرکز تحقیقات بیماریهای گوارش وکبد، دانشگاه علوم پزشکی تهران،استادیار دانشگاه علوم پزشکی قم
۲ پژوهشگر،مرکز تحقیقات بیماریهای گوارش وکبد،دانشگاه علوم پزشکی تهران
۳. دستیار فوق تخصصی مرکز تحقیقات بیماریهای گوارش وکبد، دانشگاه علوم پزشکی تهران،استادیار دانشگاه علوم پزشکی قم
٤. دانشیار،مرکز تحقیقات بیماریهای گوارش وکبد،دانشگاه علوم پزشکی تهران

* نشانی نویسنده مسئول: تهران،خیابان کارگر شمالی، بیمارستان دکتر شریعتی ،مرکز تحقیقات گوارش وکبد
تلفن:۸۸۰۱۲۹۹۲- نمابر:۸۸۰۱۲۹۹۲
آدرس الکترونیکی:ghadir@ddrcir.org

چکیده

بیماری سل همچنان به عنوان یک مشکل بهداشتی درمانی نسبتا" شایع در کشورهای در حال توسعه باقی مانده است.

بیمار خانم ۷۸ ساله ای بود که بدنبال شروع دردو حساسیت شکمی در ناحیه ربع فوقانی راست (RUQ) و نیز تهوع و استفراغ از ۲۰ روز قبل از مراجعه بستری شده بود و با توجه به یافته های CT اسکن وسونوگرافی برای بیمار تشخیص احتمالی سرطان پانکراس مطرح شد. با توجه به تهوع واستفراغ مداوم بدنبال غذا خوردن واحتمال انسداد دستگاه گوارش فوقانی ثانوی به ضایعه فوق بیمار تحت لاپاراتومی تشخیصی واحتمالا" درمانی قرار گرفت .در حین جراحی علیرغم مطرح شدن ضایعه سلی بعلت مشاهده ترشحات کازئوز از محل باز شدن توده شکمی، بیمار تحت دستکاریهای جراحی قرار گرفت .

بررسی پاتولوژیکی از بیوپسی بعمل آمده تشخیص آبسه سلی را تایید کرد اما پس از جراحی بیمار با رضایت شخصی بیمارستان را ترک نمود ولی در مراجعه بعدی دچار کاهش سطح هوشیاری بدلیل نارسایی حاد کلیه وافزایش کراتینین شد ومتاسفانه فوت نمود.

در نهایت می توان گفت که آبسه سلی شکم ممکن است خود را با تظاهر بدخیمی های مختلف در شکم بروز دهد،لذا هرگونه دستکاری این آبسه ها ممکن است عوارض زیادی برای بیمار به همراه داشته باشد.

واژگان کلیدی: آبسه سلی، آبسه شکم، سرطان پانکراس

تاریخ دریافت مقاله: ۱۳۸۵/۱۱/۱ *تاریخ اصلاح نهایی: ۱۳۸۶/۳/۱۲* *تاریخ پذیرش مقاله: ۱۳۸۶/۷/۱*

Archive of SID
[Downloaded from jmciri.ir on 2025-12-04]
www.SID.ir

مقدمه

بیماری سل همچنان به عنوان یک بیماری عفونی شایع در سرتاسر دنیا باقی مانده است.این بیماری هنوز در تعدادی از کشورهای در حال توسعه اندمیک است و شیوع آن در کشورهای توسعه یافته نیز به دلیل افزایش عفونت با ویروس HIV روبه افزایش است. (۱) بسیاری از موارد فعال سل در ریه دیده می شونداما تقریبا" ۱۵ ٪ از موارد خارج ریوی هستند .شایع ترین محلهای خارج ریوی درگیر در سل بترتیب شامل: پلور ، سیستم لنفاتیک ، استخوان ومفاصل ، دستگاه ادراری ،منژیت وپریتونیت است .(۲)بنابراین این بیماری ممکن است هر ارگانی را درگیر نماید از جمله در شکم ممکن است تابلوی بسیاری از بیماریهای دیگر از جمله بیماریهای التهابی روده ، بدخیمی و یا سایر بیماریهای عفونی را تقلید کند.(۳) اگرچه که شیوع عفونت ریوی بعد از کشف داروهای ضد سل کاهش چشمگیری داشته است اما در تعدادی از کشورها میزان بروزقابل توجهی از سل شکمی گزارش شده است. (۴)شیوع سل شکمی در میان زنان ومردان تقریبا" یکسان است و بالاترین میزان بروز آن در دهه های سوم وچهارم زندگی گزارش شده است.(۵)درد شکمی غیر اختصاصی شایعترین شکایت است که در ۸۰ تا ۹۰ ٪ از بیماران مبتلا به سل شکمی دیده می شود .بی اشتهایی ، خستگی ، تب ، تعریق شبانه ، کاهش وزن ، اسهال ویبوست ، خون در مدفوع ممکن است وجود داشته باشد.توده قابل لمس شکمی در ۲۵ تا ۵۰ درصد بیماران وجود دارد. (۶) در تعدادی از موارد نیز انسداد روده ویا پرفوراسیون روده گزارش شده است.(۷) در مطالعه ای که بر روی ۸۲ بیمار مبتلا به سل شکمی در طی ۷ سال صورت گرفته بود تشخیص صحیح بالینی سل شکمی تنها در ۵۰ ٪ از بیماران به درستی داده شده بود . تعداد زیادی از بیماران از درد شکم ، کاهش وزن ،تب ، ضعف وسایر علایم عمومی شکایت داشتند ودرصد قابل توجهی نیز بدلیل علایم شکم حاد لاپاراتومی شده بودند. (۸) صفاق و روده شایعترین محلهای درگیر در سل شکمی هستند.درگیری پانکراس بوسیله سل نوع نادر از بیماری سل است وفقط تعداد کمی از موارد این بیماری گزارش شده است ،طبق مطالعات .در ۴/۷٪ از موارد سل منتشر درگیری پانکراس داشته اند(۹) .نه تنها علائم وشواهد بیماری سل شکمی غیر اختصاصی هستند بلکه خصوصیات آزمایشگاهی ورادیولوژیک نیز برای تشخیص کافی نیستند. بنابراین بیماری ممکن است به راحتی تشخیص داده نشده یا اشتباه تشخیص داده شودو از طرفی سل شکمی ممکن است همیشه همراه با سل ریوی فعال نباشد.دراین جا به یک مورد از آبسه سلی شکم با تظاهر اولیه سرطان سر- پانکراس اشاره می شود.

معرفی بیمار

بیمار خانم۷۸ ساله ای بود که با شکایت درد مداوم در ناحیه ربع فوقانی راست شکم ، تهوع واستفراغ غیر صفراوی بدنبال غذا خوردن از ۲۰ روز قبل مراجعه کرده بود. درد بیمار از یک هفته قبل از بستری تشدید یافته بود و درد با غذا خوردن شدیدتر می شد. بیمار همچنین تغییر خفیف عادات اجابت مزاج بصورت اسهال متوسط را در طی این مدت ذکر می کرد.استفراغهای بیمار غیرصفراوی بود.

در معاینه بیمار درجه حرارت دهانی برابر با ۳۷/۵ داشت ونسبتا" بدحال به نظر می رسید ،ایکتر ولنفادنوپاتی نداشت ، از نظر قلبی ریوی نرمال بود .آسیت و اسپلنومگالی نداشت.شکم متسع و عموما" حساس بود با یک حساسیت نسبتا"

Archive of SID
www.SID.ir
[Downloaded from jmciri.ir on 2025-12-04]

شدید در ناحیه RUQ که در لمس سطحی این ناحیه، یک توده حدود ۱۰ سانتی متر داشت که بعلت حساسیت شدید تعیین دقیق حدود آن مشکل بود.

ادم ۲+ در اندامهای تحتانی بیمار مشاهده شد.

آزمایشات بیمار به صورت زیر بوده است :

FBS =82 mg /dl
MCV = 91 fl
Total protein = 6.4 gr/lit
Cr = 1.1 mg/dl
WBC = 11000 /mm3
Alb = 2.8 gr/lit
BUN=10 mg/dl
PT = 12.6 sec
CEA = 0.56 ng/ml
K = 5.7 meq/lit
INR = 1.1 IU
CA125 = 220 U/ml
Na = 149 meq/lit
AST = 13 Iu/lit
CA19.9 = 13.8 U/ml
Hb = 10.5 g/dl
ALT= 11 u/lit
Hct = 37 ٪
ALP = 142 u/lit
Plt = 522000 /mm3
Bil = 0.5 mg/dl

گرافی گرفته شده از قفسه سینه بیمار نرمال بود .

در سونوگرافی کبد نرمال بوده و مجاری صفراوی داخل کبدی متسع نمی باشد. قطر ؟ مجرای مشترک (CBD) برابر ۱۰ میلیمتر بوده و قطر ورید پورت نرمال است. بعلت حجم زیاد گاز شکمی ، پانکراس و نواحی پاراآئورت قابل بررسی نبود. اگرچه یک ناحیه هیپواکوئیک با حدود نسبتا" مشخص حدودا" منطبق بر سر پانکراس می تواند مطرح کننده یک تجمع مایع (نکروز یا آبسه) باشد.

در CT scan یک توده نسج نرم حدود ۵ سانتی متر در ناحیه آناتومیک زائده uncinate پانکراس که بطرف سر پانکراس امتداد یافته است و مناطقی از نکروز وحفره با کنتراست هوا در مرکز آن دیده می شد که مطرح کننده تومور پانکراس با فیستول به دئودنوم بود. مقدار کمی مایع در لگن جلب توجه می کرد.(شکل ۱و۲)

در آندوسکوپی فوقانی انجام شده مری ، معده ، بولب وقسمت دوم دوازدهه نرمال بود. گرافی روده باریک بعلت عدم تحمل بیمار انجام نشد.

بیمار بعلت تابلوی انسدادی وبا احتمال بدخیمی تحت لاپاراتومی تشخیصی و در صورت نیاز درمانی قرارگرفت که شرح عمل آن بصورت زیر بوده است :

توده ای در ناحیه مزوکولون عرضی که به آنتر معده و دئودنوم گسترش یافته بود مشاهده شد. در سه نقطه لوپهای ژوژنوم نیز به توده چسپندگی داشتند .

همراه با مزوی روده باریک، سر ساک باز شده پانکراس طبیعی به نظر رسید. پس از جدا کردن لوپهای روده باریک وباز کردن جدار توده مزانتریک غدد لنفاوی متعدد یافت گردید در عمق همین ناحیه از طریق مزو-

کولون حفره درون توده باز شد و حدود ۱۰۰ سی سی مواد کازئیفیه از آبسه تخلیه شد . بیوپسی های متعدد

برداشته شد که در جواب پاتولوژی نکروز کازئوز سلی گزارش شد و باسیل سل در زیل نلسون دیده شد . (شکل ۳و۴)

بعلت تابلوی انسدادی برای بیمار گاستروژوژنوستومی انجام شد.بعد از عمل با توجه به مشاهده لنفادنوپاتی در جدار توده ومواد نکروزه کازئیفیه و جواب پاتولوژی بیمار با مشورت متخصص عفونی با تشخیص توبرکلوز تحت درمان چهارداروییی قرارگرفت که شامل پیرازینامید ، اتامبوتول ، ریفامپین وایزونیازید بودند. بعد از عمل بیمار همچنان ترشحات چرکی از محل درناژ داشت که بعد از یک هفته ترشحات از نوع روده ای

Archive of SID

[Downloaded from jmciri.ir on 2025-12-04]

www.SID.ir

وفکالوئید شد که بیمار موقتا" با رضایت از بیمارستان مرخص شد تا مجددا" با کاهش تورم والتهاب توده مجددا" جهت فیستولوگرافی مراجعه نماید .

بیمار در مراجعه دچار کاهش سطح هوشیاری و افزایش کراتینین تا حدود ۷ شده که در بخش نفرولوژی بستری و بعد از ۲۴ ساعت فوت نمود.

بحث

با توجه به کنترل سل در کشورهای توسعه یافته وکاهش شیوع آن در کشورهای در حال توسعه ، اما موارد زیادی از سل شکمی از تعدادی از کشورهای در حال توسعه گزارش شده اند . در تعدادی از بیماران،سل شکمی یک بیماری اولیه است که ممکن است بدون درگیری ارگانهای دیگر ویا سل ریوی بروز کند .(۴)در مطالعه‌ای که ۸۸ بیمار با سل شکمی مورد بررسی قرار گرفته بودند شایعترین نشانه هایی که بیماران با آن مراجعه نموده بودند عبارت بودند از:

آسیت (۳۵/۲٪) ، درد شدید شکمی (۲۸/۴٪) ، هپاتومگالی (۲۲/۷ ٪)، اسپلنومگالی (۱۷٪)،

توده شکمی (۱۷٪)،فیستول (۱۲/۵٪)، لنفادنوپاتی محیطی (۱۱/۴٪)وشکم حاد (۱۰/۲٪).(۱۰)

سل شکمی معمولا" با بلعیدن خلط آلوده به باسیل مایکوباکتریوم توبرکلوزیس ایجاد می شود.باسیل باعث نکروز ناحیه ای در روده شده واز طریق لنف نودهای مزانتریک گسترش می یابد.همچنین ممکن است که باعث پاره شدن پریتونئوم وایجاد پریتونیت شود.(۱۰)راه دیگر انتقال سل شکمی از راه گسترش خونی باسیل از عفونت اخیر یا قدیمی است . به صورت مجاورتی از ارگانهای مجاور نیز انتقال می یابد.(۱۱)سل پریتوئن شایع ترین فرم درگیری شکمی سل است که ممکن است همراه با آسیت یا بدون آسیت یا همراه با تشکیل توده باشد.(۱۱)در یک بررسی در کویت بر روی بیماران مبتلا به TB شکمی با استفاده از یافته های CT درگیری پریتوئن شایعترین یافته بود(۷۷/۵٪) که در نصف بیماران همراه با آسیت بود.سایر یافته ها شامل درگیری مزانتر یا امنتوم یا تشکیل توده بودند.لنفادنوپاتی در ۳۸٪ موارد ودرگیری ارگانهای شکمی در ۲۰/۴٪از بیماران وجود داشت(۱۲).

مواردی از درگیری طحال ، کبد ،پانکراس ، پسواس ودیواره شکمی با آبسه های سلی در مطالعات قبلی گزارش شده اند که البته در گیری این ارگانها در بیماران با ضعف ایمنی بیشتر بوده است.(۱۳ و۱۴و۱۵و۱۶)در بیمار مورد مطالعه ما علی رغم مجاورت آبسه سلی با سر پانکراس اما درگیری پانکراس با سل وجود نداشت وآبسه مزوی روده باریک ومعده را درگیر کرده بود.

از نظر خصوصیات پاتولوژی ، نمای هیستوپاتولوژیکی اختصاصی سل شکمی تفاوتی با نمای درگیری در سایر ارگانها ندارد وبه صورت گرانولوم کازئوز با نکروز مرکزی می باشد.(۱۷)

در یک بررسی در سال ۲۰۰۱ بر روی بیماران مبتلا به سل شکمی ۴۵ نفر از بیماران مبتلا به سل شکمی اشتباها" به عنوان تومور تشخیص داده شده بودند که در حین عمل جراحی ضایعات متعدد بزرگی مشاهده شده بود که روده کوچک ، پریتوئن و لنف نودها را درگیر کرده بود وتابلوی تومور شکمی را تقلید می کرد، تشخیص قطعی آنها با مشاهده هیستوپاتولوژی ضایعه بعد ازعمل جراحی تایید شده بود.(۱۸(در بیمار مورد نظر ما نیز با توجه به شواهد رادیولوژیکی بیمار ابتدا اشتباها" کانسر سر پانکراس مطرح شده بود که بعد از لاپاراتومی آبسه ای با درگیری مزوی معده و دئودنوم مشخص شد که ترشحات کازئیفیه فراوان داشته وبررسی پاتولوژی آن موید سل بود.

www.SID.ir
Archive of SID
[Downloaded from jmciri.ir on 2025-12-04]

در مطالعه ای در بیمارستان مسیح دانشوری تعدادی از بیمارانی که بدلیل عوارض سل شکمی تحت لاپاراتومی قرار گرفته بودند بررسی شدند ،علت اصلی لاپاراتومی در این بیماران تشخیص بالینی پریتونیت در آنها بود. شایعترین عارضه بدنبال لاپاراتومی بعد از سل تشکیل فیستول بوده که در بیمارانی که تحت جراحی محدود(بیوپسی از غدد لنفاوی) قرار گرفته بودند این عارضه کمتر گزارش شده بود. بطوریکه از چهار مورد لاپاراتومی سه مورد دچار فیستول شده بودند ومورد چهارم که دچار فیستول نشده بود از دو هفته قبل از عمل درمان ضد سل دریافت کرده بود. ۲ نفر از بیماران در این مطالعه بدلیل پریتونیت وسیع و شوک سپتیک که قبل از جراحی ایجاد شده بود فوت نمودند. (۱۹) البته در این مطالعه بیمار بدلیل نارسایی حاد کلیه وافزایش کراتینین احتمالا" ناشی از عوارض جراحی ودستکاری آبسه فوت نمود.

بنابراین در نواحی که بیماری سل شایع است تشخیص سل شکمی در بیماران با علائم مختلف غیر قابل توجیه باید همواره مدنظر باشدودر صورت داشتن شک بالینی قوی به سل و نداشتن تشخیص قطعی آزمایشگاهی شروع درمان آزمایشی با داروهای ضد سل توصیه شده است که باید درمان حداقل بمدت سه ماه ادامه یابد. گاهی نیز جهت دادن تشخیص قطعی توصیه به انجام لاپاراتومی می شود که البته لاپاراتومی دارای عوارض زیادی می باشد.(۲۰)اخیرا " توصیه به انجام لاپاراسکوپی تشخیصی به عنوان جایگزین لاپاراتومی جهت تایید قطعی سل شکم شده است.(۲۱)

نتایج

در پایان می توان گفت آبسه اطراف پانکراس ممکن است خود را به صورت آدنوکارسینوم یا سیستادنوکارسینوم نشان دهد .اگر شک پزشک به توبرکلوز بالا باشد پزشک می تواند FNA درخواست نماید و در صورت تایید پاتولوژیک ضایعه سلی تشخیص درستی قبل از عمل جراحی برای بیمار داده می شود و بعد از اینکه تشخیص قطعی داده شد از عمل جراحی غیر ضروری برای بیمار جلوگیری شده و درمان ضد سل همراه یا بدون آسپیراسیون یا درناژ آبسه ممکن است کافی باشد.درمان جراحی موقعی لازم می شود که تشخیص قطعی برای بیمار داده نشده باشد یااحتمال ضایعه سلی کم باشد و یا عوارض برای بیمار ایجاد شده باشد.حتی در موارد انسداد نسبی دستگاه گوارش در صورتیکه تشخیص قطعی باشد یا احتمال آن زیاد باشد درمان دارویی ضد سل اغلب موارد منجر به بهبودی بیمار می شود.در کل اگر جراح حین لاپاراتومی با ضایعه سلی مواجهه شود باید از هرگونه دستکاری منتشر اجتناب نماید و با انجام نمونه برداری برش محل عمل را ببندد.

Archive of SID

[Downloaded from jmciri.ir on 2025-12-04]

www.SID.ir

شکل ۱ : آبسه سلی شکم

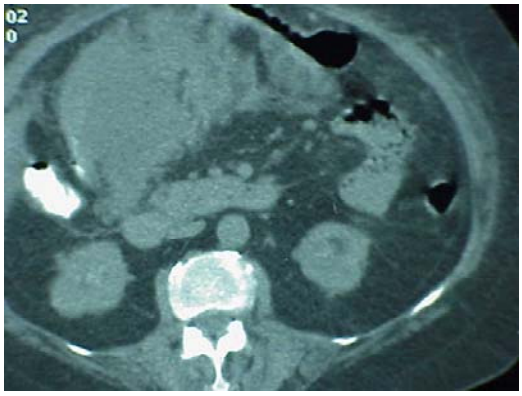

شکل ۲ : آبسه سلی شکم با تظاهر آبسه سر پانکراس

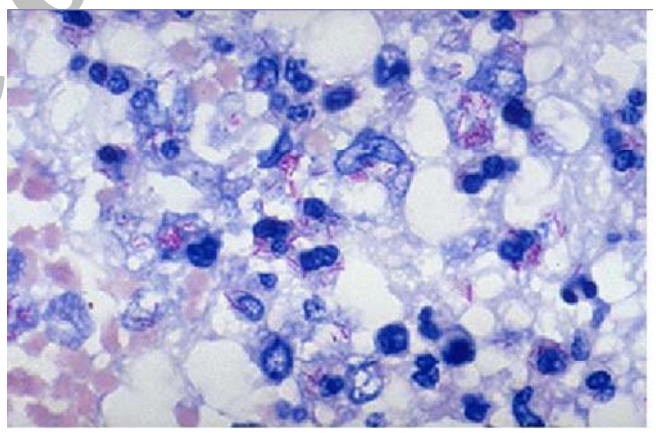

شکل ۳ : آبسه سلی شکم با نکروز کازئوز

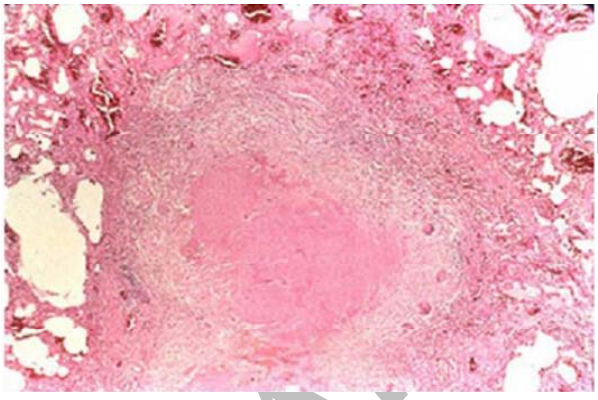

شکل ٤ : باسیل سل در رنگ آمیزی زیل نلسون

[Downloaded from jmciri.ir on 2025-12-04]

www.SID.ir

مراجع

1. *Frieden TR. Can tuberculosis be controlled? Int J Epidemiol 2002; 31:894-99.*
2. *Jerant AF ,Bannon M,Rittenhouse S.Identification and management of tuberculosis .Am Fam Physicion .2000;61(9) :2667-78.*
3. *Jadvar H,Mindelzun RE,Olcott EW,Levitt DB :Still the great mimicker : Abdominal tuberculosis.AJR Am J Reontgenol 1997;168 :1455-60.*
4. *Bhansali SK .Abdominal tuberculosis :experiences with 300 cases .Am J Gastroenterol .1977 ;67 :324 - 37.*
5. *Azizollah Abbasi , Mojtaba Javaherzadeh ,Mehrdad Arab,Mohammad Koshoofy, Saviz Pojhan ,Ghasem Daneshvar.Surgical trearment for complication of abdominal tuberculosis.Arch Iranian Med;2004;7(1) :57-60.*
6. *Marshall JB.Tuberclosis of gastrointestinal tract and peitoneom.Am J Gastroenterol 1993 ;88 : 989-995.*
7. *Petrosyan M,Mason RJ.Tuberclose enteritis presenting as small bowel obstruction .Clin Gastroenterol Hepatol 2006;4 : 23-29.*
8. *Das P,Shukla HS.Clinical diagnosis of abdominal tuberculosis.Br J Surg .1976 ;63 :941-6.*
9. *Levine R ,Tenner S,Steinberg W,Ginsberg A,Borum M,Huntington D.Tuberculous abscess of the pancreas .Case report and review of the literature .Dig Dis Sci 1992 ;37 :1141-4.*
10. *Hulnick DH,Megibow AJ,Naidich DP,Hilton S,Cho KC,Balthazar EJ :Abdominal tuberculosis :CT evaluation .Radiology 1985 ;157 :199-204.*
11. *Lee DH,Lim JH,KO YT:Sonograghic findings ofwet ascetic type.Clin Radiol 1991 ;44 : 306-10.*
12. *Tariq Sinan,Mehraj Sheikh,Salwa Ramadan,Sukhpal Sahwney,Abdulla Behbehani : CT features in abdominal tuberculosis .BMC Medical Imaging 2002;2 :2342-4.*
13. *Jenney AW,Pickles RW,Hellard ME,Spelman DW,Fuller AJ,Spicer WJ. Scand J Infect Dis .1998 ; 30 : 99-104.*
14. *Valencia ME, Moreno V, Soriano V, Laguna F, Adrados M, Ortega A, March J,Cobo J,Gonzales-Lahoz J. Tuberculous hepatosplenic abscess,human immunodeficiency virus infection and multiresistent tuberculosis. Rev Clin Esp .1996 ;196 : 816-20.*
15. *Sharma N, Sharma S.Tuberculos abscess of the abdominal wall and multiple splenic abscesses in an immunocompetent patient. Indian J Chest Dis Allied Sci.2004 ;46 : 221-3.*
16. *Bajaj HN, Choong LT.The management of psoas abscess. Med J Malaysia. 1998; 53 :95-8.*
17. *Malik AK,Bhasin DK,Pal L ,Wif JD,Single K ,Mehta SK.Does Vasculitis occur in abdominal tuberclosis ? J Clin Gastroenterol .1992 ;15 : 155-6.*
18. *Zhang Z,Schi X,Li J .Zhonghua Jie He He Hu Xi Za Zhi.2001 Jul ;24 : 400-3.*
19. *Abbasi A , Javaherzadeh M, Arab M, Keshoofy M, Pojhan S,Daneshvar GH : Surgical treatment for complication of abdominal tuberculosis : Arch Iranian Med 2004; 7(1) :57-60.*
20. *Gasem J , Roche E : Cases of Abdomina TB. British Society of Gastroenterology 2005 ;11 :127-34.*
21. *Mclaughlin S,Jones T,Pitcher M,Evans P.Aust N Z J Surg .1998 Aug;68(8) : 599-601.*

Archive of SID

[Downloaded from jmciri.ir on 2025-12-04]

www.SID.ir