آمیبیاز ، دمل آمیبی کبد وروشهای درمانی جدید *

مجله علمی نظام پزشکی

سال۲، شماره ۳ ، صفحه ۲۳۳، ۱۳۵۰

دکتر نورالدین هادوی ـ دکتر ریحان‌الله سرلتی ـ دکتر محسن نفیسی **

باوجود پیشرفتهائی که ازلحاظ علوم پزشکی وبهداشت در جهان امروز مشاهده میشود هنوز آمیبیاز و عوارض گوناگون آن از بیماریهای شایع وصعب‌العلاج محسوب میگردد . شیوع این بیماری در کشورهای گرمسیر فوق‌العاده زیاد ودربعضی از مناطق تاحدود شصت درصد گزارش‌شده است ولی درمناطق معتدل وسردسیر کمتر وبین یك تاده درصد تخمین زده‌اند . درآماریکه اخیراً سازمان بهداشت جهانی منتشر کرده است بطور متوسط شیوع آمیبیاز را درجهان درحدود ده درصد گزارش میکند .

درکشورما باوجود ترقی سطح بهداشت واستفاده ازآب‌لوله‌کشی درغالب شهرها وآگاهی مردم به‌امور بهداشت ونظافت شخصی هنوز آمیبیاز و عوارض مختلف آن از بیماریهای شایع محسوب میشود . برطبق گزارشهائی که از نقاط مختلف کشور از طرف سپاهیان بهداشت یا خادمین حقیقی سلامت مردم نقاط دور افتاده میرسد، اسهال آمیبی‌حاد، اسهال آمیبی‌مزمن، آمیبیاز بدون علامت، دمل آمیبی کبد وریه ونقاط مختلف دیگر بدن ازامراض شایع و بومی است که دربسیاری از موارد قدرت‌کار و فعالیت را ازطبقه مردم‌زحمتکش سلب میکند .

آمیبیاز عفونت ناشی از یك حیوان تك‌یاخته‌ایست بنام آنتامبا ـ هیستولیتیکا(Entamoeba histolytica) که پس ازآلوده کردن انسان‌ایجاد بیماری وعوارض مختلف میکند. چون‌این‌انگل‌ازراه خون در بدن تغییر مکان میدهد جایگزینی‌آن در نقاط مختلف واعضاء گوناگون مثل کبد، ریه، مغز وغیره غالباً اتفاق‌می‌افتد. اشکال مختلف‌بیماری بسیار متنوع است واز شکل بدون علامت تا اشکال وخیم ومهلك‌دیده شده‌است . وجود اشکال بدون علامت آن یکی از مشکلات بهداشتی و درمانی در سرتاسر جهان محسوب میشود که نه‌تنها درمناطق گرم ومعتدل بلکه درنواحی سردهم از لحاظ پیش‌گیری و بهداشت مشکلات زیاد بوجود میآورد ، زیرا صرفنظر از مشکل تشخیص دیسانتری‌آمیبی دراشکال بدون علامت ، ناقلین سالم‌کیست آمیب فراوان دیده میشوند . اشکال دیگری ازبیماری عبارتست از توکسمی ناشی ازآمیب ، سپتیسمی آمیبی، دمل‌آمیبی کبد، آمیبیاز کبد وریه ، دمل مغز، آپاندیسیت آمیبی وغیره . در مناطق حاره‌آلودگی به‌آمیب غالباً باعلائم بالینی‌شدید همراه است. درکشورهای اروپا وامریکا وشایدبعضی از نقاط ایران بیشتر بشکل خفیف ویا اسهال زودگذر ودربعضی موارد بصورت یبوست تظاهر میکند. درکالبدگشائی بسیاری از ناقلین سالم‌که بامرض دیگری فوت‌کرده‌اند مناطق زخمی‌متعدد درروده بزرگ آنان‌دیده شده است. دربسیاری از موارد درناقلین سالم‌تغییر ناگهانی‌ازحالت‌بی‌آزار به‌حالت‌کاملا بیماری‌زا درزمان بالنسبه‌کوتاهی دیده میشود . ثابت‌شده است‌که بسیاری ازناقلین بدون علامت وقتی به‌مناطق حاره میروندچار شکل حادبیماری میشوند . این موضوع موید وجود استعداد بیماریزائی نهفته انتامباهیستولیتیکا است که بعلت دخالت عوامل محیطی ناشناخته ویا تغییر گروه میکروبی‌روده ویا تغییر طرزتغذیه ، فعال‌میشود. برای جلوگیری از شیوع این بیماری و درمان آن همیشه باید بطور جدی اقدام‌کرد ودستورات زیرا را بکار برد :

اول ـ درسربازخانه‌ها ، اردوگاهها ، بیمارستان و آسایشگاهها

---

* ازکارهای بخش‌پزشکی یك مرکز پزشکی‌پهلوی ـ دانشکده‌پزشکی‌دانشگاه‌تهران

** بخش پزشکی یك مرکز پزشکی پهلوی ـ دانشکده پزشکی دانشگاه تهران

[Downloaded from jmciri.ir on 2025-07-04]

وبطور کلی دراجتماعات فشرده باید نظافت و بهداشت کاملا مراعات شود و برای شناختن ناقلین سالم، آزمایش مکرر مدفوع ازلحاظ جستجوی آمیب و کیست آمیب بعمل آید . آب آشامیدنی باید کاملاً ضد عفونی شود . سبزی‌هایی که درخاکهای آغشته به کودهای حیوانی رشدمیکنند میتوانند منبع سرایت وآلوگی باشند. عاملین تهیه وپخش اغذیه اگر آلوده باشند ممکنست باعث انتقال عفونت شوند زیرا روی پوست دست افراد مبتلا، آمیب زنده وقابل زیست مشاهده شده‌است. حشرات بخصوص مگس وسوسك بامنتقل ساختن کیست آمیب بغذاها وآب ممکنست باعث عفونت شوند . محیط آلوده که دربعضی شرایط ومناطق وجوددارد میتواند انتشارعفونت را تسهیل کند . بهمین دلیل در مطالعه و تحقیقاتی که در یك پرورشگاه بعمل آمده پنجاه وپنج درصد ساکنین آن آمیبیاز داشته‌اند . کیست آمیب درلباس زیر، خاك آلوده ، کف اطاق، استخرشنا، شن‌های زمین بازی ورختشویخانه دیده‌شده‌است. دربعضی خانواده‌ها آمیبیاز جنبهٔ بومی دارد، چه درمطالعه‌ایکه روی ۱۴۴ خانواده دریك منطقه آلوده انجام گرفته‌است، ۹۰٪ افراد آلودگی داشته‌اند. «خودآلایش» (Auto infestation) اتفاق میافتدومیتوان آنرا یکی ازعوامل مزمن کننده بیماری دانست. انتامباهیستولیتیکا روی دست افراد آلوده باوجود شستشوی کامل دستها دیده‌شده‌است. شکل تروفوزوئید وفعال انگل بندرت سبب پخش وانتشار وسرایت میگردد زیرا کمتر از ۳۰ دقیقه درمدفوع تازه ازبین میرودوتنها شکل کیستی آنست که درمحیط خارج مدت طولانی مقاومت میکند. لهذا باید دقت صحیح درجمع آوری وبدورریختن فضولات انسانی بعمل آید . اگر آبهای آشامیدنی آلوده شده باشند کلر زدن به آب کیست‌های آمیب را ازبین نمیبرد و باید برای ازبین بردن این کیستها دترژنهای دیگری بکار برد .

دوم ـ تظاهرات آمیبیاز به‌اشکال مختلف و گوناگون است. صرفنظر ازشکل واضح بیماری که بااسهال خونی وعلائم مشخص تظاهر میکند، اشکالی بصورت مسمومیت عفونی و یاسپتیسمی دیده شده است . جایگزینی بیماری در کبدوریه واعضاء دیگر گاهی باعلائم فیزیکی عمومی واضح همراه است وزمانی مخفی و پنهانی است وپس از آنکه دمل آمیبی رشد کافی پیداکرد باعوارض شدیدی جلوه گر میشود . باید درنظر داشت که آمیبیاز یك بیماری بومی در کشور مامحسوب میشود . همیشه استادان با تجربه * توصیه میکنند که درمقابل هر بیماریکه تب طولانی ونامشخص توأم با حساسیت ودرد ویا بزرگی کبد ویاعلائم ریوی دارد، باید بفکر آمیبیاز بود وبطورمحك درمانی یکدوره درمان آزمایشی با امتین ویاداروهای دیگر ضد آمیبی بعمل آورد .

سوم ـ برای تشخیص آمیبیاز در درجهٔ اول باید بفکر این بیماری بود ودرمرحلهٔ دوم آزمایش مدفوع باکمال دقت وبدفعات متوالی، حداقل شش مرتبه، ازلحاظ جستجوی آمیب و کیست آن بعمل آورد. رکتوسیگموئیدسکپی یك وسیله تشخیصی باارزش است که در بسیاری از موارد زخمهای مخصوص آمیبی را نشان میدهد . در سالهای اخیر برای تشخیص دمل آمیبی کبد از وسائل دیگری استفاده میکنند که مهمترین آنها سنتیلوگرافی کبد ولاپاروسکوپی است. بوسیلهٔ سنتیلوگرافی جایگزینی بیماری در کبد ومحل آن روشن میشود و بوسیله لاپاروسکوپی تشخیص سنتیلوگرافی تائید میگردد وجلوی چشم میتوان دمل را تخلیه کرده درمانهای لازم طبی را بعمل آورد . تشخیص اشکال گمراه کننده بیماری بسیار مشکل است ولی پی بردن به عوارض بیماری به سابقه ذهنی احتیاج دارد . در بعضی مواقع نباید منتظر بود که دمل آمیبی کبد در تعقیب اسهال خونی واضح پیدا شود و یا نباید انتظار داشت که زخمهای مخصوص آمیبی در آزمایش رکتوسیگموئیدوسکپی مشاهده گردد . چه‌بسا اوقات اتفاق میافتد که بیمار سابقه اسهال خونی در گذشتهٔ دور یا نزدیك خود نشان نمیدهدودر رکتوسیگموئیدوسکپی مخاط روده سالم است وجواب جستجوی آمیب و کیست آمیب درمدفوع منفی است وبااین حال دمل کبد آمیبی واضح وجود دارد.

چهارم ـ درمان آمیبیاز ـ مواردبسیار معدودی از بیماری گزارش شده که نسبت به‌درمان مقاوم بوده‌است، ولی هیچگونه مدرکی ازوجود مقاومت طبیعی ویااکتسابی عامل مولد آمیبیاز درمقابل داروهای ضد آمیب وجود نداشته است . اغلب درمانهای بی‌نتیجه در اثر اشتباه درتشخیص ویاانتخاب داروهای نامناسب ویاناکافی وعدم رعایت اصول کلی درمان میباشد . اصول درمان متکی برپایه‌های اساسی زیر است : انتخاب داروی مناسب وکافی ودرصورت لزوم تکرار دوره‌های درمانی منظم وپیاپی ، ازبین بردن شرایط محیطی مناسب برای انگل ، استفاده از رژیم غذائی صحیح ، اصلاح سوء تغذیه، بالابردن سطح معلومات و بهداشت بیماران .

هدف درمان ازبین بردن آمیب و کیست آمیب درمحیط وجدار روده وکبد ودیگر اعضاء وکلیه بافتهای بدن است .

گاهی آمیب بطور بی‌آزار درمحیط روده بزرگ زندگی میکند ولی بدلائلی نامعلوم ناگهان بمخاط روده حمله کرده باعث ایجاد زخمهای متعدد و اسهال خونی میشود . یك اشکال عمده درمان

* ـ مواردی ازتظاهرات بالینی گمراه کننده آمیبیاز درخدمت استادارجمند آقای دکتر صادق پیروزعزیزی دیده‌ایم که با توصیه وراهنمائی ایشان تنها باتجویز امتین درمان شده است .

[Downloaded from jmciri.ir on 2025-07-04]

اینستکه داروهائی که آمیب مهاجم را درانساج بدن ازبین میبرد نمیتوانـد همین اثر را بر آمیب جدار روده داشته باشد . لهذا احتمال عود بیماری بعداز درمان اسهال خونی ویا درکبد بصورت ایجاد دمل باقی میماند ، روی این اصل معالجهٔ بیماری بـاید همه‌جانبه باشد. داروهای متعددی در دسترس است که بدوگروه جداگانه تقسیم میشود :

اول ـ داروهای مؤثر برآمیب مهاجم و آمیب بافتهـای مختلف بدن مانند: امتین Emetin ،دهیدروامتین Dehydroemetine، نیریدازول Niridazol، مترونیدازول Metronidazol وکلروکوئین Chloroquine.

دوم ـ داروهای مؤثـر بـر آمیب محیـط روده ماننـد : Diloxanide furoate ،(E.B.I)Emetine bismuthiodide، آنتی‌بیوتیك‌ها ، مشتقات کینولین و ترکیبات ارسنیکی.

داروهای گروه اول :

۱ـ امتین ـ امتین الکالوئیدایپکاکوانا(Ipecacuanha)است ودر پنجاه‌سال‌اخیرجان‌هزاران‌بیماررا ازخطرمرگ نجات داده‌است. امتین آمیب انساج را از بین می‌برد ولی روی آمیب موجود در روده وکیست‌آن اثری ندارد . دربعضی ازکشورها مثل امریکای شمالی ازبکار بردن‌امتین وحشت دارند وازعوارض‌آن بیمناکند. درست است‌که بیمارانیکه تحت درمان امتین قرار میگیرند باید بستری شده تحت نظر باشند، ولی تجربه بما ثابت کرده‌است‌که اگر جانب حزم واحتیاط مراعات شود عوارض واثرات سمی‌آن فوق‌العاده زیاد نیست . تجویز این دارو دربیماران قلبی ممنوع است وازلحاظ پیش‌گیری‌عوارض‌قلبی‌عصبی، الکتروکاردیوگرافی و تجویز ویتامین‌های ب مرکب و امتحان رفلـکس‌های عصبی وعضلانی توصیه میشود. هرآینه درالکتروکاردیوگرافی T منفی ویاافزایش فاصله PR دیده شود و یـارفلکس‌های عصبی عضلانی تغییرکنند باید تجویز دارو قطع شود .

مقدار تجویز امتین‌روزانه‌یك‌میلیگرم‌برای هرکیلوگرم‌وزن‌بدن است‌وحداکثرشصت‌میلی گرم‌وبطورمتوسط چهل‌میلی گرم درروز، بمدت ۱۰روزبرای دمل کبد وریه‌ومدت‌سه تاپنج‌روزبرای‌آمیبیاز روده بصورت تزریق عضلانی تجویز میشود . برای از بین بردن آمیب درمحیط روده باید علاوه برامتین داروی دیگری بصورت خوراکی مانند اکسی‌تتراسیکلین یادیلوکسانیدفوروایت به‌مقدار کافی مصرف کرد .

۲ـ دهیدروامتین ـ درسال۱۹۵۹این‌داروساخته‌شده‌است وهمان خواص امتین را دارد باعوارض بسیارنـاچیز، معهذا بهتر است دربیماران قلبی تجویز نشود . مقدارآن یك‌ونیم میلی گرم برای هرکیلوگرم‌وزن‌بدن‌است که‌بصورت‌تزریق‌عضلانی‌درموردمل‌آمیبی کبد بمدت ۱۰روز تجویزمیگردد وبصورت خوراکی برای‌آمیب روده‌بکاربرده‌میشود. برای‌ازبین بردن‌آمیب‌های موجود در روده باید ازداروهای دیگری توأم بااین دارو استفاده‌کرد .

۳ـ کلروکین ـ داروی مؤثری‌است درآمیبیازکبد ولی به‌تجربه دیده‌شده که‌دردمل‌کبددریك چهارم‌مواردعود بیماری‌اتفاق‌می‌افتد، درصورتیکه بعدازیکدوره درمان باامتین عود دمل کبد نادراست. لهذا توصیه میشودکه‌کلروکین بعنوان یك داروی‌کمکی دردمل آمیبی‌کبد بکاربرده شود. تراکم این‌دارو درکبد زیاد است ولی درموردآمیبیاز روده‌اثرچندانی‌ندارد.داروبمقدارششصدمیلی گرم دربدو امر وسیصد میلی گرم ششساعت بعد سپس۱۵۰ میلی گرم دومرتبه درروزبمدت‌دوهفته‌تجویزمیشود.عوارضی‌درتعقیب مصرف این دارو گاهی دیده میشود که عبارتست از تهوع ، استفراغ ، بثورات جلدی، سردرد و تاری‌چشم .

۴ـ نیریدازول ـ یك داروی‌اختصاصی‌برای درمان شیستوزومیاز محسوب میشود وضمناً در اشکال مختلف آمیبیـازهم موثر است. متأسفانه اگرضایعات‌کبد پیشرفته‌باشد این‌دارو عوارضی‌بصورت سردرد، اغتشاش حواس، هذیان، تشنج وعلائم مختلف‌دیگرایجاد میکند لهذاامروزه‌کمترمصرف میشود. مقداردارو ۲۵میلی گرام برای هرکیلوگرم وزن بدن بمدت پنج روز میباشد .

۵ـ مترونیدازول ـ داروئی‌است که‌برای‌درمان‌تریکوموناوژیناردیا مصرف میشود واخیراً ثابت شده است‌که داروی انتخـابی برای درمان‌آمیبیازاست. این‌دارو نه‌تنها روی آمیب‌مهاجم انساج‌کاملا مؤثر است بلکه بر آمیبیـاز روده هم مؤثـر میباشد و از آن گذشته تحمل دارو بسیار خوب وعوارض آن بسیار ناچیز است. بسبب عوارضی که‌امتین‌ایجاد میکند امروزه غالب متخصصین،این دارو را جانشین امتین کرده‌اند ولی بـاید دانست‌که قیمت دارو برای یك‌دوره درمان گران‌تمام میشود وهنوز دربسیاری‌ازطبقات مردم‌کشورمـا از امتین نمیتوان صرفنظرکرد . مطابق آخرین گزارش سازمان بهداشت جهانی، مترونیدازول داروی انتخابی (Drug of choice) آمیبیازمحسوب میشود ومیتوان باآسودگی خاطر دربیماران سرپائی مصرف‌کرد وبرای درمان آمیبیازروده وانساج مختلف نتیجهٔ درخشانی‌بدست‌آورد.این‌داروبه‌مقدار ۸۰۰ میلیگرم سه بار در روز بمدت ۵ روز بصورت خوراکی‌هم برای آمیبیاز روده هم برای دمل‌کبد وریه تجویزمیشود .

داروهای گروه دوم :

۱ ـ امتین بیسموت آیوداید (E.B.I.)ـ چون امتین تزریقی بر آمیب محیط روده اثر چندانی ندارد،درصدد پیداکردن‌ترکیبات خوراکی امتین‌شدند . چند ترکیب غیرمحلول وغیر قابل جذب امتین‌ساخته شده‌که بصورت خوراکی‌مصرف‌میشود وبطورموضعی

[Downloaded from jmciri.ir on 2025-07-04]

بر آمیبیاز روده اثر کرده آنرا از بین میبرد . بهترین این ترکیبات امتین بیسموت ایوداید است که بمقدار شصت میلیگرم سه مرتبه در روز وبمدت ۱۰روز مصرف میشود . ولی نظر باینکه مقداری از امتین جذب میشود حالت تهوع واسهال ایجادمیکند. این عوارض از اهمیت داروکاسته است .

۲ـ آنتی بیوتیکها : آنتی بیوتیکهای متعددی وجود دارد که آمیب محیط روده را ازبین میبرد مانند Fumagillin و Parom-omycine که اولی خیلی سمی و دومی گرانقیمت است ومقرون بصرفه نیست. دیگر آنتی بیوتیکها باتغییر دادن محیط روده فعالیت ودوام آمیب را درمحیط روده ازبین میبرند . تتراسیکلین ها وخصوصاً اکسی تتراسیکلین برای این منظور بکارمیرود بمقدار ۲۵۰ میلیگرم چهارمرتبه در روز وبمدت ۱۰روز. پاروموميسين بمقدار ۵۰۰میلیگرم چهاربار درروز وبمدت۵روزمصرف میشود. آنتی بیوتیکها بر آمیبیاز کبد هیچگونه تأثیری ندارد.

۳ـ دیلوکسانیدفوروایت : این دارو درآمیبیازمزمن و آمیبیاز بدون علامت روده ای باارزش است ومزایای آن ارزانی قیمت وعوارض ناچیز آن میباشد . درآمیبیاز حاد ودمل آمیبی کبد وریه اثراین دارو زیاد درخشان نیست. میزان تجویز دارو ۵۰۰میلیگرم درروز بمدت ۱۰ روز است .

۴ ـ ترکیبات ارسنیکی : ترکیبات مختلفی بنامهای استارسول کاربارسون ـ گلیکوبیارسول توأم بادیگرداروها مصرف میشود. نظر باینکه این داروها ایجادعوارض پوستی وکبدی ومغز استخوانی میکند کمتر مصرف میشود. مقدار دارو ۲۵۰ میلیگرم سه بار در روز بمدت ۱۰ روز است .

۵ ـ مشتقات کینولین : بعنوان داروی کمکی بصورت خوراکی ویا تنقیه دردرمان آمیبیازروده مصرف میشود . ترکیبات مختلفی ساخته شده است که مؤثرتر از همه دی یدومیدروکسی کینولین ویدوکلرواکسی کینولین میباشند . مقدار مصرف دارو یك قرص ۲۵۰ میلی گرم سه مرتبه درروز بمدت ۱۰ روزاست . بطورکلی برای بدست آوردن نتیجه قطعی و درمان کامل بیماری روشهای درمانی ذیل پیشنهاد میشود :

شروع درمان آمیبیاز حادبا ۸۰۰ میلی گرام مترونیدازول سه مرتبه در روزکه بمدت ۵ روز ادامه داده میشود . از این درمان در ۹۰٪ موارد نتیجه کامل بدست میآید. درصورتیکه آثاری از بیماری باقی باشد ویا درمدفوع آمیب وکیست آمیب درآزمایش مجدد دیده شود، از روشهای ذیل استفاده میشود.

روش اول ـ تجویز توأم داروهای زیر :

۱ـ تتراسیکلین، ۲۵۰ میلیگرام چهار باردر روزبمدت ۱۰روز

۲ـ دیلوکسانیدفوروایت، نیم گرم سه بار در روز بمدت ۱۰روز.

۳ـ کلروکوئین سولفات یادی فسفات، ۶۰۰ میلگرام دربدو امر و ۳۰۰ میلگرام بفاصله ۶ ساعت و ۱۵۰ میلیگرام دوبار روزانه بمدت ۱۴ روز.

روش دوم ـ تجویز توأم داروهای زیر :

۱ـ دهیدروامتین، ۹۰میلیگرم روزانه بمدت ۱۰روز بصورت تزریق عضلانی.

۲ـ تتراسیکلین ۲۵۰ میلیگرم چهار بار در روز بمدت ۱۰ روز .

۳ـ دیلوکسانیدفوروایت، نیم گرم سه بار در روز بمدت ۱۰روز.

دراین دوره درمان باید بیماربستری شودوآزمایش مجدد مدفوع بعمل آید درصورت عدم نتیجه بفاصله یکماه یکدوره درمان با دیلوکسانید فوروایت را میتوان بمدت ۱۰ روز تکرار کرد . غالباً درصد درصد موارد از روشهای درمانی ذکر شده نتیجه قطعی حاصل میشود. درآخرین مجله ایکه بدست ما رسیده است(8) درتجویزومقدار مصرف بعضی از داروها تغییراتی داده شده است مثلا مترونید ازول را بمقدار ۷۵۰ میلیگرم سه مرتبه درروز بمدت ده روز توصیه میکنند ولی ما بیشتر ازروشهای فوق استفاده کرده ایم.

برای درمان آبسه آمیبی کبد وریه درصورتیکه دمل خیلی بزرگ نشده باشد وبوسائلی بتوان محل دمل را تعیین کرد تخلیه دمل ازراه پوست ودرمان موضعی باآنتی بیوتیك وتزریق امتین درمحل دمل توأم بادرمانهای عمومی نتیجه درخشانی بدست میدهد . ولی اگردمل کاملاً حجیم شده باطراف چسبندگی پیداکرده ویا باعضاء مجاور نفوذ کرده باشد باید بیمار تحت عمل جراحی قرارگیرد وپس از تخلیه دمل درمانهای عمومی بعمل آید. ذیلاً گزارش دومورد دمل آمیبی کبدکه سال گذشته دربخش پزشکی یك مرکز پزشکی پهلوی تحت معالجه قرارگرفته اند ذکرمیشود.

بیمار اول سه ماه پس ازتشکیل دمل آمیبی کبد مراجعه کرد ودمل کبد قسمت عمده ای ازاین عضوحساس بدن را فراگرفته بودوباطراف واعضاء مجاورچسبندگی داشت، ناچاربیمارتحت عمل جراحی قرار میگیرد ودولیترچرك شوکولاتی از قطعه راست کبد خارج میگردد. پس ازعمل، بعلت اختلال شدید اعمال کبد بواسطه الکلیسم مزمن وشوك عمل جراحی وبیهوشی ونکروز سلولی، بیمار وارد اغماء کبدی شده میمیرد.

بیمار دوم بایك دمل منحصر و محدود قطعه راست کبد مراجعه میکندوپس ازسنتیلوگرافی ولاپارسکوپی وتعیین محل جایگزینی دمل و درمان با مترونیدازول، تخلیه دمل از راه پوست بوسیله

[Downloaded from jmciri.ir on 2025-07-04]

لاپاروسکوپ جلوی چشم انجام میگیرد. سنتیلوگرافی ولاپاروسکوپی مجددالتیام دمل را تائید مینماید. مدت چهار ماه بیمار تحت نظر بود وثابت شد که درمان بیماری بطور کامل انجام گردیده است. اینك گزارش دومورد دمل آمیبی کبد ودرمان آن را شرح میدهد.

شرح حال بیمار اول ـ اقای ح ـ م ـ ج ۳۸ ساله شغل راننده، علت مراجعه ـ بیمار با زردی و درد ناحیه اپی گاستر در تاریخ ۸ـ۱۲ـ۱۳۴۹ به بخش پزشکی یك مرکز پزشکی پهلوی مراجعه میکند.

سابقه ـ دردهای ناحیه اپی گاستر از ۱۰ سال قبل ـ سابقه نوشیدن متناوب مشروبات الکلی و زردی وخونریزی نداشته است.

نحوه شروع بیماری ـ بیمار اظهار میدارد که دردوماه قبل متعاقب یك جلسه عرق خوری فراوان دردشدیدی درناحیه اپی گاستر ایجاد میشود که بطرف چپ وپشت وبالا انتشار داشته است. این درد بقدری شدید بوده که بیمار ازخود بیخود میگردد. روز بعد احساس میکند که ناحیه اپی گاستر بزرگ وبرجسته شده است. بیمار به پزشکان وبیمارستانهای متعدد مراجعه میکند ولی رویهمرفته نتیجه بدست نیامده است. همراه این برجستگی ناحیه اپی گاستر، درد، تب، لاغری شدید وبی اشتهائی نیز وجود داشته واخیراً نیز زردی بآن اضافه شده است.

نشانه‌های بالینی ـ حال عمومی بیمار بسیار بداست وضعف شدید دارد. قیافه بیمار حکایت ازرنج زیاد وکم شدن زیاد وزن میکند.

دستگاه قلب وعروق ـ صداهای قلب بسیار خفیف، فشار خون ۱۲۰/۸۵، نبض ۹۰ قرعه دردقیقه، حرارت ۳۷/۵.

دستگاه گوارش ـ بی اشتهائی موجود است. در مشاهده شکم، بر جستگی بزرگی درناحیه اپی گاستر وهیپوکندر راست وجود دارد. دراین برجستگی ضربان موجود نیست. درلمس این ناحیه توده بسیار بزرگی کاملا محدود ومشخص بدست میخورد که دردناك میباشد واین توده سبب شده که استرنوم بطرف بالا رانده شود. باتنفس حرکت نمیکند، ضربان نیز بدست نمیخورد. کبد بزرگ است وبنظر میرسد که بااین توده ارتباط داشته باشد. مایع آزاد درشکم وجود ندارد.

دستگاه لنفاوی ـ طحال بدست نمیخورد ـ غدد لنفاوی بزرگ وجود ندارد.

دستگاه ادراری، اعصاب، ارتباطات وعضلانی طبیعی است.

بررسی آزمایشگاهی ـ اوره خون ۵۴/. گرام هموگلوبین ۱۱ گرم درصد، هماتوکریت ۳۷٪، گلبول سفید ۱۶۱۵۰، ریتکولوسیت ۸٪، سگمانته ۶۳٪، باتونه ۱۳٪، لنفوسیت ۱۹٪، مونوسیت ۳٪، ائوزینوفیل ۱٪، وبازوفیل ۱٪، کومبز مستقیم منفی است، گلبولهای قرمز دارای شکل طبیعی وپلاکت طبیعی است. درپونکسیون مغز استخوان، سلولاریته طبیعی است. نسبت میلوئید به اریتروئید ۲ به ۱ است. سری میلوئید در حال رشد طبیعی وسری اریتروئید نورموبلاستیك وهیپرپلازی خفیف دارد. مگاکاریوسیت فراوان است، پلاسموسیت افزایش مختصر، ذخیره آهن افزایش زیادی دارد.

قند خون ۲/۲ گرم بعداز تزریق سرم قندی ـ رایت و ویدال منفی است، مقدار سدیم ۱۳۵/۶ وپتاسیم ۴/۳ میلی اکی والانت درلیتر است. واندنبرگ تأخیری مثبت، بیلیروبین تام ۲۰ میلیگرم، مستقیم ۴ و غیرمستقیم ۱۶ میلیگرم درلیتر است. تیمول ۱۰ واحد، سفالین کلسترول + S.G.P.T. ۴۶ واحد درهرسانتی مترمکعب، ادرار طبیعی است، مدفوع خون ناپیدا ++ دارد. در رادیوگرافی، دیافراگم طرف راست بالاوقلب وریتین طبیعی است. رادیوگرافی ساده شکم منفی است.

درسنتیلوگرافی کبد ـ کبد بزرگ است ویك ناحیه وسیع درقسمت چپ قطعه راست کبد ازماده نشان دار پر نشده است، و دراسکن نیمرخ بنظر میرسد که این دمل در قسمت قدامی قرار گرفته باشد. (سنتیلوگرافی اول ودوم).

شرح حال بیماردوم: خانم ب ـ ط ـ ح ۴۵ ساله اهل اراك، شغل خانه‌دار. (عکس بیمار صفحه ۲۴۰)

علت مراجعه ـ بعلت درد ناحیه هیپوکندر راست درتاریخ اول دیماه ۱۳۴۹ دربخش پزشکی یك مرکز پزشکی پهلوی بستری شده است.

سابقه مرضی ـ مدت چهار سال است که عادت ماهانه ندارد. چهارماه قبل مبتلا به اسهال خونی شده که تحت نظر پزشك درمان میکرده است.

طرز شروع ومدت کسالت ـ ازدوهفته قبل دردی درناحیهٔ هیپوکندر راست پیدا میکند که در ابتدا متناوب و مبهم و نامشخص بوده است. هنگام خوابیدن به پهلوی راست این درد تشدید مییافته است. همراه این ناراحتی بی اشتهائی، لاغری، نفخ شکم نیز اضافه شده است. این درد بستگی به نوع غذا نداشته است. بتدریج دردشدت پیدا میکند ومانع ازکارکردن بیمار میشود. چهار روزاست که تب نیز عارض وی گشته است. زردی، خونریزی، اسهال، یبوست ندارد.

نشانه‌های بالینی ـ خانم نسبتاً لاغری است که از درد ناحیهٔ هیپوکندر راست درهنگام نشستن شکایت دارد.

دستگاه قلب وعروق ـ صداهای قلب در چهار کانون طبیعی است فشارخون ۱۲۰/۷۰، ضربان نبض ۱۲۴ بار در دقیقه، حرارت ۳۸ درجه سانتی گراد است.

دستگاه تنفس ـ سرفه ندارد. درسمع ریتین صداهای غیرطبیعی مسموع نیست وفقط درقاعده ریه راست، ماتیته وجود دارد.

[Downloaded from jmciri.ir on 2025-07-04]



سنتیلوگرافی (۱)

سنتیلوگرافی(۲)



سنتیلوگرافی (۳)



سنتیلوگرافی (۴)

[Downloaded from jmciri.ir on 2025-07-04]



سنتیلوگرافی (۵)



سنتیلوگرافی (۶)

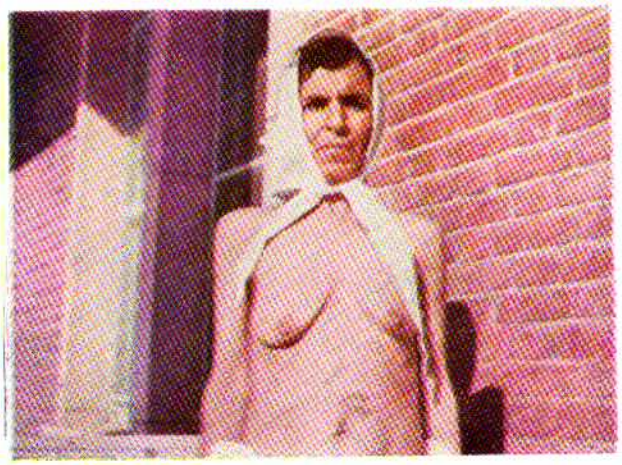

عکس بیماردوم

عکس لاپاروسکوپی

[Downloaded from jmciri.ir on 2025-07-04]

دستگاه گوارش ـ اشتها کم است، نفخ وجود دارد. کبد بزرگ ودر لمس دردناك است، این بزرگی بیشتر درطرف چپ مشهود میباشد. اجابت مزاج طبیعی است. زردی وجود ندارد .

دستگاه لنفاوی ـ طحال بزرگ وغددلنفاوی بزرگ وجودندارد. بقیه دستگاههای بدن طبیعی میباشند .

بررسی آزمایشگاهی ـ سرعت سدیمانتاسیون درساعت اول ۱۰۴ ودرساعت دوم ۱۵۸ میلیمتر ـ گلبول سفید ۱۲۸۰۰، باتونه یك، سگمانته ۷۸، لنفوسیت ۱۵ ومنوسیت ۶ ـ هموگلوبین ۱۲٫۶ گرم، پلاکت طبیعی ـ قندخون ۱۰۶٫۱، اوره ۰٫۲۰ گرم درلیتر، کلسترول ۱٫۴ گرم درلیتر ـ ادرارطبیعی است. درمدفوع تخم اسکاریس وجود دارد . رایت و ویدال منفی ـ مانتو مثبت ـ بیلیروبین تام ۰/۶ میلیگرم در ۱۰۰ سانتی متر مکعب ـ سفالین کلسترول + + کدورت تیمول ۷ واحد ـ فسفاتازالکالین ۲۵ واحد کینك ـ آرمسترانك، B.S.P. ۳۶٪ احتباس بعداز ۴۵ دقیقه. الکتروفوز پروتئین‌های خون ۲۲٪ ـ آلبومین ۶٪، آلفایك گلبولین ۶٪، آلفادو ۱۹٪، بتا گلبولین ۱۷٪ و گاما گلبولین ۳۶٪.

توشه رکتال طبیعی، رکتوسیگموئیدوسکپی طبیعی است ـ بااشعه X قلب وریتین طبیعی ورادیوگرافی ساده شکم منفی است.

درسنتیلوگرافی کبد، ناحیه وسیعی درقسمت فوقانی لب راست آن ماده نشانه‌داررا جذب نکرده است. (سنتیلوگرافی سوم وچهارم) درلاپاروسکوپی ـ کبد بزرگ ودر قسمت فوقانی آن برجستگی قرمز رنگی مشهود است که باحتمال قوی دمل کبد میباشد . (عکس لاپاروسکوپی صفحه ۲۴۰)

با بکار بردن مترانیدازول روزانه ۸۰۰ میلیگرم بمدت ۸ روز وخالی کردن دمل ازراه پوست* بوسیله لاپاروسکوپ تب بیمارقطع گردید، دردناحیه کبد از بین رفت وکوچکترشد. طحال قابل لمس نبود . سرعت سدیمانتاسیون بحد طبیعی رسید و شمارش گلبولهای سفید به ۶۰۰۰ تقلیل یافت و در سنتیلوگرافی (سنتیلوگرافی پنجم وششم) مجدد ولاپاروسکوپی مجددکاملاً کبد کوچك شده وجای خالی محل دمل رادرحال پرشدن وجذب نشان میدهد.

بحث ـ از مطالب فوق میتوان نتیجه گرفت که :

۱ـ آمیبیاز یکی از بیماریهای انگلی بسیار شایع آدمیزاد است که درتمام نقاط زمین واز جمله کشورما پیوسته باید مورد توجه متخصصان بهداشت وپزشکان قرارگیرد .

۲ـ ناقلان سالم چندین برابر بیمارانی هستند که آثار بیماری را از خود بروز میدهند . وجود آمیب در روده، تاشرایط بدنی واقلیمی خاصی زمینه را مستعد نسازد، منشاء تظاهرات مرض نخواهد بود .

۳ـ اختلال کبدی آمیبیاز وبویژه دمل کبد یکی از عوارض بسیار شایع این بیماری انگلی است . اگر گفته شود دمل آمیبی کبد فراوانترین دمل‌های کبدی این مرزوبوم را تشکیل میدهد سخنی بگزاف گفته نشده است .

۴ـ امتین تاچند سال قبل داروی بی‌رقیب وبسیار نفیس بشمار میرفت وهم‌اکنون هم این مقام را تاحدودی حفظ کرده است .

۵ـ در سالهای اخیر تجویز مترونیدازول نیز در درمان این بیماری نتایج بسیار رضایت بخشی داشته است بطوریکه اگر عوارض قلبی وعصبی امتین را از یکسو و بیضرر بودن نسبی مترونیدازول رااز سوی دیگرمورد سنجش قراردهیم شاید بتوان مادهٔ اخیر را داروی ممتاز وانتخابی آمیبیاز بشمارآوریم، ولی مامعتقدیم هنوز زمان آن فرانرسیده که بتوان از درمان باامتین بطور قطع بی‌نیاز بود .

۶ـ دمل آمیبی کبد ازبیماریهائی است که درمان آن در صلاحیت پزشکان بیماریهای داخلی است. تخلیه جرك ودرمان طبی کافی بیش از ۹۰ درصد این دملها را ازبین میبرد. عمل جراحی و بازکردن دمل فقط درموارد بسیار استثنائی مورد لزوم است .

۷ـ چه‌بسا سوء هضم‌های بسیار طولانی واختلالات کبد و تب‌های بظاهر بی‌دلیل که بانشانه‌های مختصر کبدی همراه بوده فقط با تداوی ضد آمیبی درمان شده‌اند وما خود نیز شاهد مواردی از آن بوده‌ایم .

REFERENCES:

1- Seaton, D.R. Amoebicides, Pract. 1231: 16. 1971.
2- Wilmot, A.J. Treatment of intestinal amoebiasis. Pract. 1217: 638, 1969.
3- Mario, R. The Diagnosis and management of Parasitic diseases. Med. Clin. North Am 54, 306, 1963.
4- Steignan, F. The Treatment of Amoebiasis. Med. Clin. Nor. Am 48: 68_1964.
5- Who. Expert commitee, Amoebiasis, World Health Organization. 421: 8, 30, 38. 1969.
6- Sodeman, W.A. Amoebiasis, Am. J. Dig. Dis. 1: 51. 1971.
7- Today, s drugs, April. B.M.J. 36-37, 1970.
8- P.E.C. Manson_Bahr M.D. and W.E. Ormerod D.M.D. Sc., Amoebic and Bacillary Dysentry; Pract. 207: 1238, 154-1971.

* مقدار ۳۰۰ سانتیمتر مکعب چرك شوکولاتی جلوی چشم بوسلیه لاپاروسکوپ ازراه پوست ازکبد خارج گردید.

توضیح ـ عکس بیمارمورد اشاره درصفحه ۲۳۷ وعکس لاپاروسکوپی مورد اشاره درصفحه ۲۴۰ درصفحه ۲۳۹ چاپ شده‌است

[Downloaded from jmciri.ir on 2025-07-04]