

هماتوم جدار روده در اثر داروهای ضد انعقاد *

مجله نظام پزشکی

سال پنجم ، شماره ۴ ، صفحه ۳۴۹ ، ۲۵۳۵

دکتر تقی میلانی**

است. از این روی به طور قطع يك عامل شخصی وانفرادی موضوعی یا عمومی وجود دارد که مطالعات بعدی باید قضیه را روشن کند . قاعدتاً ژژونوم دچار این عارضه میشود ولی در موارد نادری در دوازدهه وایلئون و رکتوم وحتى در طحال نیز دیده میشود. عارضه ژژونوم معمولاً حدود ۴۰-۵۰ سانتیمتر از روده را فرا میگیرد. موقعیکه شکم باز میشود، این قطعه روده فوراً جلب توجه میکند. چون روده مایل به کبودی، مملو از خون و جدار آن ضخیم است و خون از این جدار به بیرون تراوش می کند . هماتوم کم و بیش وارد مزو میشود ، اما جریان خون در شریان تکه مبتلای روده برخلاف انفارکتوس روده ، طبیعی است .

نشانه های بالینی

نشانه های معمولی يك انسداد هستند از قبیل درد و استفراغ و توقف گاز و مدفوع . علائم بیولوژی بغیر از زیاد شدن گلبولهای سفید، سقوط پروترومبین را نشان میدهد . اگر با مقدار کمی باریوم عکس گرفته شود يك تنگی موضعی دایره شکل با اتساع قسمت بالای آن دیده میشود . گاهی تصویر يك قطعه روده باد کرده و ضخیم (آهار زده) و يك قطعه روده گشاد شده دیده ، شده است. چین های ضخیم در ناحیه ضایعه دیرتر ظاهر میشود و به روده نمای پلکانی میدهد .

تشخیص افتراقی در موقع عمل - هنگام عمل ممکن است ضایعه فقط با انفارکتوس روده اشتباه شود ولی در انفارکتوس روده ، شریان مربوط ضربان ندارد و آزمایش خون نیز سقوط پروترومبین را نشان نمیدهد .

مقدمه : شرح بیماری هماتوم انترامورال : برمان و منلا (۲) در سال ۱۹۵۲ برای نخستین بار این بیماری را در نیویورک انتشار دادند و هربرت (۳۲) در سال ۱۹۶۸ تمام شرح های منتشر شده را جمع آوری کرد که به ۸۸ مورد رسید . پس از آن ۱۵ مورد دیگر (۳۳-۴۳-۶۴) منتشر گردید که با مورد ما، که بنظر اینجانب برای نخستین بار در ایران انتشار می یابد در تاریخ تنظیم این مقاله ، به ۱۰۴ مورد میرسد . هماتوم جدار روده در اثر داروهای ضد انعقاد بیماری فوق العاده نادری است و با وجود میلیونها بیمار که بعد از ورود داروهای ضد انعقاد در طب ، با این داروها تحت درمان روزانه قرار گرفته اند ، نسبت آنها فوق العاده کم است و شاید نزد عده ای از بیماران عوارض بیماری خفیف باشد و به مرحله تشخیص و درمان نرسد .

مایر از قول کاتز نقل میکند که در تعداد زیادی از کالبد شکافی بیمارانیکه از بیماری قلب در گذشته و داروی ضد انعقاد مصرف میکردند ، هماتوم انترامورال در دوازدهه و روده باریک به نسبت زیادی دیده است ولی این بیماران در زمان حیات عوارضی از این بیماری نداشته اند .

پائین بودن سطح انعقاد خون وعدم مراقبت بالینی و کمی مقدار پروترومبین در نتیجه استعمال داروهای ضد انعقاد بمدت طولانی، شرط لازم برای بوجود آمدن این بیماری است ولی شرط کافی نیست و پاتوژنی این بیماری مرموز را روشن نمیکند .

مواردی منتشر شده است (مایر و همکاران) که بیمار بمدت يك یا دو هفته داروی ضد انعقاد مصرف میکرد و به این عارضه دچار شده

* L'Hématome intramural de l'intestin grêle du aux Anticoagulants.

** خیابان پهلوی - خیابان پیروز - شماره ۴۹.

اینک شرح حال بیماری که عمل کرده ایم:

اسدالله... پرونده شماره ۲۷۰۹ سال ۱۳۵۱، مردی ۵۳ ساله با سابقه بیماری قلبی شناخته شده که در مدت ۱۲ سال سه دفعه انفارکتوس کرده و ۵ سال است که داروی ضد انعقاد (مشتقات دیکومارین) مصرف میکند و دستور پزشک را برای مراجعه مرتب و بررسی پروترومبین مراعات نمیکند، و با این ترتیب در دو دفعه مراجعه پروترومبین خون ۱۸ و ۲۲ درصد بود، بی آنکه باز نمود بالینی و پاناراحتی داشته باشد. در تاریخ ۱۸/۸/۵۱ بعلت درد شدید شکم در ناحیه اپی گاستر و اطراف ناف مراجعه کرد. درد از شب قبل شروع شده و بجدی بود که بیمار نتوانسته می خوابید و زانوها را بشدت روی شکم فشار میداد و در نتیجه این فشار شدید دولکه خون مردگی در همان ناحیه تولید شده بود که توجه ما را در معاینه جلب کرد.

موقع ورود در بخش طبی بیمارستان بانک بستری گردید و دستورهایی طبی داده شد. در آزمایش خون لوکوسیت ۱۲۶۰۰ با ۷۴ درصد پولی، هماتوکریت ۴۱ و هموگلوبین صد درصد ولی پروترومبین خون ۲۰ درصد بود. روز بعد که بیمار را معاینه کردیم، درد با شدت کمتری ادامه داشت. دو دفعه استفراغ غذائی و یک دفعه مدفوع سیاه رنگ داشته است. شکم نرم بود ولی بانفخ. در ناحیه بالای ناف تورم دردناکی وجود داشت که از چپ بر راست کشیده میشد. معاینه رکتوم چند قطره خون سیاه رنگ را نشان میداد. بیمار تب نداشت، نبض سریع ولی خوب و فشار خون ۱۳/۹ بود. اوره خون ۸۴ سانتی گرم، گلبولهای سفید ۱۶۹۰۰ با ۷۸ درصد پولی، مقدار پروترومبین ۱۴ درصد و زمان کوئیک ۴۰ ثانیه بود. E.C.G. نشانههای باقیمانده یک انفارکتوس خلفی را نشان میداد. رادیوگرافی سینه و شکم چیز غیر طبیعی را نشان نمیداد فقط تیرگی یک نواختی در شکم مشاهده میشد.

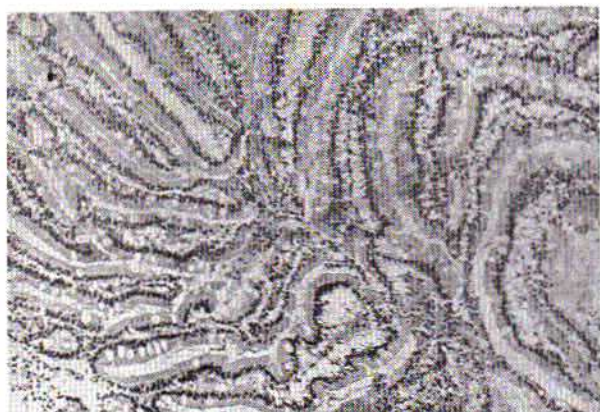تشخیص - با توجه به سابقه انفارکتوسهای قبلی و عارضه شدید شکم که با درد و استفراغ و خونریزی از راه مقعد و سقوط پروترومبین خون همراه بود، حدس هماتوم انترامورال زده شد. وی ترانزیت روده باریک تصمیم به عمل گرفتیم. قبلاً دو آمپول ویتامین K1 داخل وریدی تزریق گردید و شش ساعت بعد موقعیکه اندازه پروترومبین خون به ۶۸ درصد رسید، اقدام به عمل جراحی شد. شرح عمل - شکاف در وسط، بالا و پایین ناف داده شد. پس از باز کردن شکم مقدار زیادی خون تازه و قرمز (۹۰۰ سانتی متر مکعب داخل شیشه اسپیراتور) در شکم موجود بود. جست و جوی سریع نشان داد که همه چیز طبیعی است. فقط یک قطعه روده باریک در ۵۰ سانتیمتری زاویه Treitz بر رنگ قرمز تند مایل به کبودی،

بنظر نویسنده، که چندین مورد انفارکتوس روده و یک مورد هماتوم انترامورال دیده است، ظاهر ضایعه در دو بیماری کاملاً متفاوت است. هماتوم همیشه نزد بیمارانی دیده شده است که داروهای ضد ویتامین K مصرف کرده اند و تا آنجا که اطلاع دارم یک مورد را (Lanegron) شرح داده که بعد از استعمال هپارین ضایعه و بیماری تشخیص داده شده و بیمار با درمان طبی بهبود یافته است.

هماتوم خود بخود جدار شکم، مخصوصاً هماتوم غلاف عضلات راست، گاهی عوارض انسدادی میدهد و گمراه کننده است. شخصاً به یک مورد از این هماتوم برخوردیم که با تب و درد و نشانههای انسداد همراه بود و چون هنگام لاپاراتومی ضایعه ای در شکم دیده نشد فقط به خالی کردن لخته های داخل عضله راست بسنده کردیم و این موجب بهبود بیمار گردید. بیمار ما پس از شروع عارضه دردناک، به هنگام مراجعه درد مختصری داشت. شب اول دوسه بار استفراغ کرده بود. نشانه های شکم، بیماری و ضایعه شدیدی را نشان نمیداد و حال عمومی بیمار خوب بود. معذالک در داخل شکم نزدیک یک لیتر خون بود و روده در حال سوراخ شدن. اگر در انجام دادن عمل تأخیر می شد با سوراخ شدن روده باریک و تمام عوارض محتمل آن مواجه می شدیم. بعضی از مؤلفین با حدس عارضه شکم به دنبال سفت شدن و با وجود تشخیص خونریزی اقدام به جراحی نکرده اند. از نوشته های این مؤلفین نمیتوان به اوضاع واحوال بیماران پی برد، شاید عارضه روده سطحی بوده است. مسلماً با لاپاروسکوپی نمیشود وضع روده را بطور دقیق تشخیص داد. بنظر ما با وجود خطر ناشی از حال عمومی و بیماری قلبی این بیماران، صلاح در این است که عمل جراحی. باشکم باز انجام شود، همانطوریکه گفته شد، تشخیص بیماری با ضربان موجود شریان مربوط و طبیعی بودن ورید آسان است و از انفارکتوس روده باز شناخته میشود. (R. Leriche) در گذشته و در چند مورد انفارکتوس روده را شرح داده که شریان باز بوده و عارضه در نتیجه گرفته شدن ورید یا مربوط به رگهای موئینه روده بوده و بیماری بی قطع روده و با درمان طبی بهبود یافته است.

یک ایلهئیت موضعی آماسی و خونریزی دهنده یا یک شکل حاد بیماری کرون باعث گمراهی است ولی در این موارد مقدار پروترومبین خون طبیعی می باشد.

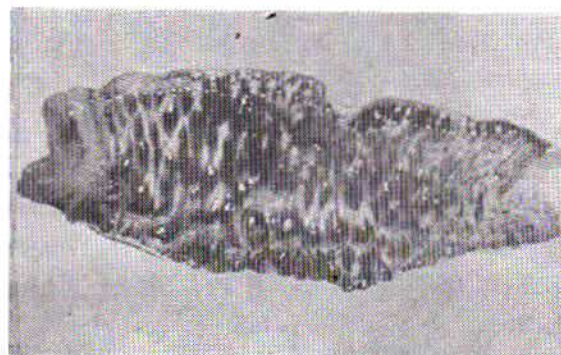
به هر حال، در موقع عمل وقتیکه اوضاع واحوال روده ایجاب میکند باید قطعه روده را برداشت، ولی اگر ضایعه خیلی خفیف باشد ممکن است بعد از خارج کردن خون و لخته های آن شکم را بست. لایزرون یک دفعه این عمل را انجام داد و بیمار بهبود یافت.



شکل ۳ و ۴- مقطع میکروسکوپی روده.



شکل ۱- روره باریک که درموقع عمل برداشته شده است.



شکل ۲- قطعه روده که از خون خالی شده است.

شرح بافت شناسی (دکتر حبیبی بشماره ۱۷۶۰۳) قطعه روده ارسالی بطول ۶۰-۵۰ سانتیمتر با جدار ضخیم به ضخامت یک سانتیمتر بی ضایعه مخاطی و ضایعه سرروز روده، مملو از خون تازه است (شکل ۲).

از نظر میکروسکوپی خیز و خونریزی تمام لایه های روده (سرروز، عضلانی و مخاطی) را فرا گرفته و غشاء زیر مخاط زیر ماهیچه شامل سطوح آماسی و خونریزی است. نکرروز در هیچیک از غشاء سه گانه وجود ندارد و شکل سلولها طبیعی است (شکل ۳ و ۴).

جریان بیماری - بعد از عمل ساده و عادی گذشت. پروترومبین که موقع عمل ۶۸ درصد بود، ۴ روز بعد با تزریق روزانه دو آمپول ویتامین K1 به ۱۰۰ درصد رسید و بقیه نشانه های بیولوژیایی بیماری در آزمایش روز هفتم طبیعی بودند. اجابت مزاج روز سوم خود بخود انجام گردید و روز شانزدهم یک ترانزیت روده باریک صورت گرفت. روده باریک در رادیوگرافی طبیعی بود و بیمار ۱۸ روز بعد از عمل از بیمارستان مرخص شد.

با جدار بسیار ضخیم و به صورت چرم گاو آب کشیده درآمد. بود. از تمام این جدار ضخیم قطرات خون بیرون میزد، روده مملو از خون و آماده ترکیدن و حجم آن سه برابر حجم روده طبیعی شده بود. مزو (Meso) که در آن خون دویده و پخش شده بود در مقابل قطعه آسیب دیده روده مثلثی درست کرده بود که نوک آن به سوی بندروده (مزاتر) توجه داشت. هر چه از قاعده به سوی نوک مثلث نزدیک می شدیم خون دودگی (انفیلتراسیون) کمتر و رنگ آن روشن تر میشد (شکل ۱). شریان مربوط به این قطعه روده، ضربان طبیعی داشت و ورید آن نیز نرم و آزاد بود. تشخیص پیش از عمل مسلم گردید. بعلت ضایعه مشهود و وسعت پیشرفت ضایعه و مقدار خون موجود در شکم، به هیچ وجه به نظر نمی رسید که ضایعه قابل برگشت باشد. بنابراین تصمیم به رزکسیون گرفتیم و روده بطول ۶۰-۵۰ سانتیمتر برداشته شد. درموقع عمل سه شیشه کوچک خون به بیمار تزریق گردید.

REFERENCES:

- 1- Askey J.M. Hemorrhage during longterm anti-coagulant drug therapy, gastrointestinal hemorrhage. Calif. Med. 104, 449, 1960.
- 2- BERMAN (H) and MAINELLA (F.S.) Toxic results of anti-coagulant therapy. New York J. Med. 1952, 52, 725-727.

- 3- BRETTE (R) DESOTES (J) et TISSOT (A). Hématome de l'intestin grêle au cours d'un traitement anticoagulant. Résection intestinale, Guérison, Lyon, Médical 1966, 45, 961-982.
- 4- BAILEY W. and AKERS, D. Traumatic intramural hematoma of the duodenum in children; a report of five cases. Amer: J. Surg, 1965, 111, 695.
- 5- BARKER N.W. HINES E.A. JR. KVALE W.F. ALLEN E.V. DICUMAROL, its action, clinical use, and effectiveness as an anti-coagulant drug. Amer, J. Med. 3, 634, 1947.
- 6- BRETTE R. DESCOTES J. TISSOTA. Hématome intramural du jejunum, accident dramatique du traitement anticoagulant. Résection intestinale, Guérison. Arch. Franc. Mal. App. Dig. 6: 55, 556, 1966.
- 7- BEAMISH H.E. MC. CREATH N.D. Intestinal obstruction complicating anti-coagulant therapy. Lancet 2: 390, 1961.
- 8- BABB R.R. SPITTEL, J.A. et BARTHOLOMEW L.G. Gastroenterologic complications of anti-coagulant therapy. Mayo Clinic Proc. 1968, 43, 738, 751.
9. CHALNOT (P) et VICHARD (P). Une complication du traitement anticoagulant, l'infarctus intestinal par hématome mésentérique. Presse Méd. 1962, 70, 2654.
- 10- CULVER (G. J) PIRSON (H.S.) PILCH (F) BERMAN (L) and ABRANES (F.J.) Intramural hematoma of the jejunum, Case Report Radiology 1961, 76, 785-789.
- 11- CHICHE P. et LEYMARIOS J. Les hématomes de la paroi duodénale au cours du traitement anticoagulant. Presse Méd. November 1966: 74, 48. 2475-2478.
- 12- CASTELLANI L. DEVLAMYNCK P. BARSOTTI J. GRECO J. Hématome pariétal du grêle sous traitement anticoagulant Journal de chir, de Tours et du C.D. 4, 149, 1970.
- 13- CHAMBERLAIN M.S. EVANS W.E. Coumadin induced small bowel obstruction Ann, Surg, 169, 145.
- 14- CULVER G.J. PERSON H.S. Intramural hematoma of duodenum; Case Report. Amer. J. Roentgen, 82: 1032, 1959.
- 15- CULVER G.J. PERSON H.S. Intramural hematoma of jejunum. Case Report. Amer. J. Roentgen, 90-732, 1963.
- 16- CAMELOT J. ROUTIER G. et BAYART M. Accidents abdominaux aigus de la thérapeutique anticoagulante. A propos de trois observations J. Sci. Méd. Lille, 1965, 83, 2, 105, 108.
- 17- CASTELLANI L. BARSOTTI J. MEDELSIM et GRECO J. Hématome pariétal du grêle sous traitement anticoagulant Ann. Chir. 1971, 25C, 1283-1291.
- 18- CRISLER C. STAFFORD E. et ZUIDEMAG. Surg. Clin. North. Amer. 50-1009-1913-1970.
- 19- DEVROEDE (G. J) TIROL (F.T.) LORUSO (V.A.) and NARDUCCI (A.E.) Intramural hematoma of the duodenum and jejunum. Amer. I. Surg. 1966-112, 947-954.
- 20- DEVROEDE J. and TIROL F.T. Intramural hematoma of the duodenum and jejunum .Amer. I. Surg, 1966, 112, 6.
- 21- DROY J.-M. DUBOIS D. HUMBERT G. FILASTRE J. P. et LEROY J. Hématomes rétropéritonéaux spontanés apparaissant sous traitement anticoagulant. Presse Méd. 1971, 79, 46, 2065.
- 22- FERGUSON I.A. J.R. and GOADE, W. J. J. R. Intramural hematoma of duodenum. Report of a case. New Eng. J. Med. 1959, 260-1176-1177.
- 23- FREEARK, R.J. and CORLEY R. D. Intramural hematoma of the duodenum. Arch. Surg (Chicago) 1966, 92, 4.
- 24- FELSTON B. LEVINE E.J. Intramural hematoma of duodenum. Diagnostic roentgen sign, Radiology. 63-823-1954.

- 25- FRANCILLON J. VIGNAL J. et LESBROS F. Un nouveau cas de complication abdominale mortelle par usage abusif des anticoagulants. Lyon. Chir. 1968, 64, 4, 703-705.
- 26- GABRIELE (O. F.) and CONTE (M). Spontaneous intramural hemorrhage of the colon. Arch. Surg. 1964, 89, 852, 522, 526.
- 27- GOLDING, M.R. DE JONG P. and PAKER, J. W. INTRAMURAL Hematoma of the duodenum. Ann. Surg. 1963, 157, 573.
- 28- GARFINKEL B. WALESON M. FURST N.J. Hematoma of duodenum; Report of surgically proved case: Amer. J. Surg/ 95: 484, 1958.
- 29- GASGARD E. et VIGOUROUX R. Syndromes abdominaux aigus d'allure occlusive et traitement anticoagulant. Marseille. Méd. 1963 No. 4_307-310.
- 30- GOLD FARB W.B _Coumarin induced intestinal obstruction. Ann. Surg. 1965, 161, 27-34.
- 31- HIEBEL, G. LANG G. and FONTAINE R: A propos d'un deuxième cas d'hématome duodéal intrapariétal d'allure spontanée. Strasbourg Med. 1963, 14_613-617.
- 32- HERBERT D.C. Anti_coagulant therapy and the acute abdomen, Brit. J. Surg. 55; 353, 1968.
- 33- D'HUART F. Syndrome occlusifs par hématomes pariétaux de l'intestin grêle au cours des traitements anticoagulants Mem: Ac. Chir. 1969, 95, 26-27, 755-761.
- 34- JUDD D.R. TAYBI H. and KING. H. Intramural hematoma of the small bowel: A report of two cases and a review of the literature: Arch. Surg (Chicago) 1964, 89, 527.
- 35- KRAMER (R. A.) and HILL (R.L). Intramural small bowel bleeding during anti_coagulant therapy. Arch. Inter. Med. 1964, 113_105_109_213-217.
- 36- KILLIAN S.T. et HEITZMAN E. J. Intramural hemorrhage of small intestine due to anti-coagulants. J.A.M. A. 1967, 200, 7, 111-114.
- 37- KLINGENSMITH W. Surg. Gyn. Obst. 125, 1333-1345-1967.
- 38- LIVERUD, K. Hematoma of the jejunum with Sub_ileus. Acta radiol, (Stockh.) 1948, 30, 163-168.
- 39- LAMY J. MICHOTÉY G. BRICOT R, et ASSADOURIAN R.A propos de quelques accidents abdominaux au cours des traitements par anticoagulants. Marseille. Chir. 1966, 19, 4, 622-628.
- 40- LEVINE S. et WHELAN T.J._Small bowel infarction due to intramural hematoma during anticoagulant therapy Arch. Surg. 1967, 95, 2, 245, 248.
- 41- LEYMARIOS J._Les hémorragies du tube digestif au cours des traitements anticoagulants. Presse Med: 1967, 75, 5, 207, 208.
- 42- LIARAS H. NEIDHARTD J.H. TAIRRAZ J.P. GUELPA G. CHADENSON O. REYNAUD M. et BOULETRAND P. Hématome Inatramural non traumatique de la première anse jéjunale avec hémorragie intrapéritonéale simultanée. au cours d'un traitement anticoagulant peolongé. Lyon, Chir. 1968, 64, 4, 700-703.
- 43- LANGERON P. et Coll._Accidents occlusifs sous traitement anticoagulant (hématome intramural de l'intestin grêle. 4 observations /Chirurgie 1972_98. 199-205.
- 44- LOELIGER and HEMKER _ Lancet. Vol. 1, 1970 (c) 894.
- 45- MACON W.L. MORTON J. H. ADAMS J. T. Significant complications of anti_coagulant therapy. Surgery, 68, 571, 1970.
- 46- MICHAELS M.M. Circulation 25, 804-1962.
- 47- NELSON (S.W.) and EGGLESTONE (W). Findings on plain roentgenograms of abdomen associated with mesenteric vascular occlusion with possible new sign of mesenteric venous thrombosis. Amer. J. Roentgenol, 1960, 83, 886-894.

- 48- NICHOL E.S. PHILIPS W.C. et JENKINS V.E. *Med. Clin. N. Amer.* 38, 399, 1954.
- 49- PARRISH (R.A.) Intestinal obstruction (a complication of anti-coagulant therapy). *Amer. J. Surg.* 1959, 97, 787.
50. PEARSON (S C) and MCZKENZIE (R.J) Intestinal obstruction due to hydroxycoumarin poisoning *J.A M.A.* 1958, 167, 455.
- 51- PERROTIN J. et PRANDI D. Sur un cas d'occlusion intestinale par hypoprothrombinémie chez un vieillard. *Ann. Chir.* 1967, 21, 23, 24, 1427-1428.
- 52- PEYCELON R. DELORE X. PORTI J. P. et DALLE VAECHÉ. A propos des complications abdominales des traitements anticoagulants Lyon. *Chir.* 1966, 62, 3, 388-291.
- 53- PASTOR B.H. RESNICK M. et RODMANT J. AM. *Med. ASS.* 180, 747-753-1962.
- 54- ROWE E.B. BAXTER M.R. AND ROWE C.W.
- 55- ROSEAU (E). Accidents occlusifs des traitements anticoagulants prolongés, 1965-90-1-2, 75-85.
- 56- RAINE J.W.E. *N.Z. Med J.* 62, 85-88-1963.
- 57- REBUT- Thèse Paris 1962 (3 cas).
- 58- SENTURIA H. R. SUSMAN N. and SHYKEN, H. The roentgen appearances of spontaneous intramural hemorrhage of the small intestine associated with anti-coagulant therapy *Amer. J. Roentgenol.* 1961, 86-62-69.
- 59- SEGAUL A.I. MILLS M. WERTHEIMER H.M. Intramural hematoma of the intestine as a complication of anti-coagulant therapy: *Amer. J. Surg.* 107-891-1964.
- 60- SHLEVIN E.L. LEDERER M. Uncontrollable hemorrhage after dicoumarol therapy with autopsy findings. *Ann. Intern. Med.* 21, 332; 1944.
- 61- SILBERT B. FIGIEL L.S. et FIGIEL S.J. Intramural jejunal hematomas secondary to anti-coagulant therapy. *Amer. J. Digest Dis.* 1962, 7, 10, 892-899.
- 62- SEARS A.D. HAWKINS J. KILGORE B.B. and MILLER J.E. Plain roentgenogram findings in drug induced intramural hematoma of the small bowel. *Amer. J. Roentgen* 1964, 91, 808-813.
- 63- TENAILLEAU A..A propos d'un hématome intramural du jéjunum au cours d'un traitement anticoagulant thèse, Paris, 1965.
- 64- VOSSE-MATA: GNE G. RUTTEN F. MONOYER J-J., JORIS H. HUMBLET L. Jacquet N. Husquinet W. et Schmitz A. Hématome intramural de l'intestin grêle à propos de deux cas. *Arch. Mal. App. Dig* 1969, 58, 10-11-713.
- 65- WIOT, J.F. WEINSTEIN A.S. and FELSON B. Duodenal hematoma induced by coumarin. *Amer. J. Roentgenol.* 1961, 86, 70-75.
- 66- YVARS (A. M) ECKERT (B) and KANE (A. A). Small bowel obstruction following anti-coagulant therapy. *Amer. J. Gastroent.* 1965, 44, 572.