

● مقاله تحقیقی    کد مقاله: ۰۶

## اثر همزمان عصاره الکی عناب و تمرین مقاومتی بر هیستوپاتولوژی بافت هیپوکامپ در موش‌های صحرایی نر مسموم شده با استروئید آنابولیک

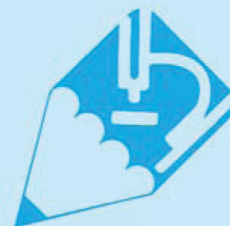### چکیده

**زمینه:** استروئیدهای آنابولیک اغلب جهت افزایش توده عضلانی مورد سوء مصرف قرار می‌گیرد. شواهد زیادی مبنی بر بروز آسیب‌های نورولوژیک پس از مصرف این داروها وجود دارد. با این وجود نقش مواد نروژنیک فیتوشیمیایی بر این آسیب‌ها نامعلوم است. بر این اساس مطالعه حاضر با هدف همزمان عصاره الکی عناب، و تمرین مقاومتی بر هیستوپاتولوژی بافت هیپوکامپ در موش‌های صحرایی نر مسموم شده با بولدنون اجرا شد.

**روش کار:** در یک کارآزمایی تجربی، ۷۰ سررت نژاد ویستار، در محدوده وزنی ۲۰۰-۲۵۰ گرم در تابستان ۱۳۹۵ از حیوانخانه دانشگاه آزاد اسلامی ساری خریداری شده و به آزمایشگاه فیزیولوژی ورزشی دانشگاه آزاد شاهرود منتقل شده و به صورت تصادفی به ۱۰ گروه: ۱- کنترل، ۲- شم، ۳- مسموم شده با بولدنون (۵ میلی‌گرم/بر کیلوگرم)، ۴- عناب + بولدنون، ۵- اسید گالیک + بولدنون، ۶- تمرین مقاومتی + بولدنون (۵ میلی‌گرم)، ۷- عناب + تمرین مقاومتی، ۸- اسید گالیک + تمرین مقاومتی، ۹- بولدنون (۲ میلی‌گرم/بر کیلوگرم)، ۱۰- بولدنون ۲ میلی‌گرم + تمرین مقاومتی تقسیم شدند. پس از هشت هفته تمرین مقاومتی و دریافت هفتگی بولدنون به صورت تزریق عضلانی، رت‌های دریافت‌کننده عصاره عناب، عصاره در روز به صورت محلول در آب با دوز ۶۰۰ میلی‌گرم و گروه‌های دریافت‌کننده اسید گالیک، به صورت محلول در آب با دوز ۵۰ میلی‌گرم در روز دریافت نمودند. سپس آزمودنی‌ها قربانی شده و هیپوکامپ آنها جهت بررسی هیستوپاتولوژی جدا سازی شد.

**یافته‌ها:** دریافت بولدنون موجب پیکنوز، نکروز، التهاب و پرخونی در بافت هیپوکامپ می‌شود. تمرین مقاومتی موجب کاهش این آسیب‌ها شد ( $P=0/01$ )، عصاره عناب ( $P=0/02$ ) و اسید گالیک ( $P=0/01$ ) نیز موجب کاهش این آسیب‌ها شد. ترکیب تمرین مقاومتی و عصاره عناب و یا اسید گالیک اثر سینرژیستی بر میزان کاهش آسیب‌ها داشت ( $P=0/001$ ). **نتیجه‌گیری:** بر اساس نتایج این مطالعه مشخص شد در شرایط مسمومیت با بولدنون تمرین مقاومتی و عصاره عناب و یا اسید گالیک بر کاهش آسیب‌های نورولوژیک ناشی از دریافت بولدنون اثر سینرژیستی دارد.

**واژگان کلیدی:** استروئید آنابولیک، هیپوکامپ، عناب، اسیدگالیک، تمرین مقاومتی



غلامی برمی طاهره ۱

دکتر آذربایجانی محمدعلی ۲\*

دکتر همای حسن متین ۳

- ۱- دانشجوی دکتری فیزیولوژی ورزش، دانشگاه آزاد اسلامی واحد تهران
- ۲- استاد گروه فیزیولوژی ورزشی دانشگاه آزاد اسلامی واحد تهران
- ۳- دانشیار گروه فیزیولوژی ورزشی دانشگاه آزاد اسلامی واحد تهران

\* نشانی نویسنده مسؤل:

شهرک غرب، ابتدای خیابان ایران زمین، دانشکده تربیت بدنی و علوم ورزشی دانشگاه آزاد اسلامی واحد تهران مرکزی، گروه فیزیولوژی ورزشی

تلفن: ۰۲۱-۸۸۰۷۴۹۰۵

نشانی الکترونیکی:

m\_azarbayjani@iauctb.ac.ir

## مقدمه

هیپوکامپ جزء اصلی سیستم لیمبیک بوده که مجموعه بزرگی از عملکردهای شناختی مانند یادگیری، حافظه و ترس را کنترل می‌کند [۱]. استروئید آنابولیک- آندروژنیک<sup>۱</sup> اغلب جهت توسعه هایپرتروفی عضلانی مورد سوء مصرف قرار گرفته می‌شود [۲]. سوء مصرف استروئیدهای آنابولیک می‌تواند موجب تغییرات نامطلوب شامل رشد سینه، کوچک شدن اندام تناسلی در مردان، عقیمی در زنان، طاسی با الگوی مردانه، آسیب‌های قلبی عروقی و آسیب‌های نرولوژیک گردد [۳]. شواهدی وجود دارد که مصرف استروئیدهای آنابولیک می‌تواند با اثرگذاری بر نواحی مختلف از مغز به ویژه هیپوکامپ، موجب تغییرات شناختی و رفتاری گردد [۴]. گزارش شده مصرف استروئید آنابولیک می‌تواند منجر به افزایش پرخاشگری، اضطراب، تحریک‌پذیری و بروز رفتارهای اجتماعی ناهنجار گردد [۵]. در مدل‌های حیوانی نیز مشاهده شده استفاده مزمن از این مواد موجب بروز رفتارهای شبه اضطرابی شده که به سن، جنس، دوز و نوع داروی مصرفی بستگی دارد [۶]. همچنین رت‌هایی که در معرض دوز بالایی از استروئیدهای آنابولیک قرار گرفته‌اند کاهش معناداری را در تکثیر سلولی و نورونز<sup>۲</sup> در هیپوکامپ تجربه کردند [۷].

از طرفی شواهد نشان می‌دهد که مصرف برخی از داروهای گیاهی در کاهش اضطراب و بهبود اختلالات خواب از دیر باز مرسوم بوده است [۸]. در طب سنتی از عنباب<sup>۳</sup> به عنوان داروی تصفیه‌کننده خون، آرام‌بخش، مقوی معده، ملین، ضد سرفه و مدر استفاده شده و از پوست، ریشه و برگ آن برای از بین بردن انواع تب، افزایش رشد موی سر و شست و شوی چشم استفاده می‌شود [۹]. دانه و برگ بسیاری از گونه‌های گیاه عنباب اثرات ضد اضطرابی، خواب‌آوری و آرام‌بخشی داشته و فعالیت سیستم اعصاب مرکزی را کاهش می‌دهد [۱۰]. همچنین از جمله خواص درمانی عنباب می‌توان به اثر ضد التهابی، ضد سرطانی، بهبود دهنده نیمرخ لیپیدی، ضد صرع، ضد دیابتی و خواص آنتی‌اکسیدانی آن اشاره کرد از طرفی با تخلیص هشت نوع فلاونوئید از عنباب، بخشی از ویژگی‌های دارویی آن را به خواص آنتی‌اکسیدانی این ترکیبات نسبت داده‌اند [۸-۱۰].

دانه و برگ بسیاری از گونه‌های گیاه عنباب اثرات ضد اضطراب،

۱- Anabolic- Androgenic steroids

۲- Neurogenesis

۳- Jujube

۴- Gallic Acid

خواب‌آور و آرامبخش دارد و فعالیت سیستم اعصاب مرکزی را کاهش می‌دهد. همچنین بر اساس مطالعات انجام شده، مشخص گردید دانه عنباب اثر مهاری بر فعالیت هیپوکامپ رت داشته است. همچنین عنباب یکی از گیاهان سرشار از اسیدگالیک<sup>۴</sup> (۳ و ۴-۵ تری هیدروکسی بنزوئیک اسید) بوده که محصول طبیعی هیدرولیزتانن‌ها است [۱۱].

اسیدگالیک آنتی‌اکسیدان قوی بوده که دارای اثرات حفاظتی عصبی به دلیل نفوذ از سد خونی- مغزی می‌باشد. از طرفی از طریق مهار فعالیت تیروزین، فعالیت ضدالتهابی و آنتی‌اکسیدانی خود را اعمال می‌نماید [۱۲]. شواهد زیادی نشان می‌دهد فعالیت‌های بدنی دارای اثر حمایتی بر سیستم عصبی از طریق نورونز، بیونز میتوکندریایی و دفاع آنتی‌اکسیدانی در نواحی مختلف سیستم عصبی به ویژه در هیپوکامپ می‌شود [۱۱-۱۲]. از آنجایی که اثر تمرین مقاومتی و عصاره عنباب بر بافت هیپوکامپ به طور همزمان مورد بررسی قرار نگرفته است و از آنجایی که اثرات تخریبی استروئیدهای آنابولیک- آندروژنیک بر سیستم عصبی و نقش محافظتی تمرین مقاومتی و عصاره عنباب در مطالعات پیشین به صورت جداگانه مورد بررسی قرار گرفته است، این مطالعه در نظر دارد اثر عصاره عنباب را همراه با تمرین مقاومتی در هیپوکامپ رت‌های مسموم شده با بولدنون را مورد مطالعه قرار دهد.

## روش کار

در یک کارآزمایی تجربی، ۷۰ سر رت نر نژاد ویستار، در محدوده وزنی ۲۰۰-۲۵۰ گرم در تابستان ۱۳۹۵ از حیوانخانه دانشگاه آزاد اسلامی ساری خریداری شده و به آزمایشگاه فیزیولوژی ورزشی دانشگاه آزاد شاهرود منتقل شدند. کلیه حیوانات در شرایط کنترل شده محیطی و با میانگین دمای  $22 \pm 2$  درجه سانتی‌گراد، چرخه روشنایی- تاریکی ۱۲:۱۲ ساعت و با دسترسی آزاد به آب و غذای ویژه موش نگهداری شدند. همچنین پس از دو هفته آشناسازی و سازگاری حیوانات با محیط جدید به صورت تصادفی به ۱۰ گروه ۷ تایی شامل: ۱- گروه کنترل سالم (نه تمرین، نه دارو)، ۲- گروه شم (مصرف روغن زیتون)، ۳- گروه کنترل مسموم شده با بولدنون به میزان ۵ میلی‌گرم بر کیلوگرم وزن بدن، ۴- گروه اسیدگالیک، بولدنون (بدون تمرین)، ۵- گروه عنباب، بولدنون (بدون تمرین)، ۶- گروه عنباب، تمرین مقاومتی،



### پروتکل تمرین مقاومتی

تمرین شامل هشت هفته صعود از نردبان بود. هر جلسه نیز شامل سه ست با پنج تکرار که فاصله هر تکرار یک دقیقه و هر ست دو دقیقه استراحت گنجانده شد. در هفته اول میزان وزنه‌ها بسته به رت‌ها ۵۰ درصد وزن آنها که هر هفته ۱۰ درصد نسبت به وزن بدن افزایش یافت و به ۱۲۰ درصد وزن بدن آنها در هفته پایانی رسید [۱۴].

بولدنون، ۷- گروه اسیدگالیک، تمرین مقاومتی، بولدنون، ۸- گروه تمرین مقاومتی، بولدنون، ۹- گروه بولدنون ۲ میلی‌گرم، تمرین مقاومتی، ۱۰- گروه بولدنون ۲ میلی‌گرم به تنهایی و بدون تمرین، تقسیم شدند. آزمودنی‌ها به صورت هفتگی وزن کشی شده و غلظت بولدنون و عصاره عناب با توجه به وزن جدید تنظیم گردید. این مطالعه بر طبق راهنمای استفاده و مراقبت از حیوانات آزمایشگاهی اجرا گردید [۱۳].

جدول ۱- برنامه تمرین مقاومتی آزمودنی‌ها به تفکیک هفته

هفته‌ها	هفته اول	هفته دوم	هفته سوم	هفته چهارم	هفته پنجم	هفته ششم	هفته هفتم	هفته هشتم
تعداد جلسات در هفته	۳	۳	۳	۳	۳	۳	۳	۳
تعداد ست‌ها	۳	۳	۳	۳	۳	۳	۳	۳
تکرار در هر ست	۵	۵	۵	۵	۵	۵	۵	۵
استراحت بین ست‌ها	۵ دقیقه	۵ دقیقه	۵ دقیقه	۵ دقیقه	۵ دقیقه	۵ دقیقه	۵ دقیقه	۵ دقیقه
استراحت بین تکرارها	۱ دقیقه	۱ دقیقه	۱ دقیقه	۱ دقیقه	۱ دقیقه	۱ دقیقه	۱ دقیقه	۱ دقیقه

### تهیه عصاره عناب و اسیدگالیک

میوه عناب شسته شده و در دمای ۴۶ درجه به مدت یک هفته خشک شد. سپس هسته از میوه جداگشته و پودر شد. عصاره از پودر به دست آمده به وسیله عصاره اتانول ۲۶ درصد استحصال گشت. عصاره در داخل مواد نیمه جامد به وسیله بخار چرخشی در دمای حدود ۵۶ درجه سانتی‌گراد تغلیظ گشت. عصاره در آب مقطر ۶۰۰ میلی‌گرم در میلی‌لیتر حل گشته و به صورت خوراکی در دوز ۶۰۰ میلی‌گرم در کیلوگرم از وزن توسط رت‌ها مصرف گردید [۸]. همچنین اسیدگالیک ساخت شرکت (سیگما آمریکا) با دوز ۵۰ میلی‌گرم به ازای هر کیلوگرم وزن بدن و هفته‌ای سه بار به صورت خوراکی (محلول در آب) به موش‌ها داده می‌شد. در پایان مطالعه پس از ۵۶ روز نگهداری حیوانات به مدت ۲۴ ساعت ناشتا نگهداشته شدند. سپس نمونه‌ها وزن شده و برای نمونه‌گیری بیهوش شدند. بیهوشی با استفاده از محفظه شیشه‌ای دربردار (دسیکاتور<sup>۹</sup>)، محتوی پنبه آغشته به کلروفرم محصول شرکت مرک آلمان انجام شد. پس از گذشت ۴۰ تا ۵۰ ثانیه حیوان در بیهوشی مناسب قرار می‌گرفت. به دنبال خون‌گیری از قلب، سر حیوان جدا گردید و مغز به طور کامل از جمجمه خارج و داخل ظرف پلاستیکی حاوی فرمالین ۱۰٪ قرار داده شد. بعد از تثبیت نمونه‌ها، مراحل تهیه مقاطع بافتی انجام شد. سپس مقاطع

بافتی به ضخامت ۵ میکرون تهیه شدند و بعد از رنگ آمیزی با همتاکسپیلین-اؤزین<sup>۷</sup> (h & e) با میکروسکوپ نوری مورد بررسی قرار گرفتند.

ابتدا نرمال بودن داده‌ها با استفاده از آزمون کلوموگروف-اسمیرنوف<sup>۸</sup>، سپس همگن بودن واریانس‌ها از طریق آزمون لوون بررسی شد. در پایان تغییرات وزنی و مقایسه درون گروهی از t همبسته و تغییرات بین گروهی از واریانس یک‌طرفه انجام شد. با توجه به کیفی بودن داده‌های به دست آمده از سنجش‌های بافتی، برای تعیین اختلاف تمامی گروه‌ها از آزمون کروسکال والیس استفاده شد. برای تحلیل داده‌های آماری از نرم افزار آماری SPSS۲۰، استفاده شد. سطح معنی‌داری برای تمام محاسبات  $p > 0.05$  در نظر گرفته شد.

### یافته‌ها

#### تغییرات وزن

نتایج نشان داد که همه گروه‌ها نسبت به وزن خود در شروع دوره افزایش وزن (با میانگین ۷۴.۷۸۵) معناداری داشتند. گروه‌های دریافت کننده بولدنون با دوز کم (۸۸.۰۰) و زیاد (۹۲.۵۷) به همراه تمرین استقامتی افزایش وزن معناداری را بعد از گروه کنترل داشتند.

Hematoxylin-eosin -۷

Kolmogorov-Smirnov test -۸

Desiccator -۵

Formalin -۶

از طرفی اثر تمرین استقامتی و مقاومتی را بر وزن و سطوح پلاسمایی آمینتین ۹۱ در موش‌های صحرایی نر را مورد بررسی قرار داده و به این نتیجه رسیدند که تغییرات وزن گروه‌های

تمرین استقامتی و مقاومتی نسبت به تغییرات گروه کنترل تفاوت معنی داری داشته و در مقایسه با گروه کنترل از افزایش وزن جلوگیری کرده است [۱۴]. اطلاعات مربوط به وزن آزمودنی‌ها قبل و بعد از دوره در جدول ۲ آمده است.

Plasma Plasma Levels 1 -۹

جدول ۲- توصیف وزن موش‌های صحرایی در گروه‌های تحقیق

نام گروه	پیش آزمون (گرم)	پس آزمون (گرم)	تغییرات وزنی (گرم)
بولدنون + عناب	284/14 ± 29/6	295/86	47,71
بولدنون + اسیدگالیک	241/43 ± 29/6	294,57	53,14
بولدنون + عناب + تمرین مقاومتی	232/71 ± 46/4	285,29	52,57
بولدنون + اسیدگالیک + تمرین مقاومتی	241/14 ± 28/5	289,29	48,14
بولدنون دوز 5 میلی گرم بر کیلو گرم	232/17 ± 26/8	284,83	52,67
کنترل	185 ± 12/26	278,43	93,43
بولدنون + تمرین مقاومتی	22/176 ± 5/44	213,29	50,14
شم	186 ± 2/9	274,40	93,40
دوز یک + بدون تمرین	195/2 ± 3/9	271,50	76,33
دوز یک + تمرین مقاومتی	195 ± 4/02	276,50	81,33

### نتایج هیستوپاتولوژی

در گروه کنترل نواحی مختلف هیپوکامپ (CA1، CA2، CA3 و شکنج دندانه‌دار<sup>۱۰</sup> کاملاً مشهود بوده و هیچگونه تغییرات سلولی در نورون‌های هرمی نواحی مختلف دیده نمی‌شود. سلول‌ها دارای هسته‌ها و هستک‌های کروی و مشخص بوده و سیتوپلاسم آنها کاملاً واضح می‌باشد. بافت مشخصات مورفولوژیک و هیستولوژیک طبیعی داشته و چروکیدگی یا از هم گسیختگی وجود ندارد. تغییرات دژنراتیو<sup>۱۱</sup> خاصی در کل بافت وجود ندارد (شکل ۱). در گروه شم پراکندگی سلولی همراه با کاهش اندک نورون‌های هرمی دیده می‌شود. اما سلول‌ها دارای مشخصات نرمال به لحاظ سیتوپلاسم روشن و هسته مشخص می‌باشند. در گروه بولدنون دوز 5 میلی گرم بر کیلوگرم در هیپوکامپ نمونه‌های موجود این گروه تغییرات مشاهده شده شامل از هم گسیختگی سلولی و بافتی همراه با کاهش سلول‌های طبیعی می‌باشد. سلول‌های پیکنوزه<sup>۱۲</sup> و نکروز<sup>۱۳</sup> شده مشخص و قابل رویت می‌باشند.

اندازه نورون‌های هرمی دستخوش تغییرات است و با یکدیگر برابری ندارند. برخی از سلول‌ها دژنراس و اکوتولار<sup>۱۴</sup> را نشان می‌دهند (شکل ۲).

در گروه دوز یک بدون تمرین تعداد و ویژگی اکثر نورون‌های هرمی طبیعی بوده و تنها چند سلول تغییر شکل یافته و دفرمه شده قابل رویت می‌باشد. مشخصات کلی بافت و پراکندگی سلول‌ها نرمال است.

در گروه دوز یک و تمرینات مقاومتی تغییرات نورون‌های هرمی، پیکنوز و پرخونی در حد خفیف می‌باشد و در عین حال نکروز، نوروتنز و التهابی مشاهده نمی‌شود.

در گروه بولدنون و عناب از هم گسیختگی سلولی و بافتی همراه با پراکنده شدن نورون‌های هرمی قابل رویت است. سلول‌های نکروز شده فراوان و از تعداد طبیعی نورون‌ها کاسته شده است.

در نمونه‌های گروه بولدنون و تمرینات مقاومتی تغییرات مشهود شامل افزایش ناحیه سلولی به دلیل ازدیاد سلول‌های دفرمه و غیر طبیعی می‌باشد. سلول‌ها با فواصل زیاد از همدیگر قرار داشته و سیتوپلاسم اکثر سلول‌ها به شدت غیر واضح و تیره می‌باشد (فلش سفید). هسته‌ها در روند پیکنوزه شدن بوده و هستک آنها مشخص نمی‌باشد.

Vaginal degeneration -۱۴

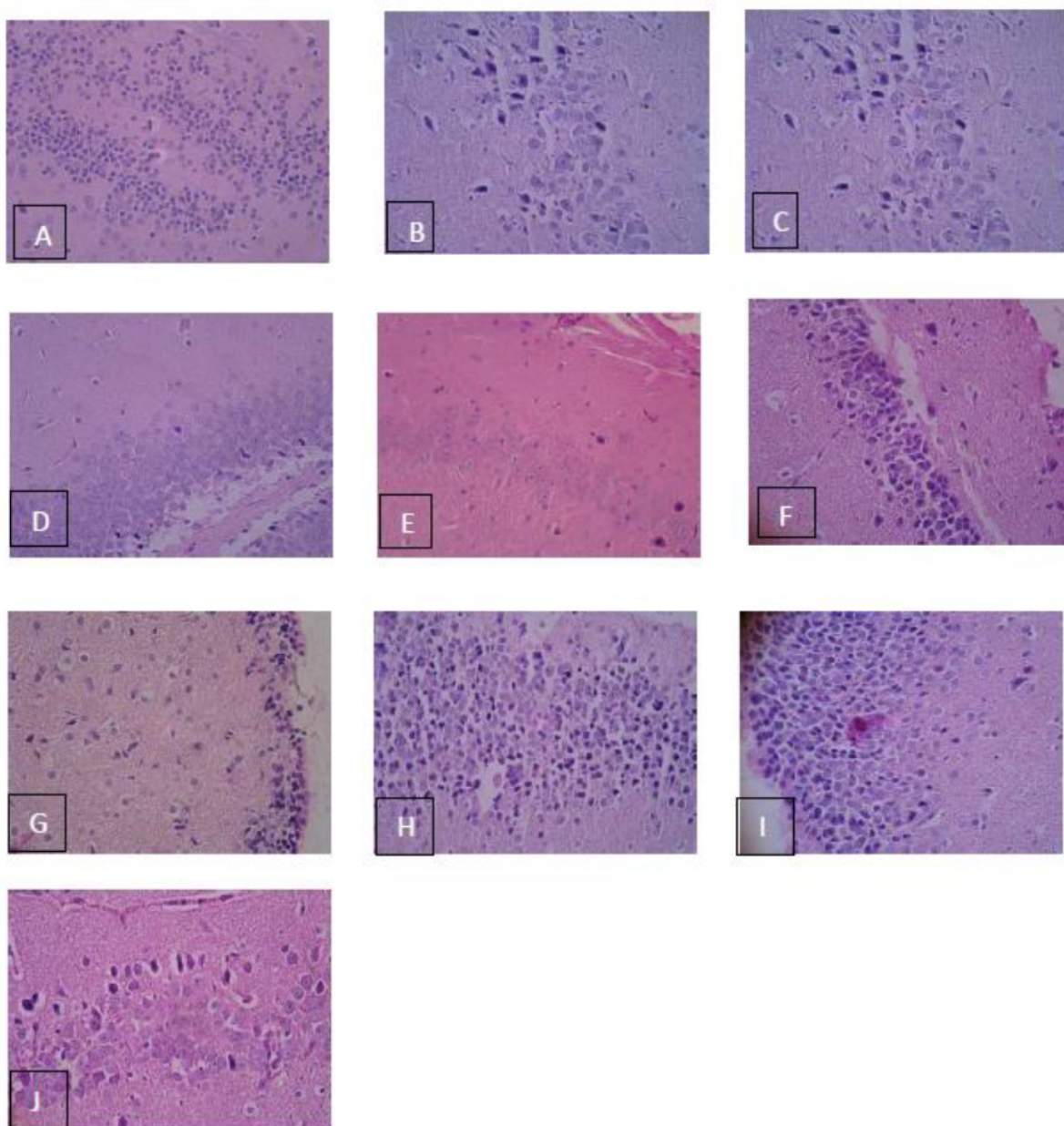
Dentate Gyrus -۱۰

Degenerative -۱۱

Pioneer -۱۲

Necrosis -۱۳





شکل ۱- فتومیکروگراف بافت هیپوکامپ در گروه‌های مورد مطالعه (هماتوکسیلین و ائوزین  $\times 400$ )  
 A: گروه کنترل، B: گروه شم، C: گروه بولدنون ۵ mg، D: بولدنون ۱ mg بدون تمرین،  
 E: بولدنون ۱ mg و تمرین مقاومتی، F: بولدنون و اسیدگالیک، G: بولدنون و عناب، H: بولدنون و تمرین مقاومتی،  
 I: بولدنون و عناب و تمرین مقاومتی، J: بولدنون و اسیدگالیک و تمرین مقاومتی

### بحث و نتیجه‌گیری

مطالعه حاضر اثر همزمان عصاره هیدروالکلی عناب، اسیدگالیک و تمرین مقاومتی را بر موش‌های نر مسموم شده به بولدنون مورد مطالعه قرار داده است و نشان‌دهنده این است که مصرف بولدنون، موجب تغییرات ساختاری مهمی از جمله تغییرات

تعداد نورون‌های هرمی در گروه بولدنون به همراه مصرف عناب و تمرین مقاومتی کاهش یافته و برخی سلول‌های موجود مشخصات نرمال سلولی را نشان می‌دهند. برخی دیگر دارای تغییرات واکوتولار بوده و برخی از سلول‌ها فاقد هسته مشخص هستند. عروق پر خون در ناحیه مشهود است. نظم بافتی و در کنار هم بودن توده‌های سلولی مناسب نیست.

به دلیل داشتن موادی مانند ترکیبات فلاونوئیدی و الکلونوئیدی می‌تواند میزان فشار اکسیداتیو و التهاب بافت عصبی کاهش دهد [۲۱].

بر اساس نتایج این مطالعه مشخص شد بولدنون موجب بروز آسیب‌های ساختاری در بافت هیپوکامپ شده و تمرین مقاومتی موجب کاهش آسیب‌های وارده می‌شود [۲۲]. عصاره عناب و اسید گالیک نیز موجب تعدیل آسیب‌های وارده شدند. مهم‌ترین یافته این مطالعه به دست آوردن اثر سینرژیستی تمرین مقاومتی و عصاره عناب و اسید گالیک بر کاهش آسیب‌های نورولوژیک ناشی از دریافت بولدنون بود. بر این اساس در شرایط مسمومیت با بولدنون استفاده از این دو مداخله به صورت همزمان توصیه می‌گردد. با این وجود نیاز به مطالعات بیشتر با بررسی‌های ایمونوهیستوشیمیایی و بیان ژن‌های اثرگذار ضروری به نظر می‌رسد.

### تقدیر و تشکر

این مقاله برگرفته از رساله دکتری در رشته فیزیولوژی ورزشی بوده که در دانشگاه آزاد اسلامی واحد تهران مرکزی به تصویب رسیده است. نویسندگان بدین وسیله از معاونت محترم پژوهش و فناوری دانشگاه آزاد اسلامی واحد شاهرود و جناب آقای دکتر ضیاء الحق جهت همکاری برای اجرای این مطالعه تشکر و قدردانی می‌نمایند.

نورون‌های هرمی، پیکنوز، نکروز و پرخونی هیپوکامپ گردیده است. به نظر می‌رسد ایجاد التهاب به ویژه التهاب سیستمیک یکی از مکانیسم‌های پیشنهادی برای توجیه این آسیب‌ها باشد [۱۵]. از طرف دیگر با فعال شدن روندهای التهابی، ایجاد آپوپتوز در سلول‌های اجتناب‌ناپذیر باشد [۱۶]. همچنین کاهش نورون‌ها با تحقیقات گل محمدی و همکاران همسو می‌باشد [۱۷]. از طرفی گل محمدی و همکاران (۲۰۱۴) در بررسی تأثیر تمرین ورزشی بر ساختار بافتی جیروس دندانهای هیپوکامپ در موش صحرایی صرعی شده دریافتند، که صرع تجربی با پنتلین تترازول موجب کاهش نورون‌های سالم در ناحیه جیروس دندانهای هیپوکامپ می‌شود. در حالی که ورزش (تمرین هوازی) تغییرات مورفولوژی نورون‌های سالم جیروس دندانهای هیپوکامپ را به تأخیر می‌اندازد [۱۸]. همچنین در دوز پزشکی بولدنون، نیز تغییرات نورون‌های هرمی و پیکنوز مشاهده شد. از طرفی در این تحقیق مصرف بولدنون با هر دو دوز (کم و زیاد) منجر به التهاب در هیپوکامپ نشد که با تحقیق، متین همایی (۲۰۱۴) همسو نمی‌باشد که این نشان می‌دهد که سلول‌های هیپوکامپ نسبت به التهاب در مقایسه با کبد بسیار مقاوم‌تر می‌باشند [۱۹]. شواهدی وجود دارد که تمرینات مقاومتی با کاهش فشار اکسیداتیو، توسعه میانجی‌های ضدالتهابی و مهار آپوپتوز دارای اثرات محافظتی از بافت هیپوکامپ می‌باشند [۲۰]. همچنین عصاره عناب نیز

### مراجع

1- Ma, F. and D. Liu, 17 $\beta$ -trenbolone, an anabolic-androgenic steroid as well as an environmental hormone, contributes to neurodegeneration. *Toxicology and applied pharmacology*, 2015. 282(1): p. 68-76.

2- Zabihollah Qadampour Vahed, Amir Rashidlamir, Zahra Moosavi, Ahmad Reza Raji. The Effects of Anabolic Steroid Stanozolol Along with Eight Weeks of Resistance Training on Structural Changes in Male Rats' Liver Sport Biosciences. 2013; 5(2): 115-132. (in persian)

3- Bjørnebekk, A., et al., Structural Brain Imaging of

Long-Term Anabolic-Androgenic Steroid Users and Nonusing Weightlifters. *Biological Psychiatry*, 2017. 82(4): p. 294-302.

4- Oberlander, J.G. and L.P. Henderson, The Sturm und Drang of anabolic steroid use: angst, anxiety, and aggression. *Trends in neurosciences*, 2012. 35(6): p. 382-392.

5- Kaufman, M.J., et al., Brain and cognition abnormalities in long-term anabolic-androgenic steroid users. *Drug and alcohol dependence*, 2015. 152: p. 47-56.

6- Cunningham, R.L., A.R. Lumia, and M.Y.



- McGinnis, Androgenic anabolic steroid exposure during adolescence: ramifications for brain development and behavior. *Hormones and behavior*, 2013. 64(2): p. 350-356.
- 7- Khanum, F. and S. Razack, Anxiety-Herbal treatment: A review. *Res Rev Biomed Biotech*, 2010; 1(2): p. 83-89.
- 8- Afsaneh Niakani, Farah Farokhi, Amir Tukmechi The Effects of Decapeptyl on Morphology and Quantity of Neurons in Hippocampus of Mice Treated with Cyclophosphamide . *Jornal Of Isfahan Medical Schoo* 2012;30(182):P.1-9. (in persian)
- 9- Ebrahimi S, Sadeghi H, Pourmahmoudi A, Askariyan S, Askari S. Protective Effect of Zizphus Vulgaris Extract, on Liver Toxicity in Laboratory Rats. *Armaghane danesh*. 2011; 16 (2) :172-180. (in persian)
- 10- Khakdaman, H., M.R. Naeinii, and A. Pourmeidani, Identify the Jujube (*Zyziphus jujuba* Mill.)ecotypes. *Iranian Journal of Rangelands and Forests Plant Breeding and Genetic Research*. 2007;14(4): (in persian)
- 11- Rafiei S, Bazyar Y, Edalatmanesh M A. Effect of Gallic Acid and Endurance Exercise Training on BDNF in a Model of Hippocampal Degeneration. *Shefaye Khatam*. 2016; 4 (1) :1-6. (in persian)
- 12- Bancroft, J.D. and H.C. Cook, *Manual of histological techniques and their diagnostic application*1994; Churchill Livingstone.
- 13- Onakomaiya, M.M., et al., Sex and exercise interact to alter the expression of anabolic androgenic steroid-induced anxiety-like behaviors in the mouse. *Hormones and Behavior*, 2014; 66(2): p. 283-297.
- 14- Aslani Moghanjoughi, S., et al., Effect of Endurance and Resistance Training On Plasma Omentin-1 Levels in Male Rats. *Med J Tabriz Uni Med Sciences Health Services*, 2016; 38(3): p. 18-25.. (in persian)
- 15- Roshanai K, Heydarieh N, Boštani A .Effect Of Extract of Seed *Ziziphus Jujuba* on Anxiety in Male Rats.*Complementary Medicine Journal of faculty of Nursing & Midwifery* . 2013;3(8): 1-13.(in persian)
- 16- Matinhomae, H., et al., Effects of Boldenone consumption and resistance exercise on hepatocyte morphologic damages in male wistar rats. *Eur J Exp Biol*, 2014; 4: p. 21. (in persian)
- 17- Rouhollah Haghshenas, Ali Asghar Ravasi, Mohammad Reza Kordi, Mahdi Hedayati, Fatemeh Shabkhiz, Mohammad ShariatzadehThe Effect of a 12 -Week Endurance Training on IL-6, IL-10 and Nesfatin -1 Plasma Level of Obese Male Rats . *Sport Biosciences* .2013; 5(4):109-122. (in persian)
- 18- Rahim Golmohammadi, Seyyed Mehdi Beheshti, Nasr., Effect of exercise on histology of hippocampal dentate gyrus in kindled rats., Feyz, *Journal of Kashan University of Medical Sciences* June, Pages 128-134 Please 2014; 18 (2): p. 128-134 (in persian)
- 19- Gomes, F.G.N., et al., The beneficial effects of strength exercise on hippocampal cell proliferation and apoptotic signaling is impaired by anabolic androgenic steroids. *Psychoneuroendocrinology*, 2014; 50: p. 106-117. (in persian)
- 20- Ranjan, B., et al., Comparative Study of Histo-Pathological Effects of Mercury on Cerebrum, Cerebellum and Hippocampus of Adult Albino Rats. 2015.
- 21- Leib, S.L., et al., Dexamethasone aggravates hippocampal apoptosis and learning deficiency in pneumococcal meningitis in infant rats. *Pediatric research*, 2003. 54(3): p. 353-357.
- 22- Harricharan, R., et al., Tat-induced histopathological alterations mediate hippocampus-associated behavioural impairments in rats. *Behavioral and Brain Functions*, 2015. 11(1): p. 3.