

## جدیدترین روش‌های درمان میوم: یک مطالعه مروری

## چکیده

میومها (Myoma) شایع‌ترین تومورهای خوش‌خیم رحمی هستند که در ۲۵-۲۰ درصد از زنان در سنین باروری دیده می‌شوند. البته شیوع آنها با افزایش سن، افزایش می‌یابد بطوریکه در بیش از ۳۰ درصد از زنان در سنین ۶۰-۴۰ سال، فیبروم وجود دارد. میومها علیرغم خوش‌خیم بودن، سبب ایجاد موربیدیت قابل توجه، بویژه خونریزی غیرطبیعی رحم و عوارض بر باروری می‌شوند. لذا تشخیص و درمان آنها در هر سنی حائز اهمیت است. معاینات بالینی توسط پزشک تنها سبب شک به وجود میوم می‌شود و برای تشخیص قطعی و همچنین تصمیم‌گیری درباره نحوه مدیریت صحیح و انتخاب روش درمان، آگاهی از ویژگی‌های میوم اعم از محل، اندازه و نوع آن ضروری است. دستیابی به این اطلاعات تنها از طریق روش‌های تصویربرداری امکان پذیر است. امروزه روش‌های تصویربرداری مختلفی برای تشخیص میوم بکار می‌روند که شامل سونوگرافی دو بعدی و سه بعدی، هیستروسونوگرافی، هیستروسالپینگوگرافی، سی تی اسکن و MRI می‌باشند. در این مطالعه مروری به معرفی انواع میوم و ویژگی‌های آن می‌پردازیم و سپس روش‌های تشخیص انواع میومها و در نهایت انواع درمان‌های موجود، خصوصا جدیدترین راه‌های مدیریت میوم را شرح خواهیم داد.

**واژگان کلیدی:** میوم، تومور خوش‌خیم، رحم

مریم دامغانیان<sup>۱</sup>، زهره خاکبازان<sup>۱</sup>، سمیه موخواه<sup>۲\*</sup>

<sup>۱</sup> استادیار، مرکز تحقیقات مراقبت‌های پرستاری و مامایی، دانشکده پرستاری و مامایی، دانشگاه علوم پزشکی تهران، تهران، ایران

<sup>۲</sup> دانشجوی دکترای بهداشت باروری، گروه بهداشت باروری و زایمان، دانشکده پرستاری و مامایی، دانشگاه علوم پزشکی تهران، تهران، ایران

<sup>۳</sup> پژوهشگاه رویان، پژوهشکده زیست‌شناسی و علوم پزشکی تولید مثل جهاد دانشگاهی، مرکز تحقیقات پزشکی تولید مثل، گروه تصویربرداری تولید مثل، تهران، ایران

\* نشانی نویسنده مسئول:

گروه بهداشت باروری و زایمان، دانشکده پرستاری و مامایی، دانشگاه علوم پزشکی تهران، تهران، ایران

نشانی الکترونیک: so.moukhah@gmail.com

## مقدمه

## تعریف و انواع میوم

میومها شایعترین تومورهای خوش خیم رحمی هستند که در ۲۰ تا ۲۵ درصد از زنان در سنین باروری دیده می‌شوند (۱). میومها علیرغم خوش خیم بودن، سبب ایجاد موربیدیتیه قابل توجه، بویژه خونریزی غیرطبیعی رحم و عوارض در باروری می‌شوند. روش‌های تصویربرداری در تشخیص دقیق آنها از اهمیت بالایی برخوردار است (۲و۳).

میومها، توده‌هایی از بافت میومتر با حدود مشخص، هموزن و غالباً مدور هستند که بر اساس محل قرار گیری آنها در رحم به انواع اینترامورال، ساب سروزال و ساب موکوزال تقسیم می‌شوند (۴-۵). میومهای اینترامورال شایع‌ترین نوع میوم هستند که در آن میومتر طبیعی، توده را احاطه کرده است. این میومها معمولاً بدون علامت هستند.

منشا میومهای ساب سروزال در عمق و در مجاورت سروز است و دارای انواع بدون پایه و پایه‌دار هستند. در صورتیکه به سمت خارج رحم رشد کنند؛ سبب ایجاد میومهای داخل لیگامان می‌شوند. این میومها معمولاً بدون علامت هستند مگر اینکه در اثر چرخش یا انفارکتوس، دردناک شوند.

میومهای ساب موکوزال تنها ۵ درصد میومها را شامل می‌شوند. منشا آنها از میومتر ساب آندومتر بوده و انواع پایه‌دار و بدون پایه دارند که ممکن است به داخل حفره رحم برجسته شده و یا به داخل کانال سرویکس به صورت بیرون زده دیده شوند. خونریزی از علایم شایع این نوع از فیبرومهاست (۳).

انجمن هیستروسکوپ اروپا (European Society of Hysteroscopy) در سال ۱۹۹۳ سیستمی را برای طبقه‌بندی میوم ساب موکوزال معرفی کرده است. در این طبقه‌بندی، فیبرومهای ساب موکوزال به سه نوع تقسیم می‌شوند:

نوع 0: میوم بطور کامل در حفره آندومتر است.

نوع I: کمتر از ۵۰ درصد میوم داخل میومتر است و بیشتر از ۵۰ درصد آن بداخل حفره آندومتر برجسته شده است.

نوع II: بیش از ۵۰ درصد از میوم در میومتر است و کمتر از ۵۰ درصد آن به‌داخل حفره آندومتر برجسته شده است (شکل ۱) (۶). دسته‌بندی دیگری توسط Munro در سال ۲۰۱۱ ارائه شده است که در آن جزییات بیشتر برای انواع میومها بخوبی نشان داده شده است (شکل ۲) (۷). لازم به ذکر است که اندازه میومها در طی نیمه اول حاملگی افزایش می‌یابد. در حالیکه رشد میوم پس از یائسگی متوقف می‌شود و یا اندازه آن تحلیل می‌رود (۴).

اغلب میومها از میومتر فوندوس رحم منشا می‌گیرند اما ممکن است با شیوع کمتری در سگمان تحتانی رحم و سرویکس و لیگامان پهن دیده شوند (۸).

نقش میومها در نازایی مورد بحث است. اما شواهد حاضر نشان می‌دهند که میومهای ساب موکوزال و اینترامورال که سبب بهم ریختن شکل حفره رحم می‌شوند، می‌توانند سبب اختلال در باروری و روند آن شوند (۹). لذا تعیین نوع فیبروم و توجه به اثر آنها بر آندومتر در افراد نابارور، بویژه بیماران کاندید لقاح داخل آزمایشگاهی (IVF)، ضرورت دارد.

## سایر اشکال میوم

## ۱. میومهای منتشر (فیبروماتوز)

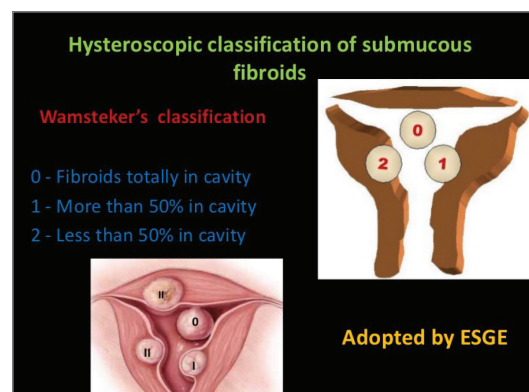
میومهای منتشر نسبتاً ناشایع بوده و شامل درگیری منتشر میومتر توسط میومهای کوچک غیر قابل شمارش می‌باشد. در این شرایط رحم بزرگ و غیرقرینه بوده و توسط معاینات بالینی یا سونوگرافی تشخیص داده می‌شود. در کلیشه HSG نیز رحم بزرگ، آتون و تغییر شکل یافته به نفع فیبروماتوز بودن رحم است (۳).

## ۲. لیپولیومیوم

لیپولیومیومها شامل میومهای حاوی چربی هستند که با شیوع ۰/۲ درصد دیده می‌شوند. این توده‌ها خوش خیم بوده و علایم آنها همانند میوم رحمی می‌باشد. در سونوگرافی بر خلاف نمای هیپواکوی میوم، لیپولیومیومها عموماً به شکل توده‌های اکوژنیک دیده می‌شوند و در صورتیکه پدانکوله باشند؛ ممکن است با درموئید کیست تخمدان اشتباه گرفته شوند (۳).

Fibroid Subclassification System	
Submucosal	0 Pendunculated intracavity
	1 <50% Intramural
Intramural	2 ≥50% Intramural
	3 Contacts endometrium; 100% intramural
	4 Intramural
	5 Subserosal ≥50% Intramural
Subserosal	6 Subserosal <50% Intramural
	7 Subserosal Pendunculated
	8 Other (specify eg. cervical, parasitic)
Two numbers are listed separated by a dash. By convention, the first refers to the relationship with the endometrium while the second refers to the relationship to the serosa. One example is below.	
2-5	Submucosal and subserosal, each with less than half the diameter in the endometrial and peritoneal cavities respectively.

شکل ۲. جزییات انواع میومها بر اساس دسته بندی Munro



شکل ۱. انواع میوم ساب موکوزال بر اساس دسته‌بندی انجمن هیستروسکوپ اروپا

## راه‌های تشخیص میوم

### معاینه ی لگن

از طریق معاینه لگن میتوان به بررسی وجود توده یا بزرگ شدن رحم پی برد. در صورت شک به وجود میوم در خانمی که خونریزی قاعدگی شدید دارد، ارزیابی هموگلوبین خون به تشخیص آنمی فقر آهن کمک می کند.

### کاربرد سونوگرافی در تشخیص میوم

سونوگرافی ترانس ابدومینال و ترانس واژینال، به عنوان روش‌های در دسترس، مقرون به صرفه و بدون نیاز به اشعه X، به عنوان نخستین اقدام برای ارزیابی میوم‌ها بکار می روند. گرچه سونوگرافی واژینال بعنوان خط اول تشخیص مطرح است؛ اما به دلیل محدودیت آن در تشخیص میوم‌های بزرگ و پایه دار، همراهی سونوگرافی ابدومینال با سونوگرافی واژینال به منظور بررسی میوم‌ها توصیه می گردد (۱۱ و ۱۰).

میوم‌ها بر اساس تعداد، اندازه و محل آنها در رحم، دارای طیف گسترده‌ای از نماهای متفاوت تصویربرداری هستند (۱۲). به هنگام سونوگرافی، میوم‌ها معمولاً بصورت توده‌های هاپیواکو نسبت به میومتر احاطه کننده خود دیده میشوند و با حدود واضح از میومتر قابل افتراق هستند. در صورت وجود تغییراتی از جمله افزایش بافت فیبروزی، دژنراسیون و کلسیفیکاسیون در فیبروم، اکوی آن هتروژن می گردد (۱۳).

فیبروم‌های نوع ساب سروزال در صورت پایه دار بودن ممکن است در وهله اول با توده‌های آدنکس اشتباه گرفته شوند. اما با بررسی دقیق و مشاهده بافت اکوژن در حدفاصل رحم و توده آدنکس که مربوط به پایه فیبروم است، تشخیص میوم پدانکوله مطرح میگردد (۱۳ و ۱۴).

افزودن تکنیک سه بعدی به سونوگرافی ترانس واژینال سبب افزایش دقت در تضمین محل دقیق میوم، سایز و ارتباط آن با آندومتر و میومتر می شود، که این اطلاعات در انتخاب روش درمان، بویژه در بیماران تحت درمان نازائی، بسیار حائز اهمیت است.

استفاده از سونوگرافی کالر داپلر در بررسی خونرسانی فیبروم‌ها و پاسخ آنها به درمان کمک کننده است. درکل، میوم‌های دارای خونرسانی بیشتر، زودتر و بهتر از فیبروم‌های هاپیواواسکولار به درمان پاسخ میدهند. استفاده از داپلر رنگی، در افتراق میوم از پولیپ نیز کمک کننده است. از مشخصات میوم در بررسی با داپلر میتوان عروق متعدد پخش شده در فیبروم را ذکر کرد؛ اما در پولیپ الگوی یک رگ منفرد (single-vessel) رویت می‌شود (۱۵).

### کاربرد هیستروسونوگرافی

هیستروسونوگرافی به عنوان روشی بسیار دقیق برای توصیف

میوم‌های دارای اثر فشاری بر آندومتر، خصوصاً شناسایی محل دقیق میوم و ارتباط آن با حفره آندومتر، به کار گرفته می شود (۶). در مطالعه‌ای بر روی ۲۱۴ زن نابارور و مقایسه هیستروسونوگرافی سه بعدی با هیستروسکوپی، حساسیت و ویژگی این روش در تشخیص میوم ساب موکوزال را ۵۳/۸٪ و ۹۹/۷٪ گزارش شده است (۱۶). نتایج برخی مطالعات نشان می دهند برای ارزیابی میوم‌های ساب موکوزال یا اینترامورال، هیستروسونوگرافی همراه با تکنیک سه بعدی نسبت به هیستروسونوگرافی دو بعدی و هیستروسکوپی برتری دارد (۱۷). گرچه هیستروسکوپی تشخیصی سبب رویت مستقیم حفره آندومتر می‌شود اما بدلیل ارزیابی غیرعینی سایز میوم و فراهم نمودن اطلاعات غیر مستقیم بر اساس بخشی از میوم که بداخل حفره آندومتر برجسته شده، دارای محدودیت می‌باشد (۱۸).

در بررسی هیستروسونوگرافی، میوم‌های با قطر کوچکتر از یک سانتی متر، می توانند نمای هیپراکو داشته باشند و ممکن است نمای پولیپ را تقلید کنند. موقعیت لایه‌های آندومتر، کلید تمایز پولیپ از میوم است. در صورت وجود فیبروم ساب موکوزال، یک لایه آندومتر اکوژن صاف روی سطح میوم قرار می گیرد درحالیکه در پولیپ‌ها، لایه آندومتر زیر پایه پولیپ قرار می‌گیرد (۱۹).

به کمک هیستروسونوگرافی سه بعدی می توان اطلاعات مستقیمی از موقعیت، اندازه دقیق، عمق و گسترش ضایعه بداخل میومتر، بدست آورد. همچنین تعیین میزان و درصد دست اندازی میوم‌ها به داخل حفره رحم به کمک تکنیک سه بعدی با دقت بالا امکان پذیر است. لذا جهت تصمیم گیری مناسب برای انجام میومکتومی، توصیه می شود قبل از جراحی، هیستروسونوگرافی انجام شود (۲۰).

### کاربرد هیستروسالپینگوگرافی

در کلیشه ساده لگن ممکن است میوم‌های بزرگ رحمی بصورت یک توده ی نسج نرم با نمای غیراختصاصی رویت شوند. همچنین وجود نواحی کلسیفیه در لگن می‌تواند ثانویه به تغییرات دژنراتیو در میوم باشد. این تغییرات غالباً در میوم‌های ساب سروزال و در افراد مونوپوز دیده می‌شوند (۲۱).

از آنجائیکه امکان بررسی میومتر در این روش وجود ندارد، میوم‌ها تنها زمانی در HSG قابل تشخیص هستند که بر روی شکل حفره رحم اثر داشته باشند یا سبب بزرگ شدن رحم شوند. تظاهرات میوم‌های رحم در هیستروسالپینگوگرافی بسته به تعداد، سایز و محل آنها نسبت به حفره رحم متفاوت است.

میوم‌های ساب موکوزال به شکل نقص پرشدگی کوچک یا بزرگ، منفرد یا متعدد، با حدود منظم یا نامنظم رویت می‌شوند (۲۶-۲۳). میوم‌های متعدد و یا میوم‌های بزرگ میتوانند سبب آتون شدن رحم و در نتیجه بزرگ شدن کاویته رحم شوند. این میوم‌ها در HSG بصورت رحم‌های بزرگ و غول آسا مشخص میشوند (۲۱).

### مدیریت انتظاری

بر اساس مطالعات انجام شده ۳ تا ۷ درصد میوم‌های درمان نشده در زنان پری منوپوز در طی ۶ ماه تا ۳ سال کوچک می‌شوند (۳۳ و ۳۲). اغلب زنان منوپوز چروک شدن و کوچک شدن میوم را تجربه می‌کنند. بنابراین بسته به شدت علائم، زمانی که به سن منوپوز نزدیک هستند بهتر است قبل از تصمیم‌گیری برای درمان، کمی صبر نمایند. هورمون درمانی در زنان منوپوز که میوم دارند، کنتراندیکاسیون ندارد و منجر به ایجاد میوم‌های جدید در آنها نمی‌شود. البته ممکن است هورمون‌ها سبب رشد برخی میوم‌ها شده و در نتیجه سبب بروز علائم بالینی در فرد شوند (۳۵ و ۳۴).

### درمان‌های دارویی

درمان‌های دارویی شامل قرص‌های پیشگیری از بارداری خوراکی، وسایل داخل رحمی لوونورژسترول، مدولاتورهای رسپتور پروژسترون، قرص‌های پیشگیری از بارداری خوراکی (oral contraceptive pills) موارد علامت‌دار شدن میوم مانند خونریزی و دیسمنوره تجویز می‌شوند. در برخی مطالعات ذکر شده که این داروها از طریق کاهش اندازه‌ی میوم بر درمان میوم اثرگذار هستند. دیدگاه‌های جدیدی در مورد اثرات مولکولی و بیولوژیکی هورمون‌ها بر سلول‌های میوم در حال بررسی است (۳۶ و ۳۷). این مسئله در مورد وسایل داخل رحمی لوونورژسترول (intrauterine devices levonorgestrel) نیز، صدق می‌کند. این ابزار در موارد وجود خونریزی و دیسمنوره تجویز می‌شوند اما بر روی اندازه‌ی میوم تأثیری ندارند (۳۸). بنابراین، تا همین اواخر، درمان‌های پزشکی محافظه کارانه برای کنترل علائم متمرکز شده است، و برای بیماری‌هایی مناسب است که به ندرت تهدید کننده زندگی هستند و بعد از یائسگی کاهش می‌یابند. اخیراً مدولاتورهای رسپتور پروژسترون (selective progesterone-receptor modulators (SPRMs)) مانند telapristone و ulipristal, asoprisnil برای درمان میوم‌های رحم ارزیابی شده‌اند (۳۹). آلپریستال استات (UPA = Ulipristal acetate) یک SPRMs است که بر سلول‌های میوم و آندومتر اثرات آنتی پرولیفراتیو دارد. تحقیقات کارآزمایی بالینی بر آلپریستال استات نشان می‌دهد این دارو بدون داشتن عوارض جانبی سبب کاهش حجم خونریزی و کاهش اندازه‌ی میوم می‌شود (۴۰). پس از معرفی آلپریستال استات، استفاده از آنالوگ‌های GnRH، برای درمان میوم‌های علامت‌دار خصوصاً کاهش خونریزی‌های مرتبط با میوم، کنار گذاشته شد. علاوه بر آن، آنالوگ‌های GnRH سبب بروز عوارض جانبی شبیه پست منوپوز می‌شوند (۴۱).

### جراحی

استراتژی‌های مدیریت جراحی موجود شامل هیستروسکوپی، میومکتومی، لاپاراسکوپی، لاپاراسکوپی هیستروکتومی،

میوم‌های اینترامورال ممکن است سبب بزرگی، جابجایی، چرخش و غیرقربینگی حفره رحمی شوند. میوم اینترامورال سرویکس سبب ایجاد سرویکس خم شده، سرویکس طولیل با شکل بهم ریخته می‌شوند. میوم‌های ساب سروزال در HSG دیده نمی‌شوند مگر اینکه تا حدی بزرگ باشند که بتوانند سبب جابجایی آشکار رحم شوند. بزرگ شدن غیر قرینه رحم توسط میوم‌های ساب سروزال و اینترامورال، نمای "Crescenting sign" را ایجاد می‌کند.

### کاربرد CT اسکن

CT اسکن از روش‌های منتخب جهت بررسی مشخصات توده‌های لگنی نمی‌باشد و زمانی که CT اسکن بنا بر سایر دلایل انجام می‌شود، احتمال تشخیص میوم‌های رحم بصورت یک یافته تصادفی امکان پذیر است. یافته‌های عمده‌ی CT اسکن برای تشخیص میوم، افزایش سایز رحم و وجود توده در آن می‌باشد. در CT اسکن بجز در موارد نکروز، حتی با وجود تزریق مواد کنتراست، افتراق میوم از میومتر مشکل است (۲۷).

### کاربرد MRI

MRI دقیق‌ترین روش جهت بررسی و تشخیص میوم‌های رحمی می‌باشد (۳). MRI بخوبی می‌تواند انواع فیبروم‌ها را از نظر محل، تعداد و موقعیت آنها به تصویر بکشد و قبل و بعد از جراحی میومکتومی کاربرد دارد. این روش همچنین می‌تواند سبب افتراق توده‌های رحمی از توده‌های آدنکس شود (۲۸). معهداً به دلیل هزینه بالا، MRI به عنوان اولین گام تشخیصی بکار نمی‌رود (۲۹).

### کاربرد هیستروسکوپی

در موارد نیاز به افتراق میوم‌های داخل حفره رحم از پولیپ‌های بزرگ آندومتر، از هیستروسکوپی استفاده می‌شود (۳۰). هیستروسکوپی معمولاً بطور سریایی انجام می‌شود و نیاز به بیهوشی ندارد. در موارد وجود خونریزی نا منظم یا وجود عوامل خطر برای هیپرپلازی آندومتر (چاقی، عدم تخمک گذاری مزمن)، هیستروسکوپی به همراه بیوپسی آندومتر انجام می‌شود (۳۱).

### مدیریت و درمان میوم

میوم در زنان جامعه شیوع بالایی دارد و سبب تحمیل بار سنگین بر سلامت آنان می‌شود. در واقع بر اساس آمار ۳۰ درصد زنان دارای میوم، بدلیل موربیدیتیه‌هایی مانند خونریزی شدید قاعدگی، درد شکم، علائم فشار و ناباروری متقاضی درمان هستند (۳۱). انواع راه‌های درمان میوم شامل موارد مدیریت انتظاری، دارو درمانی، جراحی، درمان‌های غیر دارویی و جایگزین می‌باشد.

نتایج این مطالعه نشان داد آمبولیزاسیون در مقایسه با جراحی دارای عوارض کمتری است (۴۶).

تکنیک جدیدی که بطور وسیع مورد پذیرش قرار گرفته، درمان میوم با سونوگرافی با فرکانس بالا (high frequency ultrasound= HIFU) است (۴۷). در این روش از امواج سونوگرافی برای ایجاد مناطق انعقادی گرمایی در میوم استفاده می‌شود که منجر به نکروز یا چروک شدن میوم خواهد شد. دو نوع تکنولوژی موجود شامل رویکرد تحت راهنمای MRg-FUS (MR-guided focused ultrasound) یا MRI و رویکرد تحت راهنمای سونوگرافی است (۴۷).

MRg-FUS نخستین بار برای درمان میوم‌های رحمی مطرح و توسط سازمان غذا و دارو (FDA) تایید شد. پس از آن برای بررسی عوارض، گزارشات موردی (Case series) از مطالعه بر ۵۱ نفر تا ۳۵۹ نفر انجام شد و نتایج نشان داد سوختگی پوست در ۷ درصد بیماران و سوراخ شدن روده در یک مورد مشاهده شد (۵۰-۴۸). این تکنیک مانند روش آمبولیزاسیون با خطرات و عوارضی همراه است. عارضه اصلی شامل آسیب حرارتی به روده ها، مثانه و پوست است. از طرف دیگر در این تکنیک بیمار باید زمان طولانی تحت درمان باشد و در پوزیشن خاصی بدون حرکت باشد (۴۷).

میولیز رادیوفرکوانسی (Radiofrequency myolysis). تکنیک جدید میولیز لاپاراسکوپیک است که شامل انتقال انرژی RF به میوم‌ها تحت هدایت اولتراسونیک می‌باشد. در این روش نقشه برداری از میوم‌ها با تجسم لاپاراسکوپیک و اولتراسوند انجام می‌شود. هنگامی که میوم برای تخلیه مورد هدف قرار می‌گیرد، پروب RF از طریق برش ۲ میلی‌متری پوست به صورت زیر پوستی تحت هدایت لاپاروسکوپیک قرار می‌گیرد. نتیجه‌ی یک کارآزمایی چند مرکزی نشان داد این تکنیک بخوبی توسط بیمار تحمل می‌شود، ریکاوری آن نیز سریع است، سبب بهبود کیفیت زندگی بیمار می‌شود و با رضایت بیمار همراه است (۵۱). معایب آن شامل الزام لاپاراسکوپیک و استفاده همزمان از سونوگرافی و برش پوستی می‌باشد (۵۲).

### نتیجه‌گیری

فیبروم‌های بدون علامتی که بطور اتفاقی در سونوگرافی یا MRI دیده می‌شوند نیاز به درمان ندارند. بهتر است زنان از تمام گزینه‌های درمان مطلع شوند. فیبروم‌های علامت‌دار بسته به شدت علائم، سن، ناباروری، تمایل به حفظ رحم و طبقه‌بندی FIGO، نیاز به درمان دارویی یا جراحی هستند. استراتژی‌های موجود برای مداخلات عمده‌ی جراحی شامل هیستروکتومی، میومکتومی، میومکتومی با کمک هیستروسکوپیک / لاپاراسکوپیک یا لاپاراتومی است. هیستروکتومی موثرترین درمان است اما بکار بردن آن در بسیاری از موارد نامناسب می‌باشد. انتخاب گزینه‌های تکنیک‌های کم‌تهاجمی به اندازه‌ی میوم، تعداد و محل قرارگیری میوم، تجربه‌ی شخصی متخصص

لاپاراسکوپیک کرایومیولیز، روش انعقادی-حرارتی و انسداد شریان‌های رحمی با لاپاراسکوپیک می‌باشد (۳۱). بیش از ۱۰۰ سال است که هیستروکتومی و میومکتومی بعنوان درمان‌های انتخابی میوم شناخته شده‌اند. در طول ۲۰ سال گذشته، تکنیک‌های کم‌تهاجمی عمدتاً جایگزین روش‌های باز و لاپاراتومی شده‌اند. در مطالعات متعددی برتری و تقدم روش‌های جراحی کم‌تهاجمی به اثبات رسیده است. امروزه لاپاراتومی در مواقعی پیشنهاد می‌شود که انجام لاپاراسکوپیک امکان‌پذیر نباشد. برای تشخیص اختصاصی میوم ساب موکوس، تنها گزینه‌ی درمان انجام میومکتومی هیستروسکوپیک است. اغلب درمان محافظه‌کارانه در طولانی مدت موثر نیست در حالی‌که برداشتن موفقیت‌آمیز میوم ساب موکوس به تنهایی می‌تواند علائم را بطور کامل برطرف کند. در مورد میوم‌های اینترامورال و ساب سرور می‌توان یکی از راهکارهای درمان انتظاری، درمان علامتی یا مداخله‌ی پزشکی (جراحی یا غیر جراحی) را در نظر داشت (۴۲).

در دهه‌ی اخیر جراحی زنان با کمک ربات مورد توجه قرار گرفته است. بطوریکه یکی از گزینه‌های مدیریت جراحی میوم، لاپاراسکوپیک با کمک ربات می‌باشد. در یک مطالعه در ایالات متحده آمریکا بر ۲۶۴ زن، ۷۵٪ هیستروکتومی‌ها با کمک ربات انجام شد (۴۳).

### درمان‌های غیر دارویی، نگه‌دارنده

نخستین رویکرد درمانی غیر دارویی، غیر جراحی برای میوم، آمبولیزاسیون شریان میوم تحت راهنمای رادیولوژی (Radiolog-ically guided arterial myoma embolization) بود. این روش در اواخر دهه ۹۰ معرفی شد. در آن زمان درمان جایگزین مناسب و تکنیک‌های کم‌تهاجمی وجود نداشت (۴۲). در سال ۱۹۹۵، آمبولیزاسیون شریان رحمی به عنوان یکی از رایج‌ترین درمان‌های جایگزین نگه‌دارنده برای موارد میوم رحمی علامت‌دار، پیشنهاد شد. این تکنیک کم‌تهاجمی بوده و در شرایط هوشیاری بیمار انجام می‌شود اما بیمار پس از عمل ناراحتی‌هایی دارد که البته به سرعت بهبود می‌یابد. آمبولیزاسیون شریان رحمی برای رحم‌های خیلی بزرگ (بیشتر از ۲۰ هفته) کم‌تر اثر بخش است. همچنین برای درمان میوم‌های ساب موکوس منفرد یا ساب سرور، روش جراحی موثرتر از آمبولیزاسیون می‌باشد. اگرچه گزارشاتی از بارداری‌های موفق بدنال انجام آمبولیزاسیون وجود دارد اما نتایج یک کارآزمایی بالینی (۴۴) برای مقایسه میومکتومی با آمبولیزاسیون، نشان داد در موارد انجام آمبولیزاسیون میزان حاملگی کمتر و میزان سقط بیشتر بوده است (۴۵). با وجود این موارد، آمبولیزاسیون هنوز بهترین درمان نگه‌دارنده برای زنانی است که قصد بارداری ندارند. عوارض انجام آمبولیزاسیون شریان رحمی در یک مطالعه‌ی مروری و متآنالیز شامل موارد ترشحات واژینال و تب (۴ درصد)، شکست آمبولیزاسیون دو طرفه (۴ درصد)، سندرم‌های بعد از آمبولیزاسیون (۲/۹ درصد) بود.

درمان دارویی موثر برای زنانی که به همراه میوم خونریزی شدید قاعدگی دارند، شامل وسایل داخل رحمی حاوی لوونورژسترول، آنالوگ‌های هورمون آزاد کننده‌ی گنادوتروپین، SPRMs، قرص‌های خوراکی پیشگیری از بارداری، پروژستین و دانازول می‌باشد. درمان دارویی برای موارد خونریزی بسیار شدید شامل آنالوگ‌های هورمون آزاد کننده‌ی گنادوتروپین و SPRMs است.

در حقیقت بمنظور جایگزینی سایر درمان‌ها بجای مداخله جراحی، به ویژه در مواردیکه هدف حفظ باروری است، ارایه ی روش‌های جدید ضرورت دارد. چنانچه بسته به سن و علائم (خونریزی، ناباروری و ..)، تجویز SPRMs می‌تواند بعنوان روش جایگزین برای جراحی توصیه شود.

زنان و تجهیزات در دسترس بستگی دارد. تکنیک‌های جراحی مانند کرایومیولیز، روش انعقادی حرارتی، انسداد شریان رحمی بندرت بکار می‌روند. میومکتومی با هیستروسکوپی، برای مدیریت فیبروم‌های داخل کویته‌ی علامت‌دار، بعنوان درمان جراحی محافظه کارانه‌ی خط اول بکار می‌رود. پیش از جراحی الکتیو بهتر است آنمی برطرف شود. مدولاتورهای رسپتور پروژسترون و آنالوگ‌های هورمون آزاد کننده گنادوتروپین برای برطرف کردن مشکل آنمی موثر هستند و بهتر است پیش از عمل جراحی تجویز شوند.

مداخلات غیر جراحی مانند UAE و MRgFUS نیز قابل استفاده هستند اما در مواردیکه بیمار تمایل به بارداری داشته باشد، کنتراستدیکاسیون دارند. از طرف دیگر نیاز به درمان دارویی همچنان حس می‌شود.

## منابع

- Kurjak A, Zalud I. Uterine masses. In: *Transvaginal Color Doppler*. Parthenon Publishing Carnforth, UK. 1991 (p. 123).
- Cramer SF, Horiszny JA, Leppert P. Epidemiology of uterine leiomyomas. With an etiologic hypothesis. *J Reprod Med*. 1995;40(8):595-600.
- Shaaban AM, Menias CO, Tubay MS, Rezvani M, arouk El Sayed RF, Woodward PJ. *Diagnostic imaging gynecology*. 2nd Ed. Canada, Elseiver. 2015:2-163.
- Evans P, Brunzell S. Uterine fibroid tumors: diagnosis and treatment. *Am Fam Physician*. 2007;75(10):1503-8.
- Karasick S, Lev-Toaff AS, Toaff ME. Imaging of uterine leiomyomas. *AJR Am J Roentgenol*. 1992;158(4):799-805.
- Parsons AK, Fleischer AC, Londono JL. Sonohysterography and sonohysterosalpingography: A text-atlas of normal and abnormal findings. In: Fleischer AC, Jeanty P, Manning FA, Romero RL, editors. *Sonography Obstetrics and Gynecology: Principles and Practice (Ise)*. 6th ed. New York: McGraw-Hill Education; 2002. p. 1107-61.
- Munro MG, Critchley HO, Fraser IS, FIGO Menstrual Disorders Working Group. The FIGO classification of causes of abnormal uterine bleeding in the reproductive years. *Fertility and sterility*. 2011 Jun 1;95(7):2204-8.
- Wolfman DJ, Allison SJ, Ascher SM. Imaging of benign uterine conditions. *Applied Radiology*. 2011;40(10):8.
- Rackow BW, Arici A. Fibroids and in-vitro fertilization: which comes first? *Curr Opin Obstet Gynecol*. 2005;17(3):225-31.
- Wilde S, Scott-Barrett S. Radiological appearances of uterine fibroids. *Indian J Radiol Imaging*. 2009;19(3):222-31.
- Zafarani F, Ahmadi F. Evaluation of intrauterine structural pathology by three-dimensional sonohysterography using an extended imaging method. *Int J Fertil Steril*. 2013;7(1):1-6.
- Ahmadi F, Zafarani F, Niknejadi M, Vosough A, Ahmadi F, Zafarani F, Niknejadi M, Vosough A. Uterine Leiomyoma: Hysterosalpingographic Appearances. *Int J Fertil Steril*. 2007;1(4): 137-44.
- Callen PW. *Ultrasonography in obstetrics and gynecology*. 5Th editions. California. Saunders Elsevier. 2008. P: 930-932
- Fleischer AC, Toy EC, Lee W, Manning FA, Romero R. *Sonography in Obstetrics & Gynecology: Principles and Practice: Principles and Practice*. McGraw Hill Professional; 2010.
- Alcázar JL, Castillo G, Mínguez JA, Galán MJ. Endometrial blood flow mapping using transvaginal power Doppler sonography in women with postmenopausal bleeding and thickened endometrium. *Ultrasound Obstet Gynecol*. 2003;21(6):583-8.
- Ahmadi F, Rashidy Z, Haghghi H, Akhoond M, Niknejadi M, Hemat M, et al. Uterine cavity assessment in infertile women: Sensitivity and specificity of three-dimensional Hysterosonography versus Hysteroscopy. *Iran J Reprod Med*. 2013;11(12):977-82.
- Bonilla-Musoles F, Raga F, Osborne NG, Blanes J, Coelho F. Three-dimensional hysterosonography for the study of endometrial tumors: comparison with conventional transvaginal sonography, hysterosalpingography, and hysteroscopy. *Gynecol Oncol*. 1997;65(2):245-52.
- Makris N, Kalmantis K, Skartados N, Papadimitriou A, Mantzaris G, Antsaklis A. Three-dimensional hysterosonography versus hysteroscopy for the detection of intracavitary uterine abnormalities. *Int J Gynaecol Obstet*. 2007;97(1):6-9.
- Shi AA, Lee SI. Algorithmic workup of abnormal vaginal bleeding with endovaginal sonography and sonohysterography: self-assessment module. *AJR Am J Roentgenol*. 2008;191(6 Suppl):S74-8.
- Lee C, Salim R, Ofili-Yebovi D, Yazbek J, Davies A, Jurkovic D. Reproducibility of the measurement of submucous fibroid protrusion into the uterine cavity using three-dimensional saline contrast sonohysterography. *Ultrasound Obstet Gynecol*. 2006;28(6):837-41.
- Shahrzad G, Ahmadi F, Vosough A, Zafarani F. *Hysterosalpingography A Text And Atlas*. First Edition. Iran: Royan Institution; 2007;P:140
- Simpson WL Jr, Beitia LG, Mester J. Hysterosalpingography: a reemerging study. *Radiographics*. 2006;26(2):419-31.
- Collins JI, Woodward PJ. Radiological evaluation of infertility. *Semin Ultrasound CT MR*. 1995;16(4):304-16.
- Krysiewicz S. Infertility in women: diagnostic evaluation with hysterosalpingography and other imaging techniques. *AJR Am J Roentgenol*. 1992;159(2):253-61.
- Yoder IC, Hall DA. Hysterosalpingography in the 1990s. *AJR Am J Roentgenol*. 1991;157(4):675-83.
- Karasick S, Lev-Toaff AS, Toaff ME. Imaging of uterine leiomyomas. *AJR Am J Roentgenol*. 1992;158(4):799-805.
- Buy JN, Ghossain M. *Gynecological imaging: a reference guide to diagnosis*. Springer Science & Business Media. 2013; P:503
- Ahmadi F, Haghghi H. *A Textbook and Atlas of 2D/3D Hystero-*

sonography. First Edition. Iran: Royan Institution; 2015;P:67

29. Mayer DP, Shipilov V. Ultrasonography and magnetic resonance imaging of uterine fibroids. *Obstet Gynecol Clin North Am*. 1995;22(4):667-725.
30. Di Spiezio Sardo A, Bettocchi S, Spinelli M, Guida M, Nappi L, Angioni S, et al. Review of new office-based hysteroscopic procedures 2003-2009. *J Minim Invasive Gynecol*. 2010;17(4):436-48.
31. Donnez J, Dolmans MM. Uterine fibroid management: from the present to the future. *Hum Reprod Update*. 2016;22(6):665-686.
32. Peddada SD, Laughlin SK, Miner K, Guyon JP, Haneke K, Vahdat HL, et al. Growth of uterine leiomyomata among premenopausal black and white women. *Proc Natl Acad Sci U S A*. 2008;105(50):19887-92.
33. DeWaay DJ, Syrop CH, Nygaard IE, Davis WA, Van Voorhis BJ. Natural history of uterine polyps and leiomyomata. *Obstet Gynecol*. 2002;100(1):3-7.
34. Ang WC, Farrell E, Vollenhoven B. Effect of hormone replacement therapies and selective estrogen receptor modulators in postmenopausal women with uterine leiomyomas: a literature review. *Climacteric*. 2001;4(4):284-92.
35. Yang CH, Lee JN, Hsu SC, Kuo CH, Tsai EM. Effect of hormone replacement therapy on uterine fibroids in postmenopausal women—a 3-year study. *Maturitas*. 2002;43(1):35-9.
36. Reis FM, Bloise E, Ortiga-Carvalho TM. Hormones and pathogenesis of uterine fibroids. *Best Pract Res Clin Obstet Gynaecol*. 2016;34:13-24.
37. Chandran S, Cairns MT, O'Brien M, O'Connell E, Mashayekhi K, Smith TJ. Effects of combined progesterone and 17 $\beta$ -estradiol treatment on the transcriptome of cultured human myometrial smooth muscle cells. *Physiological genomics*. 2016;48(1):50-61.
38. Senol T, Kahramanoglu I, Dogan Y, Baktiroglu M, Karateke A, Suer N. Levonorgestrel-releasing intrauterine device use as an alternative to surgical therapy for uterine leiomyoma. *Clin Exp Obstet Gynecol*. 2015;42(2):224-7.
39. Donnez J, Tatarchuk TF, Bouchard P, Puscasiu L, Zakharenko NF, Ivanova T, et al. Ulipristal acetate versus placebo for fibroid treatment before surgery. *N Engl J Med*. 2012;366(5):409-20.
40. Singh SS, Belland L. Contemporary management of uterine fibroids: focus on emerging medical treatments. *Curr Med Res Opin*. 2015;31(1):1-12.
41. Chabbert-Buffet N, Esber N, Bouchard P. Fibroid growth and medical options for treatment. *Fertil Steril*. 2014;102(3):630-9.
42. El-Balat A, DeWilde RL, Schmeil I, Tahmasbi-Rad M, Bogdanova S, Fathi A, et al. Modern Myoma Treatment in the Last 20 Years: A Review of the Literature. *Biomed Res Int*. 2018;2018:4593875.
43. Wright JD, Ananth CV, Lewin SN, Burke WM, Lu YS, Neugut AI, Herzog TJ, Hershman DL. Robotically assisted vs laparoscopic hysterectomy among women with benign gynecologic disease. *JAMA*. 2013;309(7):689-98.
44. Pron G, Mocarski E, Bennett J, Vilos G, Common A, Vanderburgh L, et al. Pregnancy after uterine artery embolization for leiomyomata: the Ontario multicenter trial. *Obstet Gynecol*. 2005;105(1):67-76.
45. Mara M, Kubinova K. Embolization of uterine fibroids from the point of view of the gynecologist: pros and cons. *Int J Womens Health*. 2014;6:623-9.
46. Martin J, Bhanot K, Athreya S. Complications and reinterventions in uterine artery embolization for symptomatic uterine fibroids: a literature review and meta analysis. *Cardiovasc Intervent Radiol*. 2013;36(2):395-402.
47. Zhao WP, Zhang J, Han ZY, Yao JP, Zhou X, Liang P. A clinical investigation treating different types of fibroids identified by MRI-T2WI imaging with ultrasound guided high intensity focused ultrasound. *Sci Rep*. 2017;7(1):10812.
48. Zupi E, Sbracia M, Marconi D, Munro MG. Myolysis of uterine fibroids: is there a role? *Clin Obstet Gynecol*. 2006;49(4):821-33.
49. Bouwsma EV, Hesley GK, Woodrum DA, Weaver AL, Leppert PC, Peterson LG, et al. Comparing focused ultrasound and uterine artery embolization for uterine fibroids-rationale and design of the Fibroid Interventions: reducing symptoms today and tomorrow (FIRSTT) trial. *Fertil Steril*. 2011;96(3):704-10.
50. Bouwsma EV, Gorny KR, Hesley GK, Jensen JR, Peterson LG, Stewart EA. Magnetic resonance-guided focused ultrasound surgery for leiomyoma-associated infertility. *Fertil Steril*. 2011;96(1):e9-e12.
51. Chudnoff SG, Berman JM, Levine DJ, Harris M, Guido RS, Banks E. Outpatient procedure for the treatment and relief of symptomatic uterine myomas. *Obstet Gynecol*. 2013;121(5):1075-82.
52. Lefebvre G, Vilos G, Allaire C, Jeffrey J, Arneja J, Birch C, et al. The management of uterine leiomyomas. *J Obstet Gynaecol Can*. 2003;25(5):396-418; quiz 419-22.